HOLO CEN AL
ORATORY,
ITAL.
THE LIBRARY, INSTITUTE OF PSYCHIATRY
Acc no. 2029
MAUDSLEY HOSPITAL

200930744 9
INST. PSYCH.

CENTRAL
PATHOLOGICAL LABORATORY,
MAUDSLEY HOSPITAL.

Pathologisch-anatomische Untersuchungen

über

akute Poliomyelitis und verwandte Krankheiten

von den Epidemien in Norwegen 1903—1906

von

Francis Harbitz und **Olaf Scheel**

Professor der pathol. Anatomie und allgemeinen Pathologie an der Universität zu Kristiania.

I. Assistent am pathologisch-anatomischen Institute zu Kristiania.

Mit 17 Tafeln und 11 Figuren im Text.

(Videnskabs-Selskabets Skrifter. I. Math.-naturv. Klasse. 1907. No. 5.)

UDGIVET FOR FRIDTJOF NANSENS FOND.



Christiania.

In Kommission bei Jacob Dybwad.

A. W. Brøggers Buchdruckerei.

1907.

Fremlagt i Møde i den math.-naturv. Klasse 25de Januar 1907.

Inhaltsverzeichnis.

		Pag.
Erstes Kapitel:	Einleitung	1
Zweites Kapitel:	Kasuistik	13
Drittes Kapitel:	Pathologische Anatomie der akuten Poliomyelitis und verwandter Krankheiten	103
Viertes Kapitel:	Aetiologie und Pathogenese der akuten Poliomyelitis	177
Fünftes Kapitel:	Zusammenfassung der Ergebnisse unserer Untersuchungen	212

Digitized by the Internet Archive
in 2015

https://archive.org/details/b21295591

Erstes Kapitel.

Einleitung.

Inhalt: Frühere Epidemien der akuten Poliomyelitis in Norwegen und in anderen Ländern. Die Epidemien in Norwegen 1903—1906. — Unser pathol-anatomisches Material. — Poliomyelitiden, akute Bulbärparalysen, Encephalitiden, Cerebrospinalmeningitiden. — Arbeitsplan und Methode.

Es scheint, als ob besonders die scandinavischen Länder — vielleicht ausserdem auch Nord-Amerika — besonders häufig von gewissen Krankheiten des Centralnervensystems heimgesucht werden; namentlich gilt dieses von der akuten Polyomyelitis und Cerebrospinalmeningitis, von denen in Scandinavien zahlreiche Fälle, zum Teil in ausgesprochenen Epidemien auftretend, beobachtet und beschrieben sind. In Norwegen sind z. B. beständig etliche Fälle von Cerebro-spinal-Meningitis aufgetreten, in einzelnen Jahren grössere Epidemien mit zerstreuten Herden mit über 400 Fällen; meist sind diese Epidemien in den unserer Medicinalverwaltung eingesandten Berichten beschrieben. Eine gesamte Uebersicht über die Epidemien in den Jahren 1875—1897 ist von Carl Looft[1] mitgeteilt. Auf gewisse Eigentümlichkeiten bei einzelnen dieser Epidemien, namentlich auf das gleichzeitige Vorkommen von Myelitis — oder Poliomyelitis-gleichenden Fällen, werden wir später etwas näher eingehen.

Auch von akuter Poliomyelitis sind zahlreiche Fälle vorgekommen; die Krankeit ist deshalb in Norwegen sehr wohl bekannt unter den Aerzten. Teils ist sie in zerstreuten, mehr vereinzelten Fällen aufgetreten, teils wurde in Norwegen, wie auch anderswo, ein rein epidemisches Auftreten beobachtet. Wir unterlassen indessen, auf die historische Entwicklung der Lehre von der Poliomyelitis, im Ganzen genommen, einzugehen; in der Beziehung wird auf die zahlreichen Arbeiten

[1] Carl Looft: La Méningite cérébrospinale épidémique en Norvège pendant les années 1875—1897. — Nord. Medic. Arkiv 1901, Afd. II.

hierüber hingewiesen (so auf die kürzlich von Lövegren herausgegebene Monographie)[1]. Wir werden dahingegen etwas von dem epidemischen Auftreten der Krankheit, mit besonderer Hinsicht auf Scandinavien, erwähnen.

Die erste Epidemie von akuter Poliomyelitis, welche in Norwegen erwähnt wird, trat in der kleinen Stadt Mandal und Umgegend im Juli—Sept. 1886 auf. Hier beobachtete Dr. Oxholm[2] selbst 5 Fälle und hörte von 4 andern, gleichzeitig aufgetretenen.

Gleiche Erfahrungen zu machen hatte Professor der Neurologie Leegaard Gelegenheit. Schon 1889 erwähnte er mehrere, vereinzelte, kleinere Epidemien[3] von akuter Poliomyelitis, die zu seiner Kenntnis gelangt waren, indem er gleichzeitig mikroskopische Präparate des Rückenmarks von einem akuten und einem chronisch verlaufenen Falle vorzeigte. Später hat Professor Leegaard eine grössere Arbeit publiciert[4] über eine grosse Epidemie von akuter Poliomyelitis, welche in Bratsberg Amt im südlichen Norwegen im Jahre 1899 im April—December auftrat (am intensivsten im Juli—October), diese Epidemie umfasste im Ganzen 54 Fälle und breitete sich deutlich an den Kommunikationslinien entlang aus; man musste annehmen, dass die Krankheit ansteckend war.

Aus dem Jahre 1898 stammen die Fälle von Poliomyelitis und verwandten Krankheiten, welche Carl Looft in einer bemerkenswerten Arbeit behandelt[5]; diese Epidemie trat Mai—August 1898 auf und umfasste 5 Fälle von akuter Polyomyelitis, 2 von Meningitis und 2 von Encephalitis. Hierzu kamen etwas später einige weitere Fälle.

Eine kleine, lokale Epidemie vom Jahre 1898 ist von Bülow-Hansen und Francis Harbitz beschrieben[6]; sie umfasste nur 3 Fälle in demselben Hausstande. Endlich kann erwähnt werden, dass Prof. A. Johannessen[7] eine Uebersicht über die Fälle, welche auf der pädia-

[1] Lövegren: Zur Kenntnis der Poliomyel. ant. acut., subacut. s. chron. — Berlin 1904.

[2] Beretning om Sundhedstilstanden og Medicinalforholdene i Norge 1886 s. 102 und Oxholm: Tilfælde af omtrent samtidig optrædende Lammelser hos Børn. Tidsskrift f. praktisk Medic. 1887 s. 193.

[3] Leegaard: »Om Poliomyelit« med demonstration af mikroskopiske præparater. — Verhandl. und Vorträge von der dritten norwegischen Aerzteversammlung 1889 pag. 80.

[4] Leegaard: Beretning om en Epidemi af Poliomyelitis ant. acut. i Bratsberg Amt Aar 1899. — Norsk Magazin f. Lægevid. 1901 pag. 377 und flg.

[5] Looft: Om meningitis Cerebro-spinalis epidemica, Encephalis acuta og Poliomyelitis ant. acuta. Medicinsk Revue 1900 pag. 109.

[6] Bülow-Hansen und Francis Harbitz: Bidrag til læren om den akute Poliomyelit. Norsk Magazin f. Lægevid. 1898 no. 11 und Beitrag zur Lehre der acuten Poliomyelitis. Ziegler's Beiträge etc. 1899 Bd. 25.

[7] Axel Johannesen: Bemerkungen über Poliomyelitis anterior acuta. Reprint from »International Contributions to Medical Literature«. Festschrift in Honor of A. Jacobi. Bemerkninger om Poliomyelitis ant. acuta. Norsk Magaz. f. Lægevid. 1901, pag. 299.

trischen Universitätsklinik in Kristiania von 1893—1898 vorgekommen sind, gegeben hat und gleichzeitig eine Uebersicht über das epidemische Auftreten der Krankheit im Ganzen.

Auch in Schweden sind ähnliche Epidemien beobachtet. Dr. Bergenholz hat in seinem Medicinalberichte vom Jahre 1881 eine Epidemie von 18 Fällen, welche er im Distrikte Umeå im nördlichen Schweden beobachtete, besprochen. Bedeutende Epidemien traten in den Jahren 1887—1895 in Stockholm auf; sie wurden von Prof. Medin 1896 beschrieben. Die Epidemie 1887 umfasste 43 Fälle (die meisten trafen im August und September ein, auch in den folgenden Jahren traten etliche Fälle von akuter Poliomyelitis und damit verwandten Krankheiten auf, und 1895 wieder eine grössere Epidemie von 21 Fällen.[1]

Die pathologisch-anatomischen Untersuchungen der ersten Epidemie 1887 sind von Rissler beschrieben[2]. Rissler's 3 akute Fälle sind später von Neuem untersucht und zusammen mit 6 andern Fällen von akuter und subakuter Poliomyelitis in einer grossangelegten Arbeit von Ivar Wickman[3] beschrieben, welche eingehend die pathologische Anatomie und Pathogenese der akuten Poliomyelitis behandelt.

Von den in andern Ländern aufgetretenen Epidemien werden wir die grossen in Nord-Amerika hervorheben. Caverly[4] und Macphail[5] schildern eine in Otter-Creektale in Vermont in Kanada im Juni—August 1894 aufgetretene Epidemie von 150—160 Fällen, darunter auch solche bei Erwachsenen. Möglicherweise ist ein Teil dieser Fälle Cerebrospinalmeningitis gewesen, eine Krankheit, die gleichzeitig bei Pferden observiert wurde. 1899 trat eine zweite Epidemie von Poliomyelitis auf, nämlich in Dutchess County in New-York, — im Ganzen über 30 Fälle bei Erwachsenen und Kindern, geschildert von Mackenzie[6]. Auch Painter[7] hat 1902 eine Epidemie von 38 Fällen von akuter Poliomye-

[1] Medin: Om den infantila paralysien med särskild hensyn til dess acuta stadium. Nord. Medic. Ark. 1896 (cfr. auch Verhandl. d. internat Medic. Congr. in Berlin 1890 II Abth. VI 1891).

[2] Rissler: Zur Kenntnis der Veränderungen des Nervensystems bei Poliomyelitis ant. acuta. Nord. Medic. Ark. Bd. XX no. 22, 1888.

[3] Wickman: Studien über Poliomyelitis acuta. Zugleich ein Beitrag zur Kenntnis der Myelitis acuta. Arbeiten aus dem Pathologischen Institut der Universität Helsingfors. Band I. Hft. 1—2 1905.

[4] Caverly: History of an Epidemic of acute nervous Disease of mutual Type. — Medical Record $^{1}/_{12}$ 1894.

[5] Macphail: A preliminary Note on an Epidemic of Paralysis in Children. — The British Medical Journal $^{1}/_{12}$ 1894.

[6] Mackenzie: Epidemic Poliomyelitis, with a Report of ten cases. Medical Record. $^{4}/_{10}$ 1902.

[7] Painter: Infantile Paralysis; an Epidemic of thirty eight Cases. Boston Medic. and Surgic. Journ. $^{11}/_{12}$ 1902.

litis erwähnt, zugleich traten auch ein Paar Fälle von Cerebrospinalmeningitis auf. Wir werden später kurz auf diese Epidemien zurückkommen, um zu untersuchen, ob wirklich verschiedene Krankheiten vorkamen.

Aus Frankreich ist eine Epidemie beschrieben von Cordier[1], 13 Kinder betreffend, im Juni—Juli 1885. Aus Italien liegen mehrere ähnliche Mitteilungen vor, so von Pierracini[2], vom Jahre 1895 (7 Kinder) und von Buccelli[3]: in Genua traten im Laufe von 4 Monaten 17 Fälle von akuter Poliomyelitis und cerebraler Kinderlähmung auf, in demselben Stadtteil, ja zum Teil in derselben Familie, daher vermutlich dieselbe Aetiologie. Auch aus Deutschland wird von gehäuftem Auftreten »Spinaler Kinderlähmung« gemeldet, z. B. von Pleuss (l. c.) und von Zappert[4]. —

Ohne dass akute Poliomyelitis in Norwegen etwa in irgend einem Jahre gauz gefehlt hätte, so ist doch diese Krankheit in den letzten Jahren, von 1903 ab, wieder mit zahlreicheren Fällen, meist gesammelt in lokalen Epidemien an vielen Stellen des Landes aufgetreten, aber — wie sich mehr oder weniger deutlich gezeigt hat — gewöhnlich mehrere Fälle zusammenhängend, wobei sich die Epidemien in den verschiedenen Districten ablösten. Betrachtet man das Auftreten der Krankheit in den Jahren 1903—1906 Alles in Allem, so wird man sehen, dass grosse Teile von Norwegen von dieser Krankheit heimgesucht worden sind, sowohl Landdistricten, als Städte, wenn sich auch die einzelnen Epidemien an Ausbreitung und Intensität (auch bezügl. Mortalität) verschiedenartig verhielten. Durchgehends scheint es so zu sein, dass ein District, der ein Jahr heimgesucht wurde, im nächsten Jahre frei zu bleiben schien.

Die Schilderung all' dieser Epidemien, welche in den genannten Jahren viele hundert Fälle umfassten (bis über 1000 Fälle), ihr successives Auftreten, ihr Character, ihre Gefährlichkeit, die Formen der Krankheit nach den klinischen Symptomen, Beobachtungen über die Art und Weise und die Wege der Ausbreitung, (z. B. ev. Ansteckungsfähigkeit) liegt ausserhalb unserer Aufgabe. Diese Seite der Sache wird ausserdem

---

[1] Cordier: Lyon Médical 1888. Cit. nach Pleuss: Ueber gehäuftes Vorkommen spinaler Kinderlähmung. Inaugur. Diss. 1898.

[2] Cit. nach Pleuss.

[3] Buccelli: Paralisi spinale e cerebrale infantile a forma epidemica. Policlinico 1897, no. 12. Ref. nach Deut. Med. Wochensch. 1898. Litter. Beil. pag. 67.

[4] Zappert: Klinische Studien über Poliomyelitis. I. Gehäuftes Auftreten und Gelegenheitsursachen der Poliomyelitis. — Jahrb. f. Kinderheilk. Bd. 53, 1901, Ref. i Centr. bl. f. allg. Path. 1901, Bd. XII.

mehr eingehend von Epidemiearzt Geirsvold[1], von epidemiologischen und ätiologischen Gesichtspunkten aus, behandelt werden; auch ist Professor der Neurologie, Leegaard[2], dessen Erfahrung von früheren Epidemien auf diesem Gebiete sehr gross ist, mit der Bearbeitung des grossen Materials, das über diese Krankheit von verschiedenen Seiten des Landes eingelaufen, beschäftigt, so dass später eine gesamte Schildrung veröffentlicht werden wird. Wir wollen uns darauf beschränken, ein wenig von den Mitteilungen zu referieren, die schon über die einzelnen, lokalen Epidemien in der norwegischen medicinischen Literatur erschienen sind, mit Benutzung der vorläufigen Uebersicht, die Epidemiearzt Geirsvold gegeben hat.

Dr. Coldevin[3] hat aus Lunner District in Hadeland eine Epidemie geschildert, die im Sept.—Dec. 1903 auftrat — im Ganzen 18 Fälle mit 6 Todesfällen (von diesen 13 Fälle im Alter von 1—4 Jahren, 2 im Alter 5—9 Jahren, 2 im Alter 10—14 Jahren und einer bei einem Erwachsenen von 34 Jahren). Ausser in den Extremitäten zeigten sich auch Lähmungen im Gesicht, im Rachen und am Kiefer sowie in den Augenmuskeln. Einer von unsern anatomisch untersuchten Fällen rührt von dieser Epidemie her.

Im nächsten Sommer (1904) zeigte sich die Krankheit im südlichsten Teile Norwegen's, u. a. mit einer Epidemie im Hvaler Aerzte-District, wo im Laufe des Sommers 41 Fälle auftraten (von ihnen 11 im Alter von über 15 Jahren) mit 6 Todesfällen (resp. 8, 10, 16, 22, 27 und 28 Jahre alt). Diese Epidemie ist von Districtsarzt Nannestad geschildert[4]; die meisten Fälle waren typische Poliomyelitiden, in einigen Fällen gestaltete sich die Krankheit wie ascendierende Paralysen mit Tod durch Respirationslähmungen. Auch wurden Lähmungen von Gesichts- und Augenmuskeln beobachtet. Später im Jahre, im Sept.—Novbr. 1904 kam eine neue Epidemie nördlich, im Aafjorden — 20 Fälle mit 6 Todesfällen vor, die von Dr. Platou[5] geschildert worden ist.

1905 brach jedoch die Krankheit weit stärker aus mit zahlreichen

[1] Seine Publikation wird wahrscheinlich in »Zeitsch. f. Hygiene« erscheinen.

[2] Prof. Leegaard's Arbeit wird später in den Schriften der Wissenschaftgesellschaft in Kristiania veröffentlich werden.

[3] Dr. Coldevin: En Epidemic af Poliomyelitis acuta, høsten 1903. — Tidsskr. f. den Norske Lægeforening no. 18, 1906. — Dr. Kahrs hat im Anschluss hieran ein paar andere Fälle mit eigentümlichem Verlauf beschrieben, die aber sicherlich derselben Epidemie angehören (Poliomyelitepidemien i Lunner, 1903. Tidsskr. f. den Norske Lægeforening 1906 pag. 761).

[4] Nannestad: Beretning om en epidemi af Poliomyelitis anterior acut. i Hvaler lægedistrikt i sommeren 1904. Norsk Magazin f. Lægevidensk. 1906, no. 4.

[5] Platou: Nogle oplysninger om en Epidemi af Poliomyelitis ant. acut. i Aafjorden høsten 1904. Tidsskr. f. Den Norske Lægeforen., no. 17, 1905, pag. 601.

Fällen und verwüstete eine Reihe von Districten besonders in den nördlichen Aemtern. Eine Uebersicht über die Epidemien bis zum Octbr. 1905 ist von Epidemiearzt Geirsvold[1] in einem Vortrage hierüber gegeben, den er 11/10 1905 in der medicinischen Gesellschaft zu Kristiania hielt. In diesem wurde mitgeteilt, dass bis zum Octbr. 1905, 437 Fälle mit 67 Todesfällen (s: 15,8 % Mortalität) bei der Medicinalverwaltung angemeldet waren. Dr. Geirsvold berichtete etwas ausführlicher über einige der kleineren Epidemien. So wurde eine Epidemie in Hadsel in Vesteraalen geschildert, 71 Fälle von akuter Poliomyelitis mit 5 Todesfällen (in der Nähe dieses Focus trafen 2 Fälle von Landry's Paralyse mit tödlichem Verlaufe ein), die meisten im Juli—August 1905; die meisten waren Kinder, nur 6 über 15 Jahre. Gleichzeitig traten auch 2 Fälle anscheinend von Cerebrospinal-Meningitis auf. Eine andere kleinere Epidemie trat in Snaasen, Grong's Aerztebezirk, in Nordre Trondhjem's Amt im Juni—Aug. 1905 ein — 26 Fälle mit 12 Todesfällen (die meisten Todesfälle erfolgten 3 × 24 Stunden nach Ausbruch der Krankheit unter dem Bilde einer aufwärts steigenden Lähmung mit Respirationslähmung zum Schluss); von den 22 betroffenen Patienten waren 4 zwischen 3 1/2 und 7 1/2 Jahre alt, die meisten im Alter von 12—22 Jahren, 2 waren 27 resp. 30 Jahre (von ihnen starb einer, der obducirt wurde, — unser Kasus I) sowie einer von über 70 Jahren. Während dieser beiden Epidemien, wie auch während zahlreicher anderer traten ausser den charakteristischen Poliomyelitiden gleichzeitig zahlreiche abortive Fälle mit Febrilia, Katarrhalia und vorübergehenden Symptomen des Nervensystems auf.

In seinem Vortrage im Octbr. 1905 legte Dr. Geirsvold auch Bericht ab von einer Reihe bakteriologischer Untersuchungen, durch welche es ihm in einer ganzen Reihe von Fällen akuter Poliomyelitis geglückt war, in der Spinalflüssigkeit nach Lumbalpunktion eine Mikrobe nachzuweisen, einen Diplokokkus, den man wahrscheinlich in aetiologische Verbindung mit den Poliomyelitis-Fällen bringen darf.

Auch in den letzten Monaten des Jahres 1905 traten etliche einzelne Fälle auf, (so u. a. in der Stadt Stavanger 2 Obductionen) und 1906 äusserte sich diese Krankheit wieder in vielen Aemtern des Reiches, im Ganzen jedoch mit weniger Fällen und in Gestalt kleinerer zerstreuter Epidemien. Irgend eine gesamte Uebersicht über die Ausbreitung der Krankheit 1905—1906 liegt noch nicht vor, aber nach mündlichen Mitteilungen von Epidemiearzt Geirsvold ging die Anzahl sämmtlicher bei

[1] Geirsvold: »Epidemisk Poliomyelit«. Bakteriologiske undersøgelser — Norsk Magazin f. Lægevid. 1905 no. 12.

der Medicinalverwaltung 1905 angemeldeten Fälle bis auf 719 (mit 111 Todesfällen) und 1906 334 Fälle (mit 34 Todesfällen), — also in diesen zwei Jahren allein 1053 Fälle mit 145 Todesfällen, ɔ: 13,8 % Mortalität[1].

Endlich werden wir ein wenig von dem Auftreten der Poliomyelitis in Kristiania in denselben Jahren erwähnen, weil nämlich verschiedene von unsern anatomisch untersuchten Poliomyeliten (im Ganzen 7) von diesem herrühren. Hier traten auch etliche Fälle auf, wenngleich keine grössere Epidemie. Bericht hierüber findet man in den Jahresberichten der Gesundheitskommission in Kristiania; auch hat der Gesundheits-Inspector Ustvedt Mitteilungen hierüber in der Medicinischen Gesellschaft in Kristiania gemacht; er hat uns auch gütigst die Uebersicht von 1906, die noch nicht publiciert ist, mitgeteilt.

1903 traten in Kristiania nur 13 vereinzelte Fälle (5 Knaben und 8 Mädchen) mit 2 Todesfällen, — ohne nachweisbare Verbindung zwischen den verschiedenen Fällen, auf. 1904 trat kein Fall von akuter Poliomyelitis auf, aber: 1905, 27 Fälle[2] (nämlich bei 2 erwachsenen Männern, von 20 resp. 56 Jahren, 2 erwachsenen Frauen von 21 resp. 35 Jahren, bei 13 Knaben und 10 Mädchen[3], von denen 4 Fälle bei Kindern unter einem Jahre, 15 im Alter 1—6 Jahre und 4 zwischen 6 und 10 Jahren); die Fälle traten im Monat August—Decbr. auf, wesentlich im Sept. und Octbr.; 2 Todesfälle, Frau im Alter von 21 Jahren (unser Kasus no. III) und 1 Knabe 1½ Jahre alt. Ausserdem wurden auch 4 Fälle von Cerebrospinal-Meningitis (3 Tote) angemeldet. Irgend welche Verbindung zwischen den Fällen von akuter Poliomyelitis wechselseitig, oder zwischen ihnen und den Fällen von cerebrospinaler Meningitis konnte nicht nachgewiesen werden.

1906 traten in Kristiania im Ganzen 49 angemeldete Fälle von akuter Poliomyelitis[4] (incl. akuter Bulbärparalyse) auf, hauptsächlich in den Monaten August bis Novbr., (im Aug. 15, im Sept. 10, im Octbr. 8 und im Novbr. 9 Fälle) nämlich bei 4 erwachsenen Männern, 3 erwachsenen

[1] Nach ganz kürzlich publicierten Mitteilungen sind auch in Schweden 1905 grössere Epidemien von akuter Poliomyelitis eingetroffen. Vom Växjö Aertzebezirke hat Lundgren eine Epidemie im Herbste 1905 geschildert — in allem 147 Fälle mit 15 Todesfällen und 25 % Invalidität, die meisten Fälle bei Kindern im Alter von 1 bis 10 Jahren, aber auch mehrere Fälle bei Erwachsenen. (Lundgren: Om den s. k. akuta barnforlämningen i Växjö provinsial-läkardistrikt aar 1905. — Hygiea, novbr. 1906).

[2] Gleichzeitig in Aker's Aerztebezirk um Kristiania 6 Fälle mit einem Todesfalle.

[3] Ein Fall von akuter Poliomyelitis trat bei einem 9 Mon. alten Kinde auf; 5 ältere Geschwister waren kurze Zeit vorher krank gewesen; sie hatten Kopfweh, Fieber, Nacken- und Rückenschmerzen, Parästhesien in den Gliedern, Erbrechen; 3 von ihnen waren ca. 14 Tage lang krank, aber alle diese 5 wurden ohne Lähmungen gesund, nur das 6te Kind bekam typische Lähmungen.

[4] Gleichzeitig in Aker's Aerztebezirk um Kristiania 17 Fälle.

Frauen, 25 Knaben und 17 Mädchen (im ersten Jahre 5, im 2ten und 3ten Jahre 17, im 4ten und 5ten Jahre 11, im 6ten—10ten Jahre 7, im 11ten—15ten Jahre 2, 16—21 Jahr 1 M., 26—30 Jahr 1 W., 31—35 Jahr 1 W., 36—40 Jahr 1 M., 41—45 Jahr 1 M., 46—50 Jahr 1 M. und 1 W.). Von diesen starben im akuten Stadium 5, 2 erwachsene Männer, 18 resp. 38 Jahre alt (cfr. unsere Fälle no. X und XI), 1 erwachsene Frau, 28 Jahr (gewiss Fall no. XIII), 2 Knaben, von denen der eine $3^3/_4$ Jahr alt, (unser Fall no. VIII); ausserdem starb ein 9 Monate altes Kind ca. $1^1/_2$ Monat nach Beginn der Krankheit (unser Fall no. XVI) und ein $2^1/_2$ Jahre altes Kind $6^1/_2$ Monate nach der Erkrankung (unser Fall no. XIX). Irgend eine wechselseitige Verbindung zwischen diesen Fällen konnte auch nicht nachgewiesen werden.

Von verschiedenen der lokalen Epidemien, besonders 1905 und 1906 bekamen wir ein sehr wertvolles Obductions-Material zur Untersuchung zugestellt, wie wir auch in und ausserhalb Kristiania Veranlassung hatten Fälle zu obducieren, teils von akuter Poliomyelitis, teils von dieser nahe verwandten Krankheiten, welche in aetiologischer Verbindung mit den Poliomyelitis-Epidemien auftraten (so z. B. als akute Bulbärparalysen, Encephalitis).

Im Ganzen haben wir 13 Fälle von Poliomyelitis und akuter Bulbärparalyse untersucht, die in dem akuten Stadium gestorben sind; 8 herrührend von 7 verschiedenen kleinen, lokalen Epidemien ausserhalb Kristiania; ausserdem 5 Fälle hier in Kristiania 1905 und 1906 (Kasus I bis XIII). Hierzu kommen 4 Fälle von akuter Poliomyelitis, die im Reparationsstadium starben (Kasus XIV—XVI und XIX). Zwei der Fälle, no. XVI und XIX, stammen, wie früher erwähnt, aus Kristiania (aus der Epidemie 1906), einer (no. XIV) gehört der Epidemie in Lunner 1903 an, (gestorben beinahe 2 Jahre später). Der vierte (no. XV) traf 1900 in Eidsvold ein (gestorben ca. $6^1/_2$ Monate nach dem Beginn der Krankheit), — gehört also nicht eigentlich den Epidemien an, die wir besonders behandeln, sind aber aus verschiedenen Gründen mit aufgenommen. Schliesslich ist ein ganz interessanter Fall von Encephalitis (Kasus no. XVII) aufgenommen, der 1905 auftrat und wahrscheinlich aetiologische Verbindung mit dem epidemischen Auftreten der Poliomyelitis hat; — ausserdem ein anderer Fall von Encephalitis, no XVIII, von 1903, dessen Zusammenhang mit den übrigen Fällen jedoch sehr zweifelhaft ist. Wir haben auch das Centralnervensystem besonders untersucht in einer Reihe von Fällen von Cerebrospinal-Meningitis, die gleichzeitig mit den andern erwähnten Krankheiten auftraten.

Unsere Untersuchungen über die Poliomyelitis haben nur zum klein-

sten Teile dem Rückenmark selbst gegolten. Bei den früheren Arbeiten hierüber, — und wir weisen in dieser Beziehung u. a. auf Bülow-Hansen und Harbitz's Arbeiten von 1898 und namentlich auf Wickman's grosse Arbeit, die 1905 erschien, hin — ist die pathologische Anatomie des Rückenmarks bei akuter Poliomyelitis so gründlich und ergiebig bearbeitet, dass wir es überflüssig gefunden haben, irgend eine detaillierte (alle Segmente umfassende) Untersuchung dieses Teiles des Centralnervensystems vorzunehmen; wir haben uns in der Regel damit begnügt, Schnitte von 6—8 verschiedenen Höhen des Rückenmarks zu untersuchen, und in erster Linie von den Teilen, von denen man annehmen konnte, dass die Entzündung besonders intens war (mit Verdacht von circumscripten myelitischen Herden) — um uns auf diese Weise eine Uebersicht über die Art und Ausbreitung der Entzündung zu verschaffen. Besonders haben wir die Aufmerksamkeit auf die Häute und übrigen Umgebungen des Rückenmarks geheftet (Fettgewehe, Spinalganglien etc.).

Medulla oblongata mit Pons und das Gehirn mit seinen Häuten, samt den peripheren Nerven haben wir hingegen einer systematisch eingehenden Untersuchung und einem genauen Studium unterworfen, wie aus der Kasuistik hervorgehen wird, teils um die Ausbreitung der akuten Poliomyelitis ausserhalb des Rückenmarks kennen zu lernen, teils um, wenn möglich, durch besondere Untersuchungen in's Reine zu kommen mit der Pathogenese. In derselben Absicht haben wir uns auch durch Untersuchungen von den 4 abgelaufenen Fällen akuter Poliomyelitis besonders mit Medulla oblongata und dem Gehirn beschäftigt.

Das Verfahren, um auf die sicherste Weise alle wesentlichen Befunde in dem anatomischen Bilde mit zu bekommen, haben wir verändern müssen, in dem Masse, als unsere Erfahrung wuchs, und wir nach und nach einen einigermassen sichern Einblick in die Lokalisationen und Ausbreitungswege des Entzündungsprocesses bekamen. In allen unsern zuletzt untersuchten Fällen von akuter Poliomyelitis (cfr. z. B. Kas. VII—XIII) sind wir auf folgende Weise, welche wir späteren Untersuchungen empfehlen zu können glauben, vorgegangen: Vom Rückenmark haben wir, wie erwähnt, 6—8 Scheiben genommen sowohl vom Sakral-. Lumbal-, Dorsal- als Cervikal-Marke, sowie von Partien, die wegen ihrer Erweichung und Aufquellung den Eindruck machten, als ob sie besonders stark entzündet wären; Häute, Wurzeln, Fettgewebe und Spinalganglien haben wir so oft wie möglich in den Stücken mitgenommen. Medulla oblongata mit Pons sowie die Partie oberhalb (Pedunculi, Corpora quadrigemina mit Aquaeductus Sylvii) haben wir dahingegen durch frontale Schnitte syste-

matisch in toto in Scheiben zerteilt (in der Regel 8—10) und Schnitte von jeder einzelnen Scheibe untersucht; auf diese Weise bekommt man einen guten Einblick in den Zusammenhang der Entzündung mit den Häuten und mit den wichtigsten Gefässgebieten, und gleichfalls bekommt man deren ev. Vorkommen in allen wichtigeren Nervenkernen in dieser Region mit. Darauf sind die Centralganglien untersucht worden, NB.! in Verbindung mit Basis Cerebri und den dort befindlichen Häuten, Nerven, Gefässen etc. Von jeder Seite sind gleichfalls durch frontale Schnitte aus dem hintersten, mittelsten und vordersten Teil der Centralganglien grosse Scheiben ausgeschnitten, die sich ganz bis zu der Basis erstreckten, — oft so gross, dass die Stücke in mehrere kleinere geteilt werden mussten. Im Anschluss hieran sind Stücke von der Basis des Gehirns mit Nerv- und Bulbi olfactor. genommen und weiter, — was von besonderem Interesse ist — verschiedene Stücke von den Umgebungen der Fossa Sylvii. Zum Schluss kam die wichtige Untersuchung der Hemisphären des Gehirns; es wurden Stücke von allen Lappen genommen, den Temporallappen, den Occipitallappen, und besonders von den Frontal- und Parietallappen, speziell wurde Gyri centrales sorgfältig untersucht in verschiedenen Höhen, — immer in Verbindung mit den Häuten. Cerebellum wurde teils in Verbindung mit Medulla oblongata und Pons, teils in besonderen Stücken von den Hemisphären untersucht. Von peripheren Nerven wurden besonders verschiedene Teile von Plexus lumbalis und bracchialis untersucht. Bis zu über 50, teils sehr grosse Stücke wurden von den einzelnen Fällen mikroskopisch untersucht.

Die akuten Bulbärparalysen, welche sich anatomisch in allen wesentlichen Teilen wie akute Poliomyelitiden, auch was die Rückenmarksaffektion anging, verhielten, untersuchten wir auf dieselbe Weise systematisch.

Auch bei den Encephalitiden wurden ausser den grösseren encephalitischen Herden das übrige Gehirn untersucht, ausserdem die Centralganglien, Medulla oblongata und spinalis.

Die Pathogenese (die Infektionswege und die Art der Ausbreitung des Entzündungsprocesses) ist das, worauf wir besonders Gewicht gelegt haben, um Klarheit herbeizuschaffen. Da wir nach und nach zu der Anschauung kamen, dass die meningeale Entzündung von einer wesentlichen Bedeutung in Bezug auf Lokalisation und Ausbreitung der Entzündung im Central-Nervensystem war, haben wir uns veranlasst gesehen, eine Reihe von Cerebrospinalmeningitiden und andern Meningitiden mikroskopisch zu studieren, — teilweise auch aus dem Grunde, weil diese Fälle während derselben Epidemie auftraten, und man möglicherweise annehmen konnte, dass sie in aetiologischem Zusammenhang mit

den akuten Poliomyelitiden ständen. Das betreffende Resultat wird in Kürze in Kapitel IV, welches u. a. die Pathogenese behandelt, mitgeteilt werden.

Ein Hauptpunkt in unsern Untersuchungen gilt dem Nachweis von Verwandtschaft, sowohl pathologisch-anatomisch als ätiologisch zwischen den verschiedenen Formen der Entzündung im Nervensystem (akute Poliomyelitiden, andere ähnliche Myeliten, multiple Nevriten, Bulbärparalysen, Encephalitiden), dieses wird besonders für sich in der Uebersicht in der letzten Hälfte von Kapitel III behandelt, so weit wie unsere eigenen Untersuchungen und Erfahrungen dazu Veranlassung geben. An derselben Stelle wird auch die Möglichkeit eines Zusammenhanges zwischen der epidemischen akuten Poliomyelitis und der Cerebrospinal-Meningitis behandelt.

Schliesslich behandeln wir auch die Aetiologie, teils von unsern eigenen Erfahrungen in diesem Punkte ausgehend, teils auch wesentlich mit Hinweis auf Untersuchungen des Epidemiearztes Geirsvold. —

Die Sektionen sind teils von uns selbst ausgeführt, die meisten jedoch von Andern, auf unsere Aufforderung hin, und teils nach unserer Anweisung; besonders fühlen wir uns verpflichtet, Epidemiearzt Geirsvold und dem Prosektor des städtischen Krankenhauses in Kristiania, Dr. Berner, unsern verbindlichsten Dank auszusprechen für Zusendung und Ueberlassung von wertvollem Material. Die gleichzeitig vorgenommene bakteriologische Untersuchung, besonders der Spinalpunktionsflüssigkeit ist teils von uns, teils von andern, besonders Epidemiearzt Geirsvold vorgenommen.

Mit Bezug auf die mikroskopischen Untersuchungen haben wir auch unsere Methoden gewechselt und immer neue versucht. Ausser Färbung mit Hämatoxylin-Eosin und Hämatoxylin — van Gieson, das wir anfangs viel brauchten, gingen wir nach und nach mehr über zu Doppeltfärbung mit Eosin und Toluidinblau[1] als eine für unsern Zweck sehr zweckmässige Methode, bei welcher sowohl die entzündliche Zelleninfiltration scharf hervor tritt, wie auch die Ganglienzellen sich deutlich zeigen und Bakterien gewöhnlich gut gefärbt werden. Thionin haben wir auch verschiedentlich gebraucht. Da der grösste Teil unseres Materiales von Obductionen herrührt, die ca. 24 Stunden oder später nach Eintreten des

[1] Das Verfahren war folgendes: Paraffinschnitt wurde ca. 5 Min. in 5 % wässeriger Eosinlösung gefärbt, 3—5 Min. in Wasser ausgewaschen, darauf Färbung ca. ½ Min. in ¼ % wässeriger Toluidinblaulösung, schnelle Differenzierung in 96 % Alkohol, Entwässerung in absolutem Alkohol, Xylol, Kanadabalsam. Die Methode entspricht Wright's Färbung mit Eosin — polychromem Methylenblau, ist aber einfacher und schneller.

Todes vorgenommen wurden, und das Material in Formollösung aufbewahrt und zugeschickt wurde, eignete es sich in der Regel nicht zum Studium von Zellenstrukturen (z. B. Granulationen, tigroide Substanz); hingegen da, wo wir Material von Obductionen kurz nach dem Tode erhielten, das in 96 % Spiritus oder in Zenker's Lösung fixiert war, haben wir spezielle Färbungen vorgenommen; im Uebrigen wird hier auf die Kasuistik und Kap. 3 hingewiesen.

Zum Nachweis ev. Mikroben haben wir ausser Toluidinblau und Thionin auch Gram's und Löfflers Färbemethode angewandt; ausserdem haben wir auch Färben mit Giemsa's und Jenner's Färbeflüssigkeiten versucht, indem es gleichzeitig vermieden wurde, Alkohol zur Härtung, Abspülung oder Entwässerung anzuwenden (cfr. im Uebrigen Kap. 4).

Zum Nachweis von Degenerationen haben wir Marchi's Methode angewandt. (Busch's Modification.)

Den Kollegen, welche im folgenden erwähnt sind, wollen wir an dieser Stelle unsern besten Dank aussprechen für die Liebenswürdigkeit, womit sie wertvolles Material und Krankengeschichten zu unserer Disposition gestellt sowie uns die Gelegenheit zur Section ermittelt haben.

Zweites Kapitel.

Kasuistik.

Im ganzen sind 19 Fälle beschrieben worden. 17 von diesen Fällen sind typische akute Poliomyelitiden; sie sind in zwei Gruppen eingeteilt: Gruppe A umfasst die 13 Fälle, in denen der Tod im akuten Stadium der Entzündung eingetreten ist, Gruppe B mit dem Anhange zur Kasuistik die 4 Fälle, in denen der Tod im Reparationsstadium kürzere oder längere Zeit nach dem Beginne der Krankheit eingetreten ist. Gruppe C enthält zwei Fälle akuter Encephalitis.

Bei jedem Falle ist am Schlusse ein Resumé des ganzen pathologisch-anatomischen Befundes beigefügt worden, um eine schnelle Uebersicht der einzelnen Fälle zu ermöglichen.

Es muss erwähnt werden, dass man zwischen den Fällen in der Gruppe A auch einzelne Fälle finden wird, die sich klinisch als akute Bulbärparalysen (oder Poliencephalitis inferior und superior acuta) manifestierten, während man bei der anatomischen Untersuchung gewiss eine intense Entzündung der Medulla oblongata und der Pons entdeckte, aber ausserdem auch eine diffuse akute Poliomyelitis (näheres hierüber im dritten Kapitel).

Gruppe A:

Fall I—XIII. Akute Poliomyelitiden mit Tod im akuten Stadium der Entzündung.

Fall I

(von der lok. Epidemie in Snaasen — im nördlichen Teile Norwegens — im Sommer 1905, — im ganzen ca. 26 Fälle mit 12 Todesfällen). Von Epidemiearzt Geirsvold sind uns folgende Daten aus der Krankengeschichte mitgeteilt:

Krankengeschichte: B. B., ein 30-jähriger, kräftiger, wohlgewachsener Landmann, wurde am 13ten Juli krank, hatte leichtes Fieber, konnte aber doch am nächsten Tage seine Arbeit fortsetzen. Am 20ten Juli — mit seiner Arbeit beschäftigt — hatte er ein eigenthümliches brennendes Gefühl im Kreuze und Müdigkeit. Am folgenden Tage ($^{21}/_{7}$) arbeitete er sehr stark; des Abends hatte er Kopfweh, fühlte sich starr und hatte Schmerzen im Nacken, vornehmlich beim Beugen, weniger bei Drehung des Kopfes. $^{22}/_{7}$ Erbrechen, ausserdem Kopfschmerzen und Starrheit im Nacken, er fühlte sich müde und unwohl; er versuchte aufzubleiben.

Am 23ten wurde ein Arzt konsultiert. Die Temperatur war dann 38,5°. Er war bei vollem Bewusstsein. Die rechte untere Extremität war vollständig paralytisch, in der linken

fand sich eine beginnende Paresis. Die Patellarreflexe waren an der rechten Seite aufgehoben, an der linken herabgesetzt. Die Sensibilität intakt; bei den Nervenstämmen, speciell den Gehirnnerven, nichts zu bemerken. Der Stuhl angehalten. Das Urinieren normal. Beim Versuch aufrecht zu sitzen wird es ihm übel.

$^{25}/_{7}$: P. hat nicht geschlafen. Die Lähmung in der linken unteren Extremität ist mehr ausgesprochen; er kann nur mit grossen Schwierigkeiten sich im Bette umdrehen. Beim Versuche aufrecht zu stehen hält er den Oberkörper starr und ein wenig nach hinten gebogen.

$^{25}/_{7}$ am Nachmittag: Er liegt schlaff auf dem Rücken. Das Sensorium ist vollständig klar, er hat keine Schmerzen, nur ein wenig Kopfweh. Die Temp. 38,5°, Puls 100, regelmässig, ein wenig weich. Respiration 28, ein wenig angestrengt. Er hat auch Beschwerden beim Schlucken. Hustenstösse schwach, kraftlos. Seine Sprache ist undeutlich und das Reden schwer. Die Zunge wird gerade ausgestreckt, zittert nicht. Keine Lähmung oder Zuckungen des Gesichtes. Bei den Pupillen nichts zu bemerken. Der Kopf ist zurückgebogen, der Nacken starr und schmerzhaft.

Keine Krämpfe oder Empfindlichkeit in der Halsmuskulatur; keine Druckempfindlichkeit längs der Columna. Der Kopf ist frei beweglich nach allen Richtungen. Im Rachen ein wenig Rubor. — Die linke obere Extremität ist paralytisch mit Ausnahme der Finger. Rechter Oberarm ist paretisch; er kann doch im Ellenbogen, Handgelenk und in den Fingern gebeugt werden; der Handdruck ist schwach. Die Muskulatur ist schlaff in den beiden oberen Extremitäten, die Sehnenreflexe nicht auslösbar, die Hautreflexe bewahrt.

Beide unteren Extremitäten total paralytisch, schlaff; die Sehnenreflexe aufgehoben, die Sensibilität gut. Keine Schmerzen oder Parästhesien. Er kann sich nicht im Bette herumdrehen oder aufrichten. Das Abdomen ist eingezogen. Stuhl nur nach Abführungsmittel, das Urinieren normal. Bei der physikalischen Untersuchung der Brustorgane keine speciellen Befunde.

$^{25}/_{7}$ am Abend ist der Zustand schlimmer. Er war bei Bewusstsein, aber ein wenig schläfrig. Er kann den Kopf nur nach den Seiten drehen und nur sehr schwer schlucken. Das Sprechen ist auch schwer. Die Temp. 39,3°. Puls 104, Respiration oberflächlich. Das Urinieren unfreiwillig. Fibrilläre Zuckungen in den Muskeln an der Vorderfläche des Oberschenkels. — Es wurde eine Lumbalpunktion gemacht: Ca. 10 ccm. wasserhelle Flüssigkeit wurde entleert.

$^{26}/_{7}$ am Vormittag: Er ist in der Nacht bei Bewusstsein gewesen und konnte schlucken. Am Morgen soporös, keine Zuckungen. Respir. 32, sehr beschwert. Temp. 39,9°. Die Pupillen stark kontrahiert, reagieren nicht auf Lichteinfall. Der rechte Bulbus ist nach oben und aussen rotiert. — Lumbalpunktion: Ca. 25 ccm. helle Flüssigkeit. — Um $7^{1}/_{2}$ Uhr Abends Exitus letalis. —

Die Obduktion wurde von Dr. Geirsvold $^{28}/_{7}$ 11 Uhr Vorm. vorgenommen. Nur Kopf und Spinalkanal wurden geöffnet. Reichliche Flüssigkeit in den weichen Häuten sowohl über dem Gehirn, als über dem Rückenmarke, starke Hyperämie überall. Die dünnen Häute des Cerebellum schienen infiltriert zu sein. Die Konsistenz des Rückenmarkes war sehr weich, — übrigens makroskopisch nichts zu bemerken. — Von der Cerebrospinalflüssigkeit wurden intra vitam und post mortem Kulturen von Dr. Geirsvold angelegt; es wuchsen hervor in Reinkultur zahlreiche Kolonien von einem eigenthümlichen Grampositiven Diplo- oder Tetrakoccus (wie in anderen Fällen Poliomyelitis — cfr. kap. IV).

Das Centralnervensystem wurde herausgenommen und uns von Dr. Geirsvold zugeschickt, nämlich:

1) Zwei grössere Stücke von den Centralwindungen des Gehirns, — in Formollösung aufbewahrt;
2) Medulla oblong. mit Pons und der einen Hälfte des Cerebellum's (in Formol). Makroskopisch konnte eine sehr ausgesprochene Hyperämie der Häute und der Substanz (doch keine Blutungen) nachgewiesen werden, besonders in der Med. oblong.;
3) das oberste 3 cm. lange Stück des Rückenmarkes (in Formol), die Hyperämie war hier sehr hervortretend, besonders in der grauen Substanz; die Grenzen zwischen grauer und weisser Substanz verwaschen und die Zeichnungen undeutlich.

4) Der Rest des Rückenmarkes, in Müllers Flüssigkeit fixiert, — auch sehr hyperämisch.

Mikroskopische Untersuchung (um Wiederholungen zu vermeiden geben wir nicht eine specielle Beschreibung der Schnittpräparate jedes untersuchten Segmentes des Rückenmarks oder jeder Höhe der Med. oblong., sondern wir werden versuchen, eine gesamte und hoffentlich mehr übersichtliche Schilderung des Entzündungsprocesses in dem ganzen Rückenmarke und der ganzen Med. oblong. zu geben):

In der Dura mater spinalis (im Lumbalteile untersucht) konnten nur entzündliche Phänomene in Form einiger kleiner zerstreuten Zellinfiltrate entdeckt werden.

In den dünnen Rückenmarkshäuten konnte Entzündung beinahe in ihrer ganzen Ausdehnung, aber in verschiedenem Grade nachgewiesen werden. In dem Lumbalmarke war eine diffuse Zelleninfiltration in der Pia mater um die ganze Circumferenz herum; im unteren Teile des Dorsalmarkes war diese Infiltration minder ausgesprochen; höher hinauf in dem Dorsalmarke und in den untersten Cervikalsegmenten war die Infiltration nur an der Vorderfläche und speciell in der Nähe der Fissura anter. vorhanden; im oberen Teile des Cervikalmarkes war wieder die Entzündung mehr hervortretend (mit Infiltraten auch an den Seitenpartien). Die Zelleninfiltration bestand aus Lymphocyten und theilweise einigen grösseren mononuclearen Zellformen. Sie setzte sich immer in der Fissura ant. fort, an Intensität zunehmend; die Infiltration bestand auch hier wesentlich aus Lymphocyten.

Vom Rückenmarke wurden Schnittpräparate aus folgenden Abschnitten untersucht: 1) Aus dem Sakralmarke, 2) aus 4tem Lumbalsegment, 3) aus dem Uebergange des Lumbals- und des Dorsalmarkes, 4) aus 10tem Dorsalsegmente, 5) aus 8tem Dorsalsegmente, 6) aus 6tem Cervikalsegment, 7) aus 2tem Cervikalsegmente und 8) aus der Pyramidenkreuzung. Ueberall im Rückenmarke in allen Quersehnitten war eine Entzündung vorhanden, und zwar eine akute infiltrierende — besonders in der grauen Substanz, aber auch in der weissen. Auch im oberen Dorsalmarke, wo die Entzündung am wenigsten ausgesprochen war, sah man eine diffuse Zelleninfiltration in den vordern grauen Hörnern und in der weissen Substanz hie und da Zelleninfiltration längs der Gefässe. Im allgemeinen äusserte die Entzündung in der weissen Substanz sich nur in Zelleninfiltration längs den Gefässen, und besonders von Lymphocyten, (— vielleicht auch in entzündlicher Exsudation); speciell waren die Infiltrate längs den quer durch die Seiten- und Vorderstränge verlaufenden Gefässen (Venen und Capillären, auch Arterien) sehr augenfällig. Von der grauen Substanz waren namentlich die vorderen grauen Hörner und die centrale graue Substanz entzündet, weniger die hinteren grauen Hörner und die Clark'schen Säulen. Die Entzündung war im Ganzen am meisten intensiv an der rechten Seite und im Lumbalmarke und dem angrenzenden Teile des Dorsalmarkes sammt im oberen Cervikalmarke.

In den vorderen grauen Hörnern war die Entzündung teils diffus infiltrierend, teils um die Gefässe concentriert. Die Grenzen zwischen grauer und weisser Substanz waren oft verwaschen. Die Zelleninfiltration in den vordern grauen Hörnern bestand theils aus Lymphocyten und grösseren einkernigen Zellen, teils aus polymorphkernigen und polynuclearen Leukocyten, — besonders in den am intensivsten entzündeten Partien (z. B im Lumbalmarke). An denselben Stellen waren die Ganglienzellen teilweise vollständig verschwunden, teilweise degeneriert, sich unter versehiedenen eigenthümlichen Formen präsentierend. Im Lumbalmarke, wo die Entzündung sehr stark war, fanden sich nur Reste einzelner Ganglienzellen den vorderen lateralen Gruppen angehörend; manche von diesen waren von Leukocyten durchsetzt.

Der Centralkanal wurde im Lumbal- und teilweise auch im Dorsalmark von einem unregelmässig spaltenförmigen Lumen gebildet, von Ependymzellen ausgekleidet und von unregelmässig durch die Nervensubstanz zerstreuten Haufen Ependymzellen umgeben; hier keine Spuren einer Entzündung.

In Schnitten aus der Pyramidenkreuzung (im obersten Teile des Rückenmarkes) ist die Entzündung in Häuten und Substanz nicht so intensiv wie im Cervikal- und Lumbalmarke, aber doch sehr bedeutend. Es ist eine starke Zelleninfiltration in der Fissura anterior, und in den vorderen und auch in den hinteren grauen Hörnern vorhanden, aus

denselben Zellenelementen bestehend wie vorher beschrieben (aber mit weniger Leukocyten). Die Infiltrate haben vornehmlich ihren Sitz in und um die Gefässe (am häufigsten um Venen und Capillären), in den vorderen grauen Hörnern ist die Infiltration auch diffus; an demselben Orte auch eine bedeutende Degeneration der Ganglienzellen.

Von der Med. oblongata wurden Schnitte von verschiedener Höhe untersucht: 1) von dem untersten Teile (mit den Kernen von Nerv. X und XI), 2) durch die Mitte des vierten Ventrikels (mit den Kernen von Nerv. VII und VIII), 3) durch den oberen Teil des vierten Ventrikels mit der Pons und 4) oberhalb des vierten Ventrikels durch Aquaed. Sylvii mit Umgebungen. — Ueberall ziemlich bedeutende Entzündung; im Ganzen nahm sie an Intensität von unten nach oben ab. Doch auch im Boden des oberen Teiles des vierten Ventrikels und besonders in der Substant. reticul. tegmenti war ein grosser Entzündungsfocus, teilweise von hämorrhagischem Charakter, mit diffuser Zelleninfiltration. — In der Pia mater längs der Vorderfläche der Med. oblong. war eine Zelleninfiltration, doch keineswegs eine beträchtliche; sie bestand vornehmlich aus Lymphocyten und anderen grösseren einkernigen Zellen. Eine bedeutendere Zelleninfiltration zeigte sich in den Wänden der Gefässe der Substanz, speciell in den Gefässen, die von der Fiss. median. anter. durch die Raphe nach hinten verlaufen, in den Gefässen, die dorsalwärts von den Oliven schräg nach innen und hinten (vasa nuclear.) verlaufen; in den Wänden der kleinen Gefässe (besonders Venen) am Boden des vierten Ventrikels waren auch immer Entzündungsphänomene in Form oft dicker Zelleninfiltrate. An den meisten Stellen war sowohl eine Infiltration längs der Gefässe als eine diffuse, — letztere besonders am unteren Teile der Med. oblong. in der Substant. reticul. tegmenti und in der grauen Substanz am Boden des 4ten Ventrikels. Im ganzen war die Degeneration der Ganglienzellen nicht sehr gross und ausgedehnt. Verhältnissmässig am wenigsten angegriffen war die weisse Substanz, speciell die Pyramiden und die Oliven. Von den Nervenkernen waren entzündet und am meisten infiltriert die Kerne des Nerv. Hypogloss., der dorsale Vaguskern und der Glosso-pharyngeuskern, teilweise auch die Acusticuskerne. Wenig angegriffen war Nucleus ambiguus. Die Kerne der Nerv. facial. und abducens waren entzündet, dagegen nur sehr wenig die Kerne der Nerv. Trigemin. und Trochlear.

Von Cerebellum wurden Schnitte 4 verschiedener Stellen der Corticalis mit den Häuten untersucht. Es fand sich eine starke Hyperämie sowohl in den dünnen Häuten als in der Substanz. Nur in den Wänden einzelner Venen in den Häuten in der Tiefe der Furchen war etwas Zelleninfiltration, ebenso in der Substanz an einzelnen Stellen, teilweise mit Hämorrhagien. In den centralen Partien des Cerebellum's (incl. Vermis) wurden grössere Veränderungen nachgewiesen: Grosse Infiltrate in und um die Gefässe und auch ausserhalb der Gefässe (besonders in Vermis und in Crura cerebell. ad med. oblong.). Die Ganglienzellen zeigen im Ganzen unbedeutende Abnormitäten; nur in der Nähe grösserer Entzündungsherde kann man eine Degeneration nachspüren.

Von Cerebrum wurden 8 verschiedene Stücke der zugeschickten Centralwindungen untersucht. Es waren nur geringe Veränderungen vorhanden. Hyperämie der Häute und des Gehirns; in den Häuten und in der Corticalis keine sichere Infiltrate. An einzelnen Stellen wurden in den Gefässwänden sowohl in der Pia mater als in der Medullaris ein grösserer Zellenreichthum (Lymphocyteninfiltration?) als gewöhnlich nachgewiesen; doch war dieser Befund sehr wenig hervortretend und auch nicht ganz sicher pathologisch. In den erweiterten Blutgefässen waren zahlreiche Leukocyten zu sehen, ausserdem homogene (von Hämatoxylin violett gefärbte Massen, die das Lumen vollständig ausfüllten; sie waren hyalinen Thrombenmassen sehr ähnlich; vielleicht war das Gewebe ringsum solche »thrombosirte« Gefässe ein wenig ödematös, sonst konnte nichts abnormes (speciell keine Blutungen) nachgewiesen werden.

Zusammenfassung des anatomischen Befundes.

Im Rückenmarke eine diffuse infiltrierende Entzündung, an der rechten Seite und in der Intumescentia lumbalis und im oberen Cervikalmarke am meisten ausgesprochen. Sowohl die graue als die weisse Substanz war

entzündlich infiltriert, am stärksten die vorderen grauen Hörner und die centrale graue Substanz, nur wenig in den hinteren grauen Hörnern und in den Clarke'schen Säulen und am wenigsten in der weissen Substanz (wesentlich streifenförmige Gefässinfiltrate). Im Lumbalmarke eine bedeutende Degeneration der Ganglienzellen (mit Durchsetzung von zahlreichen Leukocyten). Auch in der Pia mater eine ausgesprochene (lymphocytäre) Infiltration, diffus und sehr stark im Lumbalmarke.

Medulla oblongata und Pons: In der Pia mater, besonders an der Vorderfläche eine intense Zelleninfiltration, sich längs der Gefässe in die Substanz fortsetzend, (sehr ausgeprägt in den Gefässscheiden der durch die Raphe von vorn nach hinten verlaufenden Gefässe der Vasa nuclearia; auch zahlreiche Gefässe am Boden des vierten Ventrikels waren stark zellig infiltriert). In der Substanz sieht man eine sowohl genau perivasculäre als eine diffuse Entzündung, die von unten nach oben an Intensität abnimmt, und die in der grauen Substanz, besonders in der Substantia reticularis am stärksten ist. Die Degeneration der Ganglienzellen im Ganzen nicht sehr bedeutend; grössere Infiltrate waren in den Nervenkernen des Nerv. Hypoglossus, im dorsalen Vaguskerne, im Glossopharyng., in den Acusticuskernen, im Facialis- und Abducenskerne vorhanden; nur wenig zu finden in den Kernen des Nerv. Trigemin. und Trochlear. In der weissen Substanz nur zerstreute kleine Gefässinfiltrate.

Im Cerebellum sowohl eine entzündliche Infiltration der Pia in der Tiefe der Sulci als auch in der Substanz in den centralen Teilen (in Vermis und Crura Cerebelli ad Medul. oblong.).

Im Gehirne konnten in den untersuchten Partien der Centralgyri keine Entzündungsherde entdeckt werden, weder in der Pia noch in der Corticalis Cerebri.

Fall II (aus einer kleinen Epidemie von akuter Poliomyelitis in Eidsskogen, — im inneren und östlichen Norwegen), *Krankengeschichte.* Ein 9-jähriges Mädchen S. R. erkrankte plötzlich am 22ten Septbr. 1905 mit Kopfschmerzen und wurde bettlägerig. Sie hatte auch Fieber und war unruhig in der Nacht. Am nächsten Tage musste sie sich im Bette halten. Am 24ten Septbr. vormittags bemerkte die Mutter, dass das rechte Bein nicht normal funktionierte, es wurde ein Arzt geholt. Dieser fand im wesentlichen folgendes ($^{24}/_{9}$ am Vorm.): Die Temperatur war 37,7° C. Puls 120 regelmässig. Es fand sich eine Lähmung des rechten Beines; an der linken unteren Extremität nichts zu bemerken. — Am nächsten Tage $^{25}/_{9}$ auch Lähmung des linken Beines. — Am 27ten schien sich eine Andeutung einer Besserung in den unteren Extremitäten einzustellen; dagegen konnte Pat. nun nicht den rechten Unterarm bewegen. — In den folgenden Tagen wurde sie vollständig gelähmt im rechten Arme, der unbeweglich da lag; der linke Arm war frei beweglich. Die Temperatur schien normal zu sein. Keine Sensibilitätsstörungen, keine Symptome von den Gehirnnerven; sie war die ganze Zeit bewusst. Nur am letzten Tage wurde sie unorientirt und bewusstlos. Keine Incontinentia urinae, kein Husten; keine Zeichen einer Gastro-enteritis. Sie starb am Mittage $^{30}/_{9}$ unter zunehmenden Respirationsbeschwerden.

Die *Section* wurde am Nachmitt. $^{2}/_{10}$ vom Epidemiearzte Geirsvold vorgenommen. Unter aseptischen Kautelen wurde erst eine Lumbalpunktion ausgeführt. Ca. 10 ccm. klare Flüssigkeit wurde entleert und unmittelbar auf Agarröhrchen ausgesät. Es wuchsen teils Pneumococcen, teils ein Grampositiver Tetracoccus (derselbe wie in anderen Fällen akuter Poliomyelitis, — cfr. Kap. IV).

Nur Gehirn und Rückenmark wurden herausgenommen. Es fand sich Injektion der Gefässe an der Oberfläche des Gehirns, und vielleicht auch mehr Flüssigkeit als gewöhnlich in den dünnen Häuten. In den Rückenmarkshäuten war die Hyperämie mehr hervortretend. — Vom Gehirn wurde uns zugeschickt die ganze linke Hemisphäre (teils in Formol, teils in 96 % Spiritus fixiert); Centrum semiovale sah hyperämisch aus, — sonst makroskopisch normale Verhältnisse. Die Centralganglien an beiden Seiten waren auch sehr hyperämisch, ebenso die Med. oblong. — Das Rückenmark (in Formol und 96 % Spiritus fixiert, schien weich und geschwollen gewesen zu sein; die Substanz quillt an der Schnittfläche hervor. Besonders ist die Substanz weich im Cervikalmarke, wo man auch sieht, dass die ganze graue Substanz und die angrenzenden Teile der weissen Substanz sehr intensiv rot und hyperämisch sind (am meisten die vorderen grauen Hörner). Auch im Dorsalmarke fand sich Injektion und Erweichung der grauen Substanz, doch minder hervortretend und an Intensität abnehmend nach der Mitte des Dorsalmarkes hin, um wieder im unteren Teile zuzunehmen. Im Lumbalteile nahm die Injektion und die Erweichung wieder zu (besonders in den vorderen grauen Hörnern und an der linken Seite); auch im Sakralmarke war die Hyperämie bedeutend, an den beiden Seiten beinahe von derselben Intensität.

Zu der mikroskopischen Untersuchung wurden sowohl die in Spiritus wie in Formol fixierten Stücke des Centralnervensystems benutzt (die ersten vornehmlich für Nissl-Färbungen und Nachweis von Bakterien). Die Färbungsmethoden waren: Thionin, Toluidinblau, Hämatoxylin — van Gieson, Gram, und verdünntes Karbolfuchsin. Die Untersuchung gab folgendes Resultat:

Mikroskopische Untersuchung. zuerst des Rückenmarkes. (Zusammengefasste Darstellung der Durchmusterung vieler Präparate aus verschiedener Höhe des Rückenmarkes, nämlich: 1) von der unteren Spitze des Sakralmarkes, 2) von der Mitte des Sakralmarkes, 3) vom vierten Lumbalsegmente, 4) vom zweiten Lumbalsegmente, 5) vom 6—7ten Dorsalsegmente, 6) vom 3ten Dorsalsegm., 7) vom 6—7ten Cervikalsegm., 8) vom 3—4ten Cervikalsegm., 9) gleich unterhalb Med. oblong.).

Was zuerst die Dura mater betrifft (genau untersucht in verschiedenen Höhen mit sammt dem umgebenden periduralen Fettgewebe) so wurde nur an einzelnen Stellen eine undeutliche und wenig ausgesprochene Zelleninfiltration gesehen, speciell in der Höhe des 3ten Cervikalsegmentes, wo auch spärliche ähnliche Infiltrate in den vorderen Nervenwurzeln vorhanden waren. In zahlreichen Nervenstämmen, die den Schnitten aus dem Lumbal- und Sakralmarke entsprachen, konnten keine entzündlichen Symptome nachgewiesen werden

In den dünnen Rückenmarkshäuten und vor allem in der Pia war überall eine entzündliche Zelleninfiltration nachweisbar, wenn auch in verschiedener Menge und Ausdehnung; am meisten war sie ausgesprochen im Lumbal- und Sakralmarke, wo die Infiltrate sowohl in den Gefässwänden als diffus in den Gewebesmaschen der Pia rings um das Rückenmark sassen, am mindesten im Dorsal- und Cervikalmarke (auch in der Höhe des 3—4ten Cervikalsegmentes, wo die Entzündung in der Substanz intens war), hier wesentlich in den Gefässwänden an der Vorderfläche des Rückenmarkes sitzend. Immer war es so, dass die Infiltration, den Gefässen folgend, sich im Sept. antic. und postic. fortsetzte.

Im Rückenmarke fand sich eine diffuse infiltrierende Entzündung, obschon von wechselnder Intensität. Am stärksten war sie im Lumbal- und Cervikalmarke (cfr. Zeichn. no. 2) (besonders am 3—4ten Cervikalsegmente; hiervon später), verhältnissmässig viel weniger ausgesprochen im Dorsalmarke (cfr. Zeichn. no. 1), im ganzen von unten nach oben abnehmend und im untersten Teile des Sakralmarkes. Die Entzündung hatte ihren Sitz vornehmlich in der grauen Substanz und besonders in den vorderen grauen Hörnern und in dem centralen Teile, wo die Ganglienzellen zum grössten Teile verschwunden oder degeneriert waren (z. B. im Lumbal- und Cervikalmarke). Bei dem 11—12ten Dorsalsegm. war die Infiltration am bedeutendsten in den vorderen grauen Hörnern und teilweise in den Clarke'schen Säulen, — besonders an der rechten Seite — der Destruction der Ganglienzellen entsprechend Bei dem 6—7ten Cervikalsegmente (cfr. Zeichn. no. 2) war die Entzündung sehr stark in den vorderen grauen Hörnern, (vornehmlich im rechten), in der centralen Partie und im vorderen Drittel der hinteren grauen Hörner, wo die Structur ganz verwaschen war, und Reste von Ganglienzellen sieh nur in der rechten hinteren lateralen Gruppe und in der linken medialen

und lateralen vorderen Gruppe fanden. Am intensivsten war die Entzündung im 3—4ten Cervikalsegmente (cfr. Zeichn. no. 3) in Form einer exquisit hämorrhagischen Infiltration in den vorderen grauen Hörnern und den angrenzenden Teilen der centralen grauen Substanz und hinteren Hörner; an der rechten Seite konnte man schon makroskopisch in dieser Region einen intensiv roten Fleck sehen (1 mm. von vorn nach hinten, $^1/_2$ mm. in der Breite, in der Längsrichtung nur wenig ausgebreitet). Die Structur war hier vollständig verloren gegangen, die Ganglienzellen verschwunden (nur Reste der zwei vorderen Gruppen), die Gefässe gewaltsam dilatiert, besonders die Venen und Capillaren, es waren grosse Mengen roter Blutkörperchen in den Gefässwänden vorhanden und auch ausserhalb im Gewebe, zudem zahlreiche polynucleäre Leukocyten, teilweise zerfallen, körnig degeneriert, so dass diese Stelle einem beginnenden Abzess ähnlich war. Auch in den hinteren Hörnern war die Zelleninfiltration sehr intensiv längs den erweiterten Gefässen.

Sonst war die Entzündung weit weniger ausgesprochen in den hinteren grauen Hörnern. In der weissen Substanz sassen die Zelleninfiltrate wesentlich rings um die Gefässe; in der Höhe des 3—4ten Cervikalsegments auch diffuse Infiltrate in der Nähe der vorderen grauen Hörner.

Wie gesagt waren in grossen Partien die Ganglienzellen nicht mehr zu sehen; wo solche oder Reste noch vorhanden, waren sie klein, »geschrumpft«, oft schlecht konturiert, teilweise ohne Ausläufer mit intens gefärbtem homogenem Protoplasma (Pyknose) oder schwach homogen blaugefärbt (Nissl's Färbung); teilweise sieht man auch grosse runde oder ovale schwach blaugefärbte homogen aussehende Schollen ohne nachweisbare tigroide Substanz. An manchen Stellen waren die Ganglienzellen von eingewanderten Zellen dicht umgeben, oder es waren solche eingewandert; in der Regel sind dann die Ganglienzellen unregelmässig geformt, ohne Ausläufer, mit homogenem Protoplasma.

Die Zelleninfiltration besteht teils aus kleinen runden Zellen mit grossen intensiv gefärbten Kernen und sehr spärlichem Protoplasma (Lymphocyten) — besonders in der Pia mater und in den adventiellen Gefässwänden, — teils aus grösseren runden oder ovalen mononucleären Zellen mit grösseren klaren Kernen, oft ein wenig eingekerbt, und protoplasmareicher, endlich aus mehr oder weniger polymorphkernigen und polynucleären Leukocyten (mit fragmentierten Kernen — besonders am 3—4ten Cervikalsegm.). In Schnitten aus dem 6—7ten Dorsalsegm. wurden auch Haufen grosser, »aufgeblähter«, runder, vacuolisirter Zellen (vom Aussehen der Fettkörnchenzellen) gefunden.

Was Mikroben betrifft, so wurden in den dünnen Häuten hie und da im Sakral-Lumbal- und Cervikalmarke einzeln liegende, ganz wie Mono- oder Diplococcen aussehende Elemente gefunden, meistens lagen sie in Haufen, und nie wurden sie im Innern der Nervensubstanz gefunden. Sie wurden mit Carbolfuchsin, Toluidinblau und nach Gram gefärbt. Ihrer Form nach waren sie Meningococcen sehr ähnlich.

In Schnitten gleich unterhalb des vierten Ventrikels (in und oberhalb der Pyramidenkreuzung) trifft man in der Pia mater zerstreute kleine Zelleninfiltrate, dagegen in sulc. ant. und teilweise auch in sulc. poster. grosse Mengen emigrierter Zellen in den Gefässwänden. Die Entzündung im Rückenmarke ist hier nicht sehr intens, im wesentlichen auf die graue Substanz beschränkt, am stärksten in den vorderen Teilen (die Anlagen zu den vorderen grauen Hörnern). Die Degeneration der Ganglienzellen ist wenig hervortretend.

Die Medulla oblongata wurde mit frontalen Schnitten in Scheiben von einigen mm. Dicke zerlegt; es wurden Schnitte untersucht: 1) durch die untere Spitze des vierten Ventrikels, 2) $^1/_2$ cm. oberhalb dieser Stelle, 3) durch die Mitte des vierten Ventrikels (durch die Striae acustic.), 4) durch die Mitte der oberen Hälfte des vierten Ventrikels und die Mitte der Pons, 5) durch die vordere Spitze des vierten Ventrikels, 6) gleich hinten von den Corp. quadrigem, im vordersten Teile der Pons, 7) durch Corp. quadrigem anter. (Pulvinar thalami optici dextri).

In den dünnen Häuten sieht man eine nicht sehr wesentliche Zelleninfiltration, besonders an der Vorderfläche (um die Gefässe in Fissura median.) in der unteren Hälfte der Med. oblong. (kleine einkernige Zellen). In der Substanz der Med. oblong. sieht man entzündliche Veränderungen in allen Höhen, durchgehends in der grauen Substanz (doch auch in der weissen) und besonders in den dorsalwärts liegenden Partien; die Entzündung

nahm von unten nach oben im ganzen ab und war nicht so stark wie im Rückenmarke; sie äusserte sich teils nur mit Infiltraten in den Gefässwänden, teils — doch nicht so oft — mit einer diffusen Infiltration. Die Ganglienzellen boten nur in geringem Grade Zeichen einer Degeneration dar, wo die infiltrierten Stellen auch Nervenkerne oder Teile solcher einschlossen.

Die meisten Infiltrate sassen, wie hervorgehoben wurde, in den dorsalen Partien, und hier speciell in der Substant. retic. (in ihrem medialen Teile); ausserdem auch am Boden des vierten Ventrikels, wo oft Infiltrate rings um die zahlreichen kleinen Gefässe gefunden wurden. Besonders in dem centralen Höhlengrau in der oberen Hälfte des vierten Ventrikels war das Gewebe in einer begrenzten Partie entzündet: Die Gefässe (kleine Venen nnd Capillare) waren stark erweitert, mit einer dicken Zone emigrierter Zellen umgeben, zwischen ihnen auch zahlreiche rothe Blutkörperchen.

In Schnitten aus den zwei obersten Scheiben (gleich hinter und durch die Corp. quadrigemina) sass die Entzündung nur in der Umgebung des Aquaeductus Sylvii und war nur wenig hervortretend: Erweiterte Gefässe, spärlich perivasculäre Zelleninfiltration (im wesentlichen in den adventitiellen Gefässwänden liegend), Degeneration der Ganglienzellen schwer zu entdecken. In den dünnen Häuten hier auch sehr wenige Entzündungsphänomene.

Was die speciellen Lokalisationen der Entzündung anbetrifft, so waren Infiltrate vorhanden in den Kernen der Nerv. X, XII, VI, in den sensiblen Kernen des Nerv. V, im dorsalen Acusticuskerne, in IV und III (nur spärlich), in Oliva super. und Corp. trapezoid. Im wesentlichen frei von Entzündung waren die Oliven, die Pyramiden, die Kerne der Goll'schen und Burdach'schen Stränge, die Nervenflechtungen der Pons.

Die Corp. quadrigem anter. sind hyperämisch; ausserdem sieht man in ihren tieferen Schichten eine unwesentliche entzündliche Zelleninfiltration, doch im Ganzen nur wenig ausgesprochen; die Ganglienzellen sind im grossen und ganzen normal.

Auch in den Centralganglien waren ausgedehnte, obschon nicht sehr bedeutende entzündliche Veränderungen vorhanden (minder als in der Med. oblong.), im wesentlichen sich mit Zelleninfiltraten in den Gefässwänden äussernd. (Es wurden Schnitte aus den vorderen, mittleren und hinteren Partien an beiden Seiten untersucht). An der rechten Seite war die Entzündung am stärksten in dem Thalamus opticus: Grosse und zahlreiche Infiltrate von Lymphocyten rings um die Gefässe (Venen), und an der Oberfläche, — besonders an der Grenze der medialen und oberen Fläche grössere diffuse Infiltration, worin viele polymorphkernige Leukocyten (dem entsprechend eine Degeneration der Ganglienzellen). In Pulvinar thal. optici nur kleine perivasculäre Zellenhaufen um einige Gefässe. Auch in dem Nucleus lentiform. und in der Capsula interna fanden sich zerstreute kleine Entzündungsherde perivasculär, am wenigsten im Nucl. caud. Die Ganglienzellen zeigten hier beinahe keine pathologischen Veränderungen.

An der linken Seite entsprechende entzündliche Veränderungen. In der Caps. int. et extern. fast keine Infiltrate, nur Hyperämie. Im Claustrum auch sehr geringe Veränderungen (— im Ganzen war die weisse Substanz in dieser Region minder entzündet als die graue —). In dem thal. optic. mehrere, theilweise auch grössere perivasculäre und diffuse Infiltrate (doch nicht eine so intensive Entzündung als an der rechten Seite). In dem Nucl. lentiform. dagegen grosse, diffuse Zelleninfiltrate und eine entsprechende nicht unwesentliche Ganglienzellendegeneration. Endlich wurde an der Oberfläche des Nucleus caud. eine hämorrhagische Entzündung nachgewiesen: Zahlreiche stark erweiterte Kapillare und Venen von Zelleninfiltraten umgeben, die mit zahlreichen rothen Blutkörperchen gemischt waren.

Im Cerebellum nur sehr unbedeutende Veränderungen: Hyperämie und an einzelnen Stellen der Pia mater in Gefässwänden in der Tiefe der Sulci kleine Zelleninfiltrate (keine solche in der Substanz des Cerebellums).

Von Cerebrum wurde nur die linke Hemisphäre untersucht, nämlich (mehrere cm. grosse) Schnitte aus 1) lobus frontal. super. und medius (in ihrem hinteren Teile), 2) lobus frontal. super., etwas hinten von seiner mittleren Partie, 3) lobus parietal. infer. in seinem hinteren Teile, 4) Gyrus centralis ant. im oberen Teile, 5) Gyrus centralis poster. im oberen und anter. im unteren Teile, 6) Centrum semiovale im medialen mittleren Teile (grosse Schnitte).

In der Pia mater und in der Corticalis konnten keine Entzündungsphänomene nachgewiesen werden, (nur Hyperämie); in der weissen Substanz (Medullaris) dagegen (in Schnitten von 2, 3, 4 und 6) kleine, manchmal nicht ganz sichere, Zelleninfiltrate in den adventitiellen Wänden der Gefässe (Lymphocyten); keine diffuse Infiltrate, keine Hämorrhagien, keine Degeneration der Ganglienzellen.

Zusammenfassung des anatomischen Befundes.

Rückenmark: Eine diffuse infiltrierende Entzündung sowohl in der Pia mater als in der Substanz, — in der Pia am meisten im Sakral- und Lumbalmarke, in der Substanz am meisten im Lumbal- (und oberen Teile des Sakralmarkes) und Cervikalmarke ausgesprochen. Besonders sah man eine sehr intense, destruierende und hämorrhagische Entzündung im 3ten und 4ten Cervikalsegmente. In den am meisten entzündeten Stellen waren die Ganglienzellen in den vordern grauen Hörnern verschwunden; in den hinteren grauen Hörnern und in der weissen Substanz wesentlich Zelleninfiltrate um die Gefässe.

Medulla oblongata und Pons: Nur geringe Zeichen einer Entzündung in der Pia mater, wesentlich nach unten und an der Vorderfläche. In der Substanz eine ausgebreitete Entzündung allenthalben, doch am intensivsten in der grauen Substanz (Substant. reticularis) und in den dorsalen Partien, — im Ganzen doch weniger hervortretend als im Rückenmarke mit geringer Degeneration der Ganglienzellen. Von den speciellen Nervenkernen waren die Kerne der XII, X, VI, IV, die sensiblen Trigeminuskerne, der dorsale Acusticuskern am deutlichsten entzündet. An mehreren Stellen eine hämorrhagische Infiltration. Im wesentlichen frei von Entzündungsinfiltraten waren die Oliven, die Pyramiden, die Nervenbündel der Pons, die Kerne der Goll'schen und Burdach'schen Stränge.

In den Centralganglien beiderseits auch zerstreute Entzündungspartien, doch minder als in der Medulla oblongata und Pons, und wesentlich aus perivasculären Infiltraten bestehend. An der rechten Seite die zahlreichsten Infiltrate im Thalamus opticus (aber auch in Nucleus lentiformis und in Capsula interna), an der linken Seite im Nucleus caudatus (hier auch ein hämorrhagischer Herd). Die graue Substanz war auch hier am stärksten entzündet.

Im Kleinhirne nur eine spärliche Zelleninfiltration in der Pia mater.

Im Grosshirne keine entzündlichen Phänomene in den dünnen Häuten und in der Corticalis, dagegen entzündlich infiltrierte Gefässe im Centrum semiovale. (Nur die linke Hemisphäre untersucht).

Fall III.

K. E., 21 Jahre alt, starb im städtischen Krankenhaus zu Kristiania $^{1}/_{10}$ 05. Ueber die *Krankengeschichte* haben wir folgende Mitteilungen von Assistenzarzt Dr. Gram erhalten: Ohne vorgehende Prodromen bekam sie plötzlich am 28sten Septbr. 1905 starke »hämmernde« Schmerzen im Kopfe. Sie war nicht bettlägerig, fühlte sich aber sehr müde und krank. Am Abend bekam sie auch reissende Schmerzen in den Extremitäten.

Am $^{29}/_{9}$ musste sie das Bett hüten, bekam Fieber und fühlte sich kränker; sie hatte vormittags zu wiederholten Malen Erbrechen. Die Schmerzen im Körper waren minder hervortretend. Sie bemerkte nun, dass sie das Vermögen zu Bewegungen der Arme und Beine verlor.

Am $^{30}/_{9}$ wurde sie dyspnöeisch, und abends ins Krankenhaus geschickt. Hier war sie hochgradig cyanotisch, hatte starke Dyspnöe und Beschwerden beim Sprechen. Die Extremi-

täten waren schlaff und kühl. Die Respir. 24, regelmässig, nicht stöhnend, aber sehr angestrengt, oberflächlich; die auxiliären Respirationsmuskeln sind in Aktivität; das Diaphragma schien gelähmt zu sein. Ueber den Lungen normale Verhältnisse, über dem Herzen ein schwaches systolisches Blasengeräusch. Beide Arme und Beine waren beinahe vollständig paralytisch; sie kann aber Unterarme, Hände und Finger ein wenig bewegen, vermag aber nicht die Extremitäten emporzuheben. Die Muskulatur ist schlaff. Reflexe sind nicht vorhanden. Die verschiedenen Fühlungsqualitäten sind überall vorhanden. Der Puls war 100, regelmässig, gut. Das Bewusstsein klar. Retentio urinae, die Harnblase steht über dem Nabel. Blase und Rectum schienen paralytisch zu sein. Sie musste katheterisiert werden. Die Pupillen sind gross, reagieren in normaler Weise. Starrheit im Rücken und im Nacken.

Im Verlaufe des Nachmittags und Abends und in der Nacht zum $^1/_{10}$ war sie sehr unruhig, hatte starke Schmerzen im Kopfe und Dyspnöe.

Der Zustand hielt sich unverändert bis zum $^1/_{10}$ Morgens, als sie plötzlich kollabierte und unter zunehmender Dyspnöe starb (8 Uhr). — Eine eventuelle Ansteckungsquelle wurde nicht konstatiert.

Die Sektion wurde $^2/_{10}$ von Prosektor Berner vorgenommen — im wesentlichen mit folgendem Resultat:

Das Herz hatte seine gewöhnliche Grösse (Gew. 250 gr.); bei der Muskulatur und den Herzklappen nichts zu bemerken. Keine Entzundungphänomenen an den Halsorganen.

Keine Flüssigkeit in den Pleurahöhlen. Die Lungen sind überall lufthaltig und krepitierend, sehr blutreich. In der Peritonealhöhle auch keine Flüssigkeit. Die Milz hat eine feste Konsistenz, — Gew. 100 gr., — deutliche Zeichnungen auf der Schnittfläche. Die Leber hat ihre gewöhnliche Grösse (Gew. 1100 gr.), sie ist sehr hyperämisch, sonst in jeder Hinsicht normal. Die Nieren wogen resp. 150 und 160 gr. Die Kapsel ist leicht ablösbar, die Oberfläche ist glatt. An der Schnittfläche die gewöhnlichen Zeichnungen. Bei der Harnblase, den Genitalien und den Caps. suprarenal. nichts zu bemerken. Die Schleimhaut des Darmkanals ist normal.

Es ist eine mässige Hyperämie der Gehirnhäute, kein Oedem vorhanden. Von einer Hyperämie abgesehen wurden im Gehirne, in den Centralganglien und im Cerebellum normale Verhältnisse vorgefunden. In der Medulla oblongata eine sehr starke Injektion der dorsalen Partien, — am Boden des vierten Ventrikels in seiner oberen Hälfte und besonders an der linken Seite am meisten ausgesprochen. — Keine Zunahme der Spinalflüssigkeit. Die dünnen Häute des Rückenmarks waren stark injicirt. In der unteren Partie des Thoracalteiles des Rückenmarks — wie es sich bei näherer Untersuchung herausstellte, — am 9ten und 10ten Dorsalsegmente (in einer Höhe von 3—4 cm.) war das Rückenmark sehr weich, angeschwollen; an der Schnittfläche die Substanz hyperämisch, zerfliessend, beinahe erweicht, mit gänzlich verwaschenen Zeichnungen. Oberhalb und unterhalb dieser Partie war das Rückenmark hyperämisch, weich, aber doch in scharfem Kontrast mit der eben erwähnten ramollierten Partie. Im Lumbal- und Sakralteile des Rückenmarks konnten bei der makroskopischen Untersuchung keine Abnormitäten nachgewiesen werden. Im Cervikalmarke, besonders in den unteren Segmenten und in den angrenzenden obersten Dorsalsegmenten, waren eine starke Injektion und undeutliche Zeichnungen vorhanden; die Substanz war hier auch etwas weicher als gewöhnlich.

Beim Versuche einer Lumbalpunktion (vor der Sektion) wurde keine Flüssigkeit mit der Spritze erhalten.

Das Rückenmark, die Med. oblong. mit der Pons und den angrenzenden Teilen der Centralganglien und Cerebellum wurden uns von Prosektor Berner gefälligst zur näheren Untersuchung übersandt (in Formol liegend).

Mikroskopische Untersuchung:

Wir beginnen mit dem Rückenmarke und zuerst mit seinem am meisten veränderten Teile, dem 9ten—10ten Dorsalsegmente, wo die Substanz schon makroskopisch ganz erweicht erschien wie bei einer transversellen Myelitis (cfr. Zeichn. 5). Hier war auch eine sehr starke infiltrierende und hämorrhagische Entzündung vorhanden, die fast die ganze graue Substanz und auch einen grossen Teil der weissen Substanz des Rückenmarkes verödet

hatte. In den dünnen Häuten war die Zelleninfiltration nur sehr spärlich, fast nur an der Vorderfläche in der Nähe der vorderen Nervenwurzeln und in den Scheiden der Gefässe in der vorderen und hinteren Fissur vorhanden. An den letzten Stellen war die Infiltration sehr bedeutend und zwar am meisten um die innersten Gefässe in der Tiefe der hinteren Fissur, wo die Gefässe ausserordentlich stark dilatiert waren.

Im Rückenmarke fand sich in der Fortsetzung dieser letzterwähnten Gefässe eine intense hämorrhagische Entzündung in der centralen grauen Substanz und in den angrenzenden Teilen der vorderen und hinteren grauen Hörner; das Nervengewebe war hier vollständig zersprengt und stark infiltriert mit Exsudatzellen verschiedener Art und rothen Blutkörperchen und ganz verödet; hinter dem Centralkanal, sich in die basalen Teile der hinteren Hörner erstreckend, hatte sich förmlich eine hämorrhagische oder blutgefüllte Höhle gebildet. In den vorderen grauen Hörnern war die Entzündung nicht so stark ausgesprochen, aber auch hier war sie teilweise hämorrhagisch und sehr intens. Von Ganglienzellen waren nur einzelne oder Reste solcher nachweisbar in den hinteren lateralen Gruppen, in den Clarke'schen Säulen und teilweise in den hinteren Hörnern; sonst war kaum mehr funktionsfähiges Nervengewebe übrig geblieben. Die emigrierten Zellen waren Lymphocyten, grosse einkernige Zellen und polymorphkernige Leukocyten. Auch in den hinteren Hörnern war die Entzündung sehr stark, ebenso in der weissen Substanz, wo viele grosse Zelleninfiltrate rings um die Gefässe vorhanden waren, aber auch eine diffuse Zelleninfiltration, besonders in den vorderen Teilen der Seitenstränge — von starker Erweichung mit Zerfall der Substanz, sowohl Neuroglia als Nervenfaser, begleitet.

In Schnittpräparaten im unteren Teile und unterhalb dieser Partie (vom 11ten, 12ten Dorsalsegmente, vom 2ten Lumbalsegmente und vom Sakralmarke) (cfr. Fig. 4) nahmen die Entzündungsphänomene in der Pia mater zu, während gleichzeitig die Entzündung in der Substanz abnahm. Im Lumbalmarke und noch stärker hervortretend im Sakralmarke fand sich eine diffuse Zelleninfiltration in der Pia mater ringsum das ganze Rückenmark, besonders aber an der Vorder- und Hinterfläche und immer in den Fissuren zunehmend, — sehr ausgeprägt im Lumbalmarke. In den bindegewebigen Häuten des Sakralmarkes war auch eine Zelleninfiltration vorhanden, doch sehr unbedeutend. — Im Rückenmarke war die Entzündung diffus, und zwar sowohl in der weissen als in der grauen Substanz — etwas stärker im Sakral- als im Lumbalmarke. Die Infiltration bestand teilweise aus Lymphocyten, teilweise aus zahlreichen Leukocyten mit polymorphen oder fragmentierten Kernen — besonders um und in Ganglienzellen; auch grössere mononucleäre Zellen vom Aussehen der Plasmazellen wurden gesehen. An einzelnen Stellen des Sakralmarkes war die graue Substanz erweicht, oedematös, wie zerfallen mit Mengen degenerierter Leukocyten. In der grauen Substanz war die Entzündung am intensivsten in den vorderen grauen Hörnern und teilweise in der centralen grauen Substanz. Die Ganglienzellen in den Clarke'schen Säulen im Dorsalmarke waren recht gut erhalten, meistenteils auch in den hinteren grauen Hörnern, ausgenommen im Sakralmarke, wo man nur Reste stark degenerierter Ganglienzellen sehen konnte. In den vorderen grauen Hörnern waren die meisten Ganglienzellen, speciell in den medialen Gruppen, sowohl im Lumbal- als im Sakralmarke verschwunden; in den lateralen Gruppen waren degenerierte Zellen und »Schatten« vorhanden. Die nähere Beschreibung dieser Zellen wird in dem nächsten Kapitel folgen. — In der weissen Substanz war die Entzündung im 11ten und 12ten Dorsalsegmente noch diffus, dagegen im Lumbal- und Sakralmarke auf die Gefässe beschränkt.

In den dünnen Häuten wurden in diesen Schnitten an einzelnen Stellen zerstreute diplococcenähnliche Gram-positive Körperchen nachgewiesen.

In der oberen Hälfte des Dorsalmarkes (vom 6ten und 3ten Segmente) (cfr. Fig. 6) sieht man eine sehr wenig ausgesprochene Rundzelleninfiltration in der Pia Mater. Dagegen ist die Entzündung in der Rückenmarkssubstanz sehr stark, — in der weissen Substanz nur in den Gefässwänden, in der grauen mehr diffus, besonders in den vorderen grauen Hörnern und in der centralen grauen Substanz. Die Ganglienzellen fehlen am meisten in den medialen Gruppen oder sind hier doch stark degeneriert; in den hinteren lateralen Gruppen sind sie wohl erhalten, ebenso in den hinteren grauen Hörnern.

Im Cervikalmarke (Schnittpräparate vom 8ten, 3ten und 1sten Cervikalsegmente

wurden untersucht, cfr. Zeichn. 8) war die Entzündung in der Pia stärker; besonders im oberen Teile ging die Zelleninfiltration ringsum das Rückenmark, im unteren Teile hatte sie ihren Sitz wesentlich an der Vorderfläche. Auch in der Rückenmarksubstanz war die Entzündung sehr bedeutend; in der weissen Substanz besonders abwärts wesentlich in Form grosser dichter Zelleninfiltrate längs den Gefässen, vornehmlich in den Seitensträngen, aufwärts war die Entzündung mehr diffus infiltrierend. In der grauen Substanz war die Entzündung sehr intensiv, besonders am 8ten Segmente, mit grossen Mengen emigrierter Zellen, hauptsächlich Leukocyten (u. a. auch um und in degenerierten Ganglienzellen) an einzelnen Stellen mit kleinen Blutextravasaten; die Entzündung hatte hier ein Aussehen wie eine hämorrhagische und suppurierende Entzündung in ihrem Beginne. Höher aufwärts im Cervikalmarke war die Entzündung nicht so intens — wesentlich auf die vorderen grauen Hörner beschränkt; viele Ganglienzellen waren hier erhalten, während sie in Schnitten vom 8ten Segmente zum grossen Teile verschwunden oder sehr spärlich waren.

In Präparaten vom Cervikalmarke, mit Carbol-Fuchsin gefärbt wurden in der Pia Mater einzelne mono- und diplococcusähnliche Bildungen gefunden.

Auch in der Medulla oblongata war der Entzündungsprocess sehr bedeutend. In der Pia Mater sah man Zelleninfiltration (hauptsächlich von einkernigen Zellen verschiedener Grösse) an der Vorderfläche in der Raphe und an den Seiten sowohl in als auch ausserhalb der Gefässwände.

Von der Medulla oblongata wurden Schnittpräparate untersucht: 1) Durch die Spitze des vierten Ventrikels, 2) durch die Mitte des vierten Ventrikels gleich oberhalb der Striæ acusticæ, 3) durch die obere Hälfte des vierten Ventrikels mit Pons, 4) durch die Corpora quadrigem. poster. (mit dem Kerne Nervi trochlearis), 5) durch die Corpor. quadrigem. ant. und Pedunculi. Ueberall eine starke Entzündung, wesentlich in den dorsalen Teilen am Boden des vierten Ventrikels und in der Substant. reticul. mit den hier anwesenden Nervenkernen. Immer verhielt es sich so, dass die Entzündung an die Gefässe geknüpft war, durchgehends (besonders deutlich im unteren Teile der Med. oblongata) am meisten ausgesprochen in den hinteren Aesten der Gefässe, die durch die Raphe sich zu den dorsal liegenden Nervenkernen begeben, ausserdem längs den schräg verlaufenden Gefässen, die von den Seiten dorsalwärts in die Oliven gehen (hier fanden sich auch zerstreute Infiltrate in der weissen Substanz) endlich auch in zahlreichen kleinen Blutgefässen am Boden und an den Seiten des vierten Ventrikels.

Durchgehends fand man nur wenige oder keine Entzündungsphänomene in den ventralen Partien, z. B. in den Pyramiden, Oliven, in der Pons und in den Pedunculi; auch die Seitenpartien der Med. oblong. waren im Ganzen nur wenig angegriffen. Dagegen ausgedehnte diffuse Infiltrate in der Substant. reticularis, am Boden des vierten Ventrikels, in den Kernen des Nerv. hypogloss. (diffus, aber eine nur unbedeutende Degeneration der Ganglienzellen), in den dorsalen Vaguskernen, im Kerne des Nerv. vestibular., an einzelnen, Stellen auch ein wenig in den Trigeminuskernen, sowohl den motorischen als den sensiblen, in den Kernen des Nerv. facial. und Abducens; höher aufwärts war die Entzündung mehr ausgesprochen in den Kernen der Nerv. Trigeminus, in Nucleus Deiter, in den Kernen des Nerv. trochlear. und Oculomotorius. Am Boden ungefähr in der Mitte des vierten Ventrikels sprang eine starke Zelleninfiltration in die Augen, wesentlich aus einkernigen Zellen und Mengen rother Blutkörperchen bestehend — (hämorrhagische Entzündung).

Im Cerebellum wurde Rundzelleninfiltration in der Pia Mater in der Tiefe der Sulci — dagegen nicht in der Substanz — gesehen.

Zusammenfassung des anatomischen Befundes.

Im Rückenmarke eine diffuse Entzündung sowohl in den dünnen Häuten als in der Substanz. In der Pia Mater eine ausgedehnte entzündliche Zelleninfiltration nach unten zunehmend (um das Lumbal- und Sakralmark am meisten ausgesprochen, doch auch im Cervikalmarke sehr bedeutend). In der Substanz sieht man die hauptsächlichsten Veränderungen in einer circumscrip-

ten Partie am 9ten und 10ten Dorsalsegmente das Rückenmark erweicht und geschwollen mit ganz verwaschenen Zeichnungen (wie bei einer transversellen Myelitis). Mikroskopisch fand man hier eine intense hämorrhagische und destruierende Entzündung mit starker Zelleninfiltration, besonders in der centralen grauen Substanz mit angrenzenden Teilen der grauen Hörner und der weissen Substanz; die meisten Ganglienzellen waren hier verschwunden. — In den nach unten und oben liegenden Partien des Rückenmarkes nahm die Entzündung ab; doch hatte man z. B. im ganzen Lumbal- und Sakralmarke eine diffuse Entzündung (am intensivsten im Sakralmarke und in der grauen Substanz). Im oberen Dorsalmarke auch eine ausgedehnte Zelleninfiltration durch die graue Substanz und streifenförmige perivasculäre Zelleninfiltrate in der weissen. Im Cervikalmarke nahm die Entzündung wieder zu besonders im 8ten Cervikalsegment, — eine intense hämorrhagische Entzündung mit zahlreichen Leukocyten in den Infiltraten.

Auch in der Medulla oblongata und Pons eine bedeutende Entzündung; in der Pia Mater eine diffuse, doch nicht sehr intense Infiltration. In der Substanz war die Entzündung wie gewöhnlich um die Verzweigungen der Vasa Nuclearia und die Gefässe durch die Raphe und in der dorsalen grauen Substanz concentriert (in der Substantia reticularis am meisten ausgesprochen). Entzündet wurden gefunden der Kern des Hypoglossus, der dorsale Vaguskern, der Kern des Nerv. vestibularis, die motorischen und sensiblen Trigeminuskerne, der Nucleus Deiter, die Kerne des Nerv. Trocl. und Oculomot. Auch hämorrhagische Stellen wurden gefunden. Die Degeneration der Ganglienzellen war nicht sehr ausgesprochen.

Im Kleinhirne eine geringe Zelleninfiltration in der Pia Mater in der Tiefe der Sulci, — aber nicht in der Substanz.

Fall IV.

Krankengeschichte: Vom Oberarzt am Drontheimer Krankenhaus Fin Holmsen wurden am $^{1}/_{11}$ 05 Teile des Rückenmarks von einer an Poliomyelitis gestorbenen Patientin gütigst zugeschickt. Die Kranke, 5 Jahre alt, in Drontheim wohnhaft, wurde am $^{17}/_{8}$ 05 ins Krankenhaus aufgenommen. (Ein Bruder, auch an Poliomyelitis leidend, wurde zur selben Zeit aufgenommen, es bestand beinahe komplette Paralyse in beiden Unterextremitäten; er war einige Tage früher als die Schwester krank geworden). Letztere erkrankte am $^{10}/_{8}$ 05 mit Kopfschmerzen, Diarrhoe, Erbrechen und starkem Fieber. Am $^{14}/_{8}$ merkte die Mutter, dass beide Beine gelähmt waren. Die Patientin hatte Schmerzen in den Beinen und Armen und war empfindlich sowohl in den Extremitäten als am Körper.

Es wird mitgeteilt, dass sie den ganzen Sommer stark erkältet war, der Urin wurde mehrere Male abnorm gefunden, bei den Harnentleerungen hat sie Schmerzen gehabt, auch häufig Nisus.

Vor 3 Wochen bekam sie eine heftige Salivation, so dass der Speichel aus den Mundwinkeln floss, wobei sie ganz nass wurde. — Der Stuhlgang war in letzter Zeit in Ordnung.

Stat. præs. $^{17}/_{11}$ 05. P. sieht sehr schlecht aus, ist stark cyanotisch an Lippen und Wangen und hat ziemliche Dyspnoë mit Trachealrasseln. — Sie klagt immer, hat scheinbar Schmerzen in den Armen und Beinen, aber auch im übrigen Körper, und klagt besonders über Schmerzen im Mund. Sie hat Kopfweh, ist sehr oft durstig und hat vielleicht Schlingbeschwerden. — Ab und zu ist sie verwirrt und phantasiert. Puls 132, regelmässig, aber klein. Respir. 56, angestrengt, es scheint keine Zwerchfell-Lähmung zu existieren. — Zunge etwas trocken, weisslich belegt. Temp. 39°. Ueber den Vorderflächen beider Lungen hört

man zahlreiche grosse und kleine feuchte Blasen, samt etwas expiratorisches Blasen. Der Perkussionsschall über der Vorderfläche beinahe sonor, möglicherweise unbedeutend gedämpft. — (Die Hinterflächen wurden nicht untersucht).

Die Herztöne scheinen rein zu sein. Sie bewegt die Arme gut, beide Beine liegen still, flektiert im Knie und Hüftgelenk. — Sie kann an beiden Füssen nur die Zehen aktiv etwas bewegen; aber schwache Kontraktionen in mehreren Muskeln sind an beiden Beinen zu sehen. Sie jammert bei Berührung sowohl der Extremitäten als des Truncus, so dass die Untersuchung so schnell wie möglich gemacht wird — Der Urin geht meistens in's Bett, er ist klar, sauer, sp. Gew. 1030—1040, enthält ein wenig Albumin, mikroskopisch fand man im sparsamen Centrifugenbodensatz einzelne weisse Blutkörperchen samt einigen körnigen Cylindern.

Patientin bekam Pulver aus Benzoesäure und Kampher sowie subcutane Injektionen von Benz.-natrico-coffein.

$^{18}/_{8}$ kein Zeichen einer Lähmung des Zwerchfelles oder der Brustmuskulatur. Sie klagte immerzu über Schmerzen und starb unter zunehmender Somnolenz um $3^{1}/_{2}$ Uhr Nachm.

Der Oberarzt Holmsen hielt den Casus für einen typischen Fall von Poliomyelitis. — Ca. 7 Stunden nach dem Tode wurde Lumbalpunktion vorgenommen, wodurch eine geringe Menge heller gelber Flüssigkeit gewonnen wurde, die auf Agar und Ochsenblutserum verteilt wurde. Die Röhrchen blieben nach 3 Tagen bei 37° steril.

Sektion am 19ten August 1905 (von Oberarzt Fin Holmsen).

Ueber dem Truncus und zum Teil an der Vorderfläche der Oberschenkel und an den Fussrücken sieht man zerstreute blaulila Petecchien, von ganz kleinen bis zu stecknadelkopfgrossen; einzelne hatten einen kleinen Vesikel in der Mitte.

Nervensystem. Die Sektion des Gehirns wurde nicht gestattet. Das Rückenmark wurde bis zu der Höhe der Cervikalanschwellung herausgenommen. Die Rückenmarkshäute waren etwas injiciert, enthielten aber kein Exsudat. Schnitte durch das Rückenmark zeigten keine auffallenden Veränderungen, (Herr Oberarzt H. untersuchte später das Rückenmark mikroskopisch und konnte die gewöhnlichen Veränderungen bei akuter Poliomyelitis konstatieren; Mikroben konnte er nicht nachweisen).

Herz normal.

Die Untersuchung der Lungen ergab Bronchopneumonie und Atelektase sowie purulente Bronchitis. Milz von gewöhnlicher Grösse, etwas hyperämiseh. Nieren, Nebennieren, Blase, Geschlechtsorgane samt Leber normal.

Bei der Magenschleimhaut nichts auffallendes, ebenso auch nicht bei der Darmschleimhaut, doch sind die Peyer'schen Plaques vielleicht etwas vergrössert und injiciert.

Die Halsorgane wurden nicht herausgenommen.

Pathologisch-anatomische Diagnose: Poliomyelitis acuta, Bronchopneumonia.

Stücke von der Cervikal- und Lumbalintumescenz sowie vom Dorsalmarke wurden in 10 % Formalin fixiert und dem pathologisch-anatomischen Institute zugeschickt.

Mikroskopische Untersuchung. Lumbalmark. Die Gefässe der Pia sind erweitert. Die Pia ist ziemlich stark und etwas ungleichmässig infiltriert, am meisten nach vorne. Die Infiltratzellen sind nicht speciell an die Gefässe lokalisiert, sondern durchsetzen mehr diffus das Gewebe der Pia. Die meisten haben das Aussehen von Lymphocyten, daneben kommen etwas grössere einkernige Zellen vor mit reichlicherem Protoplasma und mit helleren Kernen, welche distinkte Chromatinfädchen und Kernkörperchen zeigen; endlich findet man auch Endothelzellen und vereinzelte Leukocyten. Das Infiltrat setzt sich in die Fissura ant. fort und von deren Grunde aus in die Scheiden der Hauptstämme der Centralgefässe; hier treten ausser Lymphocyten auch polymorphkernige Leukocyten auf.

In der grauen Substanz findet man ausgebreitete Gefässscheideninfiltrate, wesentlich aus Lymphocyten bestehend mit einer wechselnden Anzahl von polymorphkernigen Leukocyten. In den Vorderhörnern und in der Basis der Hinterhörner sieht man auch eine diffuse Infiltration; die Infiltratzellen haben meistens einen polymorphen Kern, der lang ausgezogen,

in verschiedener Weise gekrümmt oder hufeisenförmig erscheint; man sieht auch Leukocyten mit fragmentierten Kernen und auch lymphocytenähnliche Zellen sowie Gliazellen. Die diffuse Infiltration ist im grossen und ganzen gleichförmig verteilt, aber oft ist sie mehr um die Gefässinfiltrate koncentriert. — Oft sieht man auch kleine rundliche und 3-eckige Leukocyteninfiltrate. In den Vorderhörnern besteht ein bedeutender Schwund der Ganglienzellen; viele haben jedoch deutliche Tigroidschollen, einzelne zeigen ein mehr diffuses Protoplasma; an der vorderen Spitze, wo die Entzündung besonders ausgesprochen ist, sind mehrere Ganglienzellen von wenigen polymorphkernigen Leukocyten durchsetzt. In den hinteren Abschnitten der Hinterhörner findet man nur um die Venen herum Infiltrate, die aus Lymphocyten und einzelnen Leukocyten bestehen.

Das Grundgewebe der infiltrierten Hörner ist weniger scharf gezeichnet als normal und hat ein verwaschenes, feinkörniges Aussehen.

In der weissen Substanz sind Gefässinfiltrate zerstreut; sie bestehen in den peripheren Abschnitten aus Lymphocyten; um einige Venen in der Nähe der Vorderhörner sieht man auch einige polymorphkernige Leukocyten.

Dorsalmark. Die Pia ist herdförmig infiltriert, besonders an der vorderen Fläche, aber entschieden weniger als im Lumbalmarke. Auch die vordere Fissur und die Hauptstämme der Centralgefässe sind infiltriert.

Die Vorderhörner sind diffus infiltriert, aber auch weniger stark als im Lumbalmark. Die Ganglienzellen haben im vorderen Abschnitte an Zahl abgenommen. Die Clarke'schen Säulen sind frei, die centrale graue Substanz und die Hinterhörner zeigen nur kleine Gefässinfiltrate. In der weissen Substanz findet man nur wenige kleine Gefässinfiltrate.

Cervikalmark. Die Pia weist nur eine ziemlich spärliche, herdförmige Infiltration auf, die besonders am Eingange der vorderen Fissur deutlich hervortritt. Von hier aus setzt sie sich in die Fissur hinein fort, an deren Grunde zunehmend, und ist sehr reichlich um die Hauptstämme der Centralgefässe vorhanden, wo neben Lymphocyten auch polymorphkernige Leukocyten auftreten. Die Vorderhörner und die vorderen Hälften der Hinterhörner sind von einer sehr starken perivasculären und diffusen Infiltration befallen; die Zellformen die gleichen wie im Lumbalmarke. Die Ganglienzellen scheinen etwas an Zahl vermindert zu sein; viele zeigen deutliche Tigroidschollen, auch in den diffus infiltrierten Teilen; in anderen ist jedoch die Tigroidsubstanz halb gelöst, so dass ihr Protoplasma mehr oder weniger diffus feinkörnig erscheint; wieder andere bilden kleine dunkle Klumpen, in denen sowohl das Protoplasma wie der Kern dunkelgefärbt ist. In einigen sieht man eingewanderte Zellen verschiedener Typen, Lymphocyten, gliaähnliche Zellen und polymorphkernige Leukocyten; das Protoplasma dieser Ganglienzellen ist teilweise bis auf kleine Reste zwischen den eingewanderten Zellen reduciert. Das Grundgewebe ist in den infiltrierten Teilen undeutlich, feinkörnig. In der weissen Substanz sieht man zerstreute Gefässinfiltrate, die oft gegen die Vorderhörner hin zunehmen und alsdann reichlichere Leukocyten enthalten, während sie in den peripheren Teilen aus Lymphocyten bestehen. Auch in den hinteren Abschnitten der Hinterhörner verlaufen lange, streifenförmige Gefässinfiltrate.

Bei Untersuchung auf Mikroben fand man im Lumbal- und Dorsalmarke sowohl in der Pia wie in den Vorderhörnern kleine Körnchen von mehr oder weniger ausgesprochener Aehnlichkeit mit Mikroben, rund wie ein Coccus oder wie ein bohnenförmiger Diplococcus mit einer Querspalte, die oft undeutlich, aber bisweilen ganz prägnant erscheint. Sie kamen nur vereinzelt und sehr spärlich vor, einer oder ein paar in jedem Präparate, traten fast immer extracellulär auf, nur einmal im Vorderhorn intracellulär. Sie nahmen sehr stark basische Anilinfarben an und liessen sich gelegentlich in Grampräparaten nachweisen; einmal fand sich eine diplococcusähnliche Bildung, die stark mit Toluidinblau gefärbt wurde und nach Entfärbung im Grampräparate wiedergefunden wurde.

Resumé der mikroskopischen Untersuchung.

Die Pia ist im Lumbalmark ziemlich stark infiltriert, entschieden weniger im Dorsal- und Cervikalmarke. Die Fissura ant. ist, besonders am Grunde, infiltriert, ebenso die Centralgefässe. Die Vorderhörner sind überall diffus infiltriert, am stärksten im Lumbalmarke; hier und im Cervikalmarke befällt die Infiltration auch die Basis der Hinterhörner, während diese sonst nur Gefässinfiltrate zeigen. Die Clarke'schen Säulen sind frei. Die Ganglienzellen zeigen öfter degenerative Veränderungen und sind zum Teil von Exsudatzellen durchsetzt. In der weissen Substanz sieht man zerstreute Gefässinfiltrate, die oft gegen die Vorderhörner hin an Stärke zunehmen. In der Pia und in den Vorderhörnern fand man Bildungen, die mit Diplokokken eine gewisse Aenlichkeit zeigten.

Fall V.

Krankengeshhichte: Herr Dr. E. Bruun, Nannestad, teilt gütigst mit:

O. H., 9 Jahre alt, fühlte sich angeblich Dienstag den 31 Okt. 1905 Nachmittags nicht ganz wohl; es sollen Fieber und Kopfschmerzen bestanden haben. Mittwoch, Donnerstag und Freitag gutes Befinden. P. stand auf und war im Freien. In der Nacht auf Sonnabend d. 4 Nov. erneute Erkrankung. P. klagte über Kopfweh, Schmerzen im Rücken zwischen den Schulterblättern und in den Armen. Sonnabend und Sonntag fühlte er sich abwechselnd kalt und warm. — Sonntag uud Montag nahmen die Schmerzen im Rücken zu, wobei er zur selben Zeit über Schmerzen und Steifigkeit im Nacken klagte.

Bei Dr. Bruun's Besuch am Dienstag 7 Nov. klagte der Patient am meisten über Kopfweh. Er liegt ziemlich unruhig, indem er immer zu die Stellung des Kopfes von der einen zur anderen Seite ändert; er liegt gern mit dem Kopf schief gegen die rechte Seite gebogen. Antwortet etwas langsam und träg auf Anrede. Tp. 37°, P. 64--72, etwas unregelmässig. Die Resp. oberflächlich, eigentümlich, nicht costo-abdominel, sondern eher laryngeal mit Nasenflügelatmen.

Pat. kann die Arme nicht zum Kopf hinaufheben, aber biegt doch mit einiger Beschwerde besonders den rechten Unterarm im Ellenbogen. Die Beine kann er mit Leichtigkeit bewegen. Den Kopf bewegt er leicht von der einen Seite zur anderen, aber schwer nach vorne und nach hinten. Er kann nur mit Schwierigkeit im Bett aufrecht sitzen, braucht hierbei Hilfe und Stütze und muss bald wieder hingelegt werden, weil er Schmerzen im Rücken angiebt.

Die Pupillen sind gleich gross. Ein systolisches Blasen hört man am meisten ausgesprochen an der Herzspitze (nie Gelenkrheumatismus gehabt); die Herzaktion ist langsam und etwas unregelmässig.

8 Nov. Nachm. hatte er viel phantasiert. Abends klagt er über Kopfweh in der Stirn. Er ist bei Bewusstsein und antwortet auf Anrede. Tp. 36,5°, P. ca. 60, schwach und unregelmässig. Die Beine kalt.

Tod am 9 Nov. 5 Uhr morgens.

Die Gelegenheit zur Sektion verdanken wir dem Entgegenkommen des Herrn Dr. Bruun.

Die *Sektion* wurde am 9 Nov. 1905, $10^1/_2$ Uhr abends vorgenommen, etwa 17 Stunden p. m.

Gehirn. Das Cranium und die Dura normal. Die venösen Sinus an der Basis enthalten keine Thromben. Cavitas tympani zeigt beiderseits nach Aufmeisselung normale Verhältnisse. Die Pia ist allenthalben stark hyperämisch. Die Gehirnsubstanz ist überall von gewöhnlicher, fester Konsistenz, nirgends erweicht. Auf dem Durchschnitt zeigt die Gehirnsubstanz eine vermehrte Blutpunktierung, aber keine Zeichen von Oedem und keine Blutungen. Man findet keinen vermehrten Gehalt an Flüssigkeit in den weichen Häuten oder in den Ventrikeln.

Rückenmark. Vor Eröffnung des Craniums wurde von Dr. Geirsvold eine Lumbalpunktion ausgeführt; die entleerte Spinalflüssigkeit wurde auf mehrere Agar- und Bouillonröhrchen verteilt; in den Kulturen konnte Dr. Geirsvold dieselben bohnenförmigen grampositiven Diplokokken nachweisen, die er früher bei Poliomyelitis gefunden hatte.

Die Pia des Rückenmarkes ist ziemlich hyperämisch. Auf dem Durchschnitte zeigt sich die Rückenmarksubstanz in verschiedenen Höhen weich, hervorquellend. Die Zeichnungen sind im ganzen deutlich (die Sektion wurde bei schlechter Beleuchtung vorgenommen), doch sieht man einige rötliche Punkte und Flecken, z. B. an der Lumbalintumescenz im rechten Vorderhorne und an der Cervikalintumescenz im linken Vorderhorne.

Rückenmark und Stücke vom Gehirn wurden in Formol fixiert.

Herz normal.

Die Lungen sind in den hinteren und unteren Abschnitten blutreich. Keine Zeichen von Tuberkulose.

Die Halsorgane wurden nicht untersucht.

Die Milz ist vielleicht etwas vergrössert, von fester Konsistenz; die Follikel treten deutlich hervor; die Pulpa ist von punktförmigen und etwas länglichen, bis stecknadelkopfgrossen Blutungen durchsetzt.

Nieren und Leber sind blutreich.

Magen und Darm wurden nicht geöffnet. Die Mesenterialdrüsen sind geschwollen bis zur Grösse einer Bohne.

Die mikroskopische Untersuchung von Milz, Niere, Leber und Mesenterialdrüsen ergab ausser Hyperämie und Milzblutungen überall normale Verhältnisse.

Mikroskopische Untersuchung. Aus dem Rückenmark wurden Stücke aus folgenden Höhen untersucht:

Mitte des Sakralmarks, 4. oder 5. Lumbalsegment, Lumbalintumescenz, 10. und 4 Dorsalsegm., 8., 7. und 5. Cervsegm.

Sakralmark. In der Pia sieht man eine im Ganzen spärliche Lymphocyteninfiltration, am stärksten an der vorderen Fläche, nach hinten mehr herdweise. Die vordere Fissur ist ebenfalls infiltriert.

Die Gefässe der grauen Substanz sind überall von einer Infiltration umgeben, die um die Hauptstämme der Centralarterien herum vorwiegend aus Lymphocyten gebildet wird, während sonst polymorphkernige Leukocyten die Hauptmasse bilden. In den vorderen Hörnern ist das Gewebe auch diffus infiltriert, an der einen Seite stärker im vorderen Teile, an der anderen im lateralen Teile. Die Infiltration koncentriert sich öfters um die kleinen Gefässe herum, ist aber sonst ziemlich gleichmässig verteilt. Die Ganglienzellen erscheinen grösstenteils normal, in einzelnen ist die Tigroidsubstanz feinkörnig, staubförmig; der Kern kann dabei ein ganz normales Aussehen und eine centrale Lage haben; einige der kleineren Ganglienzellen in den am stärksten infiltrierten Abschnitten nehmen die Farbe nur schwach an, zum Teil sind ihre Tigroidschollen peripherenwärts gerückt. Die Umgebung des Centralkanals zeigt nur unerhebliche Gefässscheideninfiltrate.

Die Gefässe der weissen Substanz sind meistens von Rundzellen umgeben.

Die umliegenden Nervenstämme sind frei.

Lumbalmark. Die Pia ist in ihrem ganzen Umfange mit Rundzellen durchsetzt, am stärksten an der vorderen Fläche des Rückenmarkes; die Infiltration ist nicht besonders ausgesprochen, nimmt nach hinten ab und kommt an der hinteren Fläche nur spärlich und fleckenweise vor; sie durchbricht nicht die innerste Schicht und ist nicht besonders an die Gefässe gebunden. Die grösseren Gefässstämme im Subarachnoidealraume sind nicht oder nur spärlich infiltriert. Die infiltrierenden Zellen sind meist Lymphocyten, gelegentlich treten auch grössere Formen mit reichlicherem Protoplasma und grösseren, etwas unregelmässigen Kernen auf. Auch die vordere Fissur ist, besonders am Grunde, infiltriert.

Die graue Substanz ist, wie im Sakralmark, von zahlreichen Gefässinfiltraten durchsetzt; in den Vorderhörnern findet man dabei auch eine diffuse Infiltration, die rechts stärker auftritt; von den Zellformen überwiegen polymorphkernige, zum Teil auch polynucleäre Leukocyten; es kommen auch Zellen mit rundlichem, ovalem oder unregelmässigem

Kerne und mehr oder weniger spärlichem Protoplasma vor. In der centralen grauen Substanz und in den Hinterhörnern fehlt die diffuse Infiltration oder ist nur angedeutet.

Die Ganglienzellen zeigen, besonders in den am wenigsten infiltrierten Abschnitten, viele normale Formen; manchmal ist ihr Protoplasma staubförmig gekörnt, oder die Tigroidsubstanz ist kranzförmig angeordnet. In den am stärksten befallenen Abschnitten fehlen die grossen Ganglienzellen fast ganz; man sieht nur spärliche und kleine Ganglienzellen; in einigen sind wenige Rundzellen eingewandert. In einzelnen ist der Kern dunkelgefärbt, mit erhaltenem Nucleolus und scharfer Kernmembran, ihr Protoplasma ist dunkel tingiert oder ganz homogen. In den am meisten angegriffenen Teilen findet man rundliche oder ovale, scharf begrenzte Bildungen, die sich mit Eosin diffus färben (geschwollene Achsencylinderfortsätze).

Die weisse Substanz zeigt zahlreiche Gefässinfiltrate, die hauptsächlich in den Vorder- und Seitensträngen vorkommen; sie führen meistens Lymphocyten, nur in der Nähe der Vorderhörner auch Leukocyten. An der Grenze gegen die Vorderhörner ist die weisse Substanz auch etwas diffus infiltriert. Die Piainfiltration setzt sich bisweilen in die Gefässscheiden kontinuierlich fort.

Dorsalmark. Die Pia zeigt nur an der vorderen Fläche eine unerhebliche Infiltration, die sich nach rückwärts verliert. Nur am Eingang des vorderen Piafortsatzes und in demselben ist die Entzündung mehr ausgesprochen.

Die Hauptstämme der Centralgefässe zeigen in ihren Scheiden eine mehr oder weniger reichliche Zellenanhäufung, die meist aus Lymphocyten besteht, aber auch einige Leukocyten enthält; letztere nehmen um die weiteren Verzweigungen der Centralgefässe an Zahl zu; ihre Kerne sind oft stark fragmentiert, und die Fragmente zeigen bisweilen eine nicht geringe Aehnlichkeit mit Mikrokokken.

Die graue Substanz zeigt im 10. Dorsalsegm. die grössten Veränderungen; hier sind beide Vorderhörner von einer mittelstarken, diffusen Infiltration durchsetzt, die sich in die Basis der Hinterhörner hinein erstreckt und sich hier allmählich verliert. Diese Infiltration verdichtet sich oft etwas in der Umgebung der kleinen Gefässe, ist aber sonst ziemlich gleichmässig verteilt. Die Infiltration enthält erstens kleine Gliazellen mit lymphocytenähnlichem Kerne und mit spärlichem Protoplasma, das nach aussen nur undeutlich abgegrenzt ist; weiter Zellen mit grösserem Kerne, der eine scharfe Kernmembran und feine Nucleoli besitzt (grosse Gliazellen); ob diese zwei Formen vermehrt sind, lässt sich nicht sicher feststellen; die grösste Zahl der Infiltratzellen wird aus Zellen gebildet, die einen länglich ausgezogenen, polymorphen, gelappten, gelegentlich auch fragmentierten Kern besitzen.

Die centrale, graue Substanz ist frei; in den Clarke'schen Säulen findet man beiderseits nur Gefässinfiltrate, aber kaum diffuse Entzündung.

Die Ganglienzellen der Vorderhörner sind an Zahl vermindert, man sieht nur kleine Formen ohne deutliche Tigroidschollen.

Im 4. Dorsalsegm. zeigt das linke Vorderhorn spärliche perivasculäre Infiltrate, die nur stellenweise auf die umgebende Substanz übergreifen; im rechten Vorderhorne ist die Entzündunget was mehr hervortretend, sowohl an den Gefässen wie diffus. Die Ganglienzellen sind links meistens normal, rechts sind ihre Tigroidschollen zum grossen Teil zerfallen. Die Clarke'schen Säulen und die Hinterhörner sind frei.

In der weissen Substanz des Dorsalmarkes sind die meisten Gefässe frei, nur in den Vorder- und Seitensträngen treten spärliche Gefässinfiltrate auf, die in den peripheren Abschnitten aus Lymphocyten bestehen, in der Nähe der infiltrierten Vorderhörner sind auch zahlreiche Leukocyten vorhanden. Einer der vorderen Wurzelzweige ist peripherenwärts frei, in seinem Verlaufe nach innen gegen das Vorderhorn tritt ein immer zunehmendes Gefässscheideninfiltrat auf, vorwiegend aus polymorphkernigen Zellen bestehend, besonders dort, wo das Gefäss in die vordere Spitze des Hornes eindringt.

Cervikalmark. Die Infiltration der Pia tritt im ganzen nur spärlich und herdförmig auf und erreicht einen höheren Grad nur nach vorne sowie in der vorderen Fissur, besonders in deren Grunde.

Die graue Substanz ist der Sitz einer Entzündung, die mit Hyperämie, adventitieller Infiltration und einer diffusen Gewebeinfiltration einhergeht; die diffuse Infiltration ist an der linken Seite mehr ausgesprochen, verdichtet sich stellenweise um die Gefässe herum und

besteht vorwiegend aus polymorphkernigen Leukocyten; doch scheinen auch die grossen Gliazellen an Zahl zugenommen zu haben, indem öfters mehrere Gliazellen dicht zusammenliegen, so dass ihre Protoplasmaleiber gegen einander nicht deutlich abgegrenzt erscheinen; ihre Kerne sind von mittlerer Grösse, von distinkter Kernmembran umgeben und enthalten deutliche Nucleoli. Die Grundsubstanz zeigt in den stärkeren Infiltraten erweiterte Maschen und grobfaserige Structur. In den Vorderhörnern sieht man mehrere Blutungen, teils in den Gefässscheiden, teils im Gewebe.

In den vordersten Abschnitten der Vorderhörner besteht ein deutlicher Schwund von Ganglienzellen, nur spärliche kleine Formen ohne deutliche Tigroidsubstanz sind erhalten. In den lateralen und hinteren Abschnitten der Vorderhörner, wo die Entzündung weniger stark auftritt, kommen Ganglienzellen in grösserer Anzahl zum Vorschein; sie zeigen hier oft unregelmässige Verteilung oder Schwund der Tigroidschollen mit feinkörnigem Protoplasma. Einige Ganglienzellen sind von Leukocyten und Zellen mit dunklem, rundem Kerne ganz oder teilweise durchsetzt. Man sieht auch zahlreiche hellgefärbte, homogene Bildungen von der Grösse einer Ganglienzelle. Andere diffuse, hellgefärbte, ovale oder rundliche Bildungen scheinen gequollenen Achsencylinderfortsätzen zu entsprechen, eine solche zeigt sich im Längsschnitt bandförmig mit kolbenförmigen Verdickungen.

Die Umgebung des Centralkanals ist meistens frei oder zeigt nur unerhebliche Gefässinfiltrate; in den Hinterhörnern findet man meistens nur Gefässinfiltrate, nur im 5. C. eine diffuse Infiltration an der Basis.

In der weissen Substanz sieht man im ganzen spärliche Gefässinfiltrate, die nur in der Nähe der Vorderhörner reichlicher auftreten.

5. Cervikalsegment, nach Busch's Methode osmiert und mit Toluidinblau nachgefärbt, zeigte folgendes:

In den Vorderhörnern sind feine osmiumgefärbte Körnchen verteilt, von etwas wechselnder Grösse und von rundlicher oder unregelmässiger Form, teils frei im Gewebe liegend, aber meistens in Zellen eingelagert, besonders in den polymorphkernigen Leukocyten und in Zellen von dem Typus der grossen Gliazellen. Am reichlichsten kommen die schwarzgefärbten Körnchen in den perivasculär liegenden Exsudatzellen der Vorderhörner vor; nach innen gegen die Hauptstämme der Centralgefässe nehmen sie allmählich ab und können um dieselbe herum kaum mehr nachgewiesen werden. Man findet sie auch nicht in der vorderen Fissur, in der Pia oder in den Gefässinfiltraten der weissen Substanz.

Zwei Spinalganglien vom Lumbal- und Dorsalmarke zeigten keine Veränderungen.

Medulla oblongata und Pons.

Pyramidenkreuzung $^1/_2$ cm. unterhalb des unteren Endes der Rautengrube.

Die Pia zeigt in ihrem ganzen Umfange zerstreute kleine Infiltrationsherde; auch die Pia der vorderen Fissur ist infiltriert.

Die meisten Gefässe der Rückenmarksubstanz sind infiltriert, sowohl die der weissen wie der grauen Substanz; die Infiltrate sind meistens klein; bedeutender sind einige grössere Gefässe vor und hinter dem Centralkanale befallen und insbesondere ein Gefäss, das medianwärts vom linken Nucleus tracti spin. Nervi trigemini verläuft. Im linken Vorderhorne ist das Gewebe, besonders in der Nähe der kleinen Gefässe, etwas infiltriert; die Infiltratzellen sind teils polymorphkernig, teils lymphocytenähnlich. Die Ganglienzellen des rechten Vorderhornes sind normal, nur im infiltrierten Teile treten tigrolytische Erscheinungen auf; eine Ganglienzelle hat ein paar Exsudatzellen in ihr Protoplasma aufgenommen.

Das rechte Vorderhorn zeigt nur Gefässinfiltrate; die Ganglienzellen sind hier meistens normal, nur vereinzelte zeigen Verkleinerung der Tigroidschollen zu unregelmässigen feinen Körnchen. In den übrigen Kernen (Nucl. tracti spin. n. trigem., Nucl. Goll und Burdach) vermisst man diffuse Infiltration, nur im ersteren sieht man links unerhebliche perivasculäre Rundzellenanhäufungen.

In der weissen Substanz treten 2 kleine umschriebene Infiltrate auf, nämlich links vom vorderen Ende des hinteren medianen Septums und nach aussen vom rechten Vorderhorne; sie bestehen aus polymorphkernigen und vereinzelten lymphocytenähnlichen Zellen.

Unteres Ende des IV. Ventrikels. Die Pia ist zum grössten Teile spärlich infiltriert, besonders nach vorne, wo die Infiltration kontinuierlich einem einstrahlenden Gefässe

folgt. Viele Gefässe der weissen und der grauen Substanz sind infiltriert, besonders die Centralgefässe, während die Gefässe der Oliven frei sind. Im Gewebe treten mehrere kleine diffuse Infiltrate auf, besonders in der Substantia reticularis beiderseits hinter den Oliven, rechts von der Raphe, in der weissen Substanz hinter dem rechten Nucleus caudatus, hinter beiden Hypoglossuskernen und links zwischen dem Nucleus gracilis und cuneatus; die Infiltratzellen sind polymorphkernig oder polynucleär; die Gefässscheideninfiltrate zeigen in diesen Abschnitten ausser Lymphocyten auch zahlreiche Leukocyten; endlich ist hier das Gewebe grobmaschig; die Maschenräume sind zum Teil mit einer undeutlich körnigen Masse ausgefüllt. Die Ganglienzellen der infiltrierten Teile sind teilweise von Exsudatzellen durchsetzt, ihre Tigroidsubstanz ist undeutlich.

Untere Hälfte des IV. Ventrikels. Die Pia zeigt Hyperämie und eine spärliche, ziemlich gleichförmig verteilte Lymphocyteninfiltration. In der Substanz sind zahlreiche Gefässe infiltriert, am stärksten unter dem Boden der Rautengrube, sehr stark auch einige Arterien und Venen hinter den Oliven, besonders rechts, wo ein Gefässinfiltrat die Oberfläche erreicht. Deutlich, aber weniger stark sind die Centralgefässe und deren Seitenzweige infiltriert, noch spärlicher viele periphere Gefässe, so z. B. die der Oliven; andere Gefässe, wie in den Pyramiden, sind ganz frei. Von den infiltrierten Gefässen soll besonders eines hervorgehoben werden, das am medianen Rande des linken Fasciculus solitarius passiert. — Die stärksten diffusen Infiltrate liegen beiderseits hinter den Oliven, die Region des Nucleus ambiguus einschliessend; die Ganglienzellen zeigen hier oft ein spärliches, nicht granuliertes Protoplasma, andere sind pyknotisch, mit einer dunkelgefärbten peripheren Zone und dunklem Kerne. Kleinere Infiltrate sieht man im rechten Hypoglossuskerne, ganz unerhebliche in beiden Vaguskernen und im Acusticuskerne. — Der Plexus und die Tela choroidea sind frei.

Mitte der Rautengrube, Anfang der Pons. Ein ausgesprochener Unterschied macht sich geltend zwischen dem vorderen, zur Brücke gehörigen und dem hinteren Teile; im vorderen Teile ist die Pia nur unerheblich infiltriert, und nur einzelne Gefässe, besonders nach hinten, zeigen eine spärliche Infiltration; die Centralgefässe sind, ebensowie das Gewebe, überall frei.

Im hinteren Teile sieht man überhaupt nur wenig von der Pia; dieselbe ist jedoch an einer Stelle infiltriert. — Hinter dem Lemniscus med. findet man so gut wie überall in der grauen und zum Teil auch in der weissen Substanz Gefässinfiltrate; besonders sollen Gefässinfiltrate hervorgehoben werden an der Aussenseite des linken Corpus restiforme, im linken ventralen Acusticuskerne (N. cochlearis), zwischen dem Corpus restiforme und dem Kerne der linken herabsteigenden Trigeminuswurzel, in letzterem Kern an der rechten Seite sowie in beiden dorsalen Acusticuskernen. Diffuse Infiltration, oft den Gefässen folgend, tritt auf in den dorsalen Acusticuskernen und in den Glosso-pharyngeuskernen, lateralwärts und vor dem Kerne der linken herabsteigenden Trigeminuswurzel, in demselben Kerne rechts und im rechten Facialiskerne. In den infiltrierten Teilen sind die Ganglienzellen meistens erhalten, manchmal sieht man doch vorwiegend kleine Formen mit hellem undeutlichem Protoplasma und ohne Fortsätze; in einzelne sind 1 oder mehrere Zellen eingewandert, meistens lymphocytenähnlich, aber auch solche mit polymorphem Kerne. — Das Gewebe ist oft grobmaschig, etwas undeutlich.

Obere Hälfte des IV. Ventrikels. Vor dem Lemniscus medialis ist die Pia nur herdweise unerheblich infiltriert; in der Substanz sind nur wenige Gefässe infiltriert, die Centralgefässe sind frei.

Hinter dem Lemniscus med. sind die Gefässinfiltrate sehr ausgebreitet. Was die diffuse Infiltration der Kerne angeht, so ist der eine Facialiskern erheblich infiltriert, ebenso beide dorsalen Acusticuskerne, in geringerem Grade der eine Abducenskern. Die Substantia reticularis ist teilweise frei.

$^1/_2$ cm. unterhalb des oberen Endes des IV. Ventrikels, etwa in der Mitte der Brücke.

Die Pia ist über der vorderen Fläche der Brücke frei oder nur wenig infiltriert; an den Seitenflächen nimmt die Piainfiltration etwas zu und findet sich auch über dem Bindearm und dem Kleinhirn.

Im vorderen Teile der Pons sind nur vereinzelte Gefässe ein wenig infiltriert; hinter dem Lemniscus med. tritt eine stärkere Entzündung auf mit Gefässinfiltraten, wovon die bedeutendsten medialwärts von den Trigeminuskernen nach innen und hinten verlaufen; sie treten auch sonst in den Bindearmen auf, ebenso in der Substantia retic., unter dem Boden der Rautengrube und spärlich in dem einen Trigeminuskern.

Diffuse Infiltrate sieht man wesentlich nur in der Substantia retic. medialwärts von beiden Trigeminuskernen, auf den einen Kern ein wenig übergreifend, weiter streifenförmig lateralwärts vom anderen Trigeminuskern; ein kleiner Herd liegt auch im Brachium conjunct. lateralwärts vom IV. Ventrikel.

Pedunculi cerebri. Die Pia ist hauptsächlich nur an der vorderen Fläche infiltriert, besonders in der Ecke zwischen beiden Pedunculi; von hier aus folgt das Infiltrat kontinuierlich einer einstrahlenden Vene, die nach innen medianwärts von der Substantia nigra verläuft. Auch an der Dorsalfläche sowie am Kleinhirn findet man ein Paar kleine Piainfiltrate. In der Substanz tritt die stärkste Entzündung, sowohl die perivasculäre als auch die diffuse, beiderseits in der Substantia nigra und im Nucleus ruber auf; links greift der Prozess auch etwas auf die weisse Substanz hinter der Substantia nigra über. In der weissen Substanz sieht man sonst nur wenige Gefässinfiltrate, ein grösseres durchsetzt den linken Pedunculus. In der Umgebung des Aquaed. Sylvii und in den dorsalen Abschnitten findet man nur zerstreute Gefässinfiltrate und vereinzelte kleine diffuse Infiltrate; ein ganz kleines liegt im linken Oculomotoriuskerne, während der rechte frei ist.

Die Untersuchung des Gehirns konnte nicht systematisch ausgeführt werden, da nur Stücke vom Gehirn aufbewahrt wurden, darunter die Centralganglien beiderseits mit den zugehörigen Teilen der Gehirnbasis.

An Schnitten durch den rechten Tractus und Bulbus olfactorius mit dem benachbarten Teile des Gyrus rectus konnte man keine sicheren Veränderungen nachweisen; doch war von der Pia im Schnitte fast nichts enthalten.

Die Centralganglien wurden in grossen Frontalschnitten, die bis zur Gehirnbasis geführt wurden, untersucht.

Links vorne findet man keine Veränderungen.

Links in der Mitte. An der Gehirnbasis ist die Pia infiltriert. Der basale Teil des Thalamus (cfr. Fig. 32) ist von einigen Gefässinfiltraten durchsetzt, die bisweilen auch von diffuser Gewebeinfiltration umgeben sind. Die Gefässinfiltrate erstrecken sich ziemlich tief in die Capsula interna hinein, während die lateralen Abschnitte sowie der anliegende Teil der Insula überall frei erscheinen.

Links hinten ist ebenfalls die Pia an der Gehirnbasis infiltriert; Gefässinfiltrate und kleine diffuse Herdchen durchsetzen die basalen und centralen Teile des Thalamus; auch in der Capsula interna sieht man ein begrenztes Entzündungsherdchen. Die lateralen Abschnitte sind frei.

Rechts vorne findet man nur im centralen Teile des Corpus striatum ein infiltriertes Gefäss.

Rechts in der Mitte ist die Pia an der Gehirnbasis in grosser Ausdehnung infiltriert, und von hier aus erstreckt sich ein im Längsschnitt getroffenes infiltriertes Gefäss nach oben in die Capsula interna hinein; weitere Gefässinfiltrate durchsetzen die untere Hälfte der Capsula interna und die angrenzenden Teile des Thalamus opt. und des Linsenkernes. Auch nahe der Oberfläche findet man in der Cauda Nuclei caudati ein diffuses Infiltrat und in der anliegenden weissen Substanz ein Gefässinfiltrat.

Linker Frontallappen. Vielleicht ein wenig Infiltration in der Pia; in der weissen Substanz einzelne spärliche Gefässinfiltrate.

Rechter Temporallappen ist frei.

Cerebellum links. Die Pia ist an der Oberfläche und in einer Furche (cfr. Fig. 41) etwas infiltriert; auch in der weissen Substanz sieht man ein Paar Gefässinfiltrate.

Bakteriologische Untersuchung. Bei der Obduktion wurden zur Kultur 2 Stücke vom Rückenmark mit gekochten Instrumenten nach Abtrennung der Dura entnommen; doch

konnte man nicht verhindern, dass die Rückenmarksstücke mit den Wirbelbögen in Berührung kamen. Beide Stücke wurden auf Agar gelegt und in der Tasche bis zum folgenden Abend getragen; nach der Ankunft in Kristiania am $^{10}/_{11}$ wurden sie in den Thermostaten gesetzt. Das eine Agarröhrchen blieb steril bis zum 12ten Nov. nachmittags, dann wurde das Stück in 96 Prozent Alkohol fixiert; in Schnittpräparaten konnte man keine Mikroben nachweisen.

Im anderen Agarröhrchen waren am 11ten Nov. morgens feine gräuliche Kolonien gewachsen; mikroskopisch fand man Stäbchen, die sich nach Gram entfärbten und das Aussehen von Bact. coli zeigten; nach Ueberführung der Kultur entwickelte sich Bac. subtilis (im Sectionszimmer waren ein Paar Garben angebracht). Das Rückenmarksstück wurde in Formol fixiert; mikroskopisch fand man an der Oberfläche und in den peripheren Teilen Stäbchen, die sich nach Gram entfärbten.

Zusammenfassung der mikroskopischen Untersuchung.

Rückenmark. Die Pia ist in allen Höhen infiltriert, am stärksten im Lumbalmark; die Infiltration befällt vorzugsweise die vordere Fläche und ist am Eingange der vorderen Fissur besonders ausgesprochen; sie setzt sich in dieselbe fort und umgiebt die Centralgefässe.

Die Vorderhörner zeigen in den unteren Abschnitten des Rückenmarkes eine ziemlich starke Entzündung mit meist diffuser Infiltration und zum Teil Degeneration der Ganglienzellen; im oberen Dorsalmarke ist die Entzündung weniger ausgesprochen, im Cervikalmarke nimmt sie wieder an Stärke zu. Die centrale graue Substanz, die Clarke'schen Säulen und der grösste Teil der Hinterhörner sind frei oder zeigen nur kleine Gefässinfiltrate, die Basis der Hinterhörner zeigt bisweilen eine leichte diffuse Infiltration.

Die weisse Substanz zeigt im Sakral- und Lumbalmarke zahlreiche Gefässinfiltrate und zum Teil diffuse Infiltration nahe den Vorderhörnern, im Dorsal- und Cervikalmarke spärliche Gefässinfiltrate. Im Osmiumpräparate des Cervikalmarkes findet man Fettkörnchen in den Vorderhörnern.

In der Medulla oblongata ist die Pia spärlich infiltriert; in der Substanz sind verschiedene Gefässe infiltriert, besonders die Centralgefässe, die Vasa nuclearia und Gefässe unter dem Boden der Rautengrube. Diffuse Infiltrate treten hauptsächlich in der Substantia reticularis auf und befallen mehrere Gehirnnervenkerne; die Ganglienzellen sind zum Teil degeneriert. Die Entzündung ist im Ganzen nicht besonders stark.

In der Brücke sind die Veränderungen erst hinter dem Lemniscus med. als Piainfiltration, Gefässinfiltrate und diffuse Herde, die mehrere Nervenkerne interessieren, ausgesprochen. Die Entzündung ist auch hier nicht sehr stark, vielleicht in den Pedunculi stärker, wo vornehmlich die Substantia nigra und der Nucleus ruber beiderseits angegriffen sind.

Gehirn. An der Gehirnbasis und in den basalen Teilen der Centralganglien findet man beiderseits eine Entzündung, bestehend in Infiltration der Pia und der Gefässscheiden, auch im linken Frontallappen und im Cerebellum bestehen Zeichen von Entzündung.

2 Spinalganglien waren normal.

Die bakteriologische Untersuchung des Rückenmarkes ergab nur einen zufälligen Befund von B. coli und B. subtilis.

Fall VI.

Hr. Doktor Vemmestad in Stavanger hat uns gütigst folgende Mitteilung aus der *Krankengeschichte* zugeschickt, die zum Teil von grossem Interesse ist:

»B. T., ein grosser, starker Junge, 6 Jahre alt, wurde am $^{19}/_{2}$ 1906 krank; es bestand heftiges Kopfweh und Halsschmerzen, er phantasierte des Abends. Am $^{20}/_{2}$ morgens, ehe ich gerufen war, hatte er angeblich krampfhafte Steifigkeit in den Armen und im Gesicht. Als ich ihn am selben Morgen sah, war er bei vollem Bewusstsein und ohne Krämpfe, Temp. 39—40°. Er klagte wesentlich über Angina-ähnliche Schmerzen; ein wenig Rubor in Pharynx und auf den Tonsillen. Ich hielt es zuerst für eine anfangende Scarlatina oder eine gewöhnliche febrile Angina. Er bekam einige Aspirinpulver und fühlte sich Abends schon ganz wohl.

Am $^{21}/_{2}$ Mittags sah ich ihn wieder, er war dann fieberfrei und schon aus dem Bett. Ich verordnete, dass er sich mindestens 3 Tage zu Hause halten sollte; am $^{23}/_{2}$ war Schnee und Kälte, und der Junge lief hinaus; er war eine Stunde draussen; als er herein kam, klagte er über Schmerzen in den Beinen. Am $^{24}/_{2}$ wurde ich wieder gerufen; des Morgens hatte er gehen können, aber bei meiner Ankunft Nachmittags war er vollständig paralytisch in beiden Beinen. Am $^{25}/_{2}$ Morgens derselbe Zustand und jetzt war dazu noch Lähmung der Rückenmuskulatur gekommen, so dass er sich im Bett nicht heben konnte. Am $^{26}/_{2}$: der Zustand ungefähr unverändert, Abends vollständig retentio urinæ; durch einen Katheter wurde eine nicht geringe Menge Urin entleert. Am $^{27}/_{2}$ Vorm. bekam er einen Krampfanfall, nach welchem er zwar bei Bewusstsein war; jetzt wurde jedoch die Sprache beschwerlich und skandierend, und eine Lähmung des rechten Arms trat ein. Am Nachmittag wurde das Schlucken äusserst beschwerlich, er wurde immer schläfriger, war aber in der Nacht doch bei Bewusstsein. Vom $^{28}/_{2}$ Morgens lag er vollständig comatös da und starb um $2^{1}/_{2}$ Nachm.

2 Brüder, resp. 12 und 8 Jahre, wurden am $^{28}/_{2}$, resp. $^{2}/_{3}$ krank. Beide hatten Kopfweh und Fieber 2 Tage lang; bei dem jüngsten bestanden auch etwas Schmerzen in den Beinen. Nach den 2 Tagen vollständiges Wohlbefinden und keine anderen Krankheitssymptome mehr. Ich liess beide das Bett während einer Woche hüten; wahrscheinlich waren beide Casus abortive Fälle von Poliomyelitis. Was die Aetiologie angeht, so teilt die Mutter, die Witwe ist und ein grösseres Tischlergeschäft betreibt, folgendes mit: Ein Bett war von einer Familie in der Peripherie der Stadt bestellt und 2 ihrer Arbeiter brachten das Bett in die Wohnung, wo ein krankes Kind war. Nur der eine der beiden Arbeiter kam zu ihr zurück und lieferte das Geld für das Bett ab; hierbei traf er den verstorbenen B., den er liebkoste und mit dem er spielte.

Einige Tage später wurde B. krank.

Es ist jetzt konstatiert worden, dass das oben erwähnte Kind in dem Hause, wohin das Bett gebracht wurde, den einzigen Fall von Poliomyelitis repräsentierte, der damals in Stavanger existierte; das Kind gehörte einem Emissär, der angeblich soeben von Drontheim zurückgekommen war. Diese ätiologischen Momente sind zweifellos sehr interessant; ein grösseres Gewicht darf man wohl kaum darauf legen«.

Die Sektion wurde 6 Tage nach dem Tode von Dr. Frich, Assistenzarzt am städtischen Krankenhause in Stavanger, ausgeführt. Eine Lumbalpunktion zwecks bakteriologischer Untersuchung wurde unterlassen wegen der recht langen seit dem Tode verflossenen Zeit. Auch wurde aus derselben Ursache keine vollständige Sektion vorgenommen. Herausgenommen wurden: Gehirn, Rückenmark, Plexus brachialis von der Wirbelsäule bis zum Ellenbogen und beide Nervi Vagi in ihrem Verlaufe am Hals. Die Gehirnhäute waren stark injiciert, nirgends ergab sich deutliches Exsudat. Die Gehirnsubstanz war den Temporalwindungen und den Crura cerebri ad pontem entsprechend etwas erweicht (postmortale Veränderungen?). Die herausgenommenen Teile wurden in 10 Prozent Formalin fixiert und dem pathologisch-anatomischen Institute zugeschickt.

Die ganze Länge des Rückenmarkes betrug 25,5 cm.

Mikroskopische Untersuchung.

Rückenmark. Vom Rückenmark wurden Stücke untersucht von: Cauda equina, Conus terminalis, 3. Lumbalsegment, 10., 5. und 1. Dorsalsegment und 5. Cervikalsegment.

Die Cauda equina ist von Veränderungen frei.

Conus terminalis. In der Pia ein wenig Infiltration, die kontinuierlich einem einstrahlenden Gefässe folgt; in der Substanz sieht man nur wenige diffuse Infiltrate und vereinzelte Gefässinfiltrate. Die umgebenden Nervenstämme sind nicht infiltriert.

Lumbalmark. Ueber die ganze Pia ist eine etwas ungleichmässige Infiltration ausgebreitet, die aus Lymphocyten und einzelnen polynucleären Leukocyten samt protoplasmareicheren Zellen besteht. Diese Infiltration folgt den grossen Gefässstämmen des Subarachnoidealraumes und teilweise den austretenden Nervenwurzeln und findet sich vielfach in den das Rückenmark umgebenden Nervenstämmen als Streifen in deren Septa. Die Infiltration setzt sich in die Fissura ant. fort, doch ohne stark zu sein und findet sich in den Scheiden der Hauptstämme der Centralgefässe wieder, hier wie früher überwiegend aus Lymphocyten bestehend.

Die Rückenmarkssubstanz ist der Sitz einer starken Hyperämie und einer intensiven entzündlichen Infiltration, die hauptsächlich die graue Substanz betrifft, aber von hier aus auch auf die weisse Substanz übergreift und in dieser zerstreut auftritt; die Grenze zwischen grauer und weisser Substanz wird hierdurch undeutlich und verwaschen. Beide Vorderhörner sind von einer ausserordentlich starken, diffus auftretenden Zelleninfiltration durchsetzt; in den Scheiden der grösseren Gefässe treten reichliche Lymphocyten auf, aber sonst werden die Infiltratzellen überwiegend aus polymorphkernigen und in geringerem Grade aus polynucleären Leukocyten dargestellt; übrigens findet man auch zahlreiche lymphocytenähnliche Zellen und Formen mit etwas grösserem, rundlichem Kerne von reichlicherem Protoplasma umgeben; viele Zellen haben ein gequollenes, helles Protoplasma (Oedem). Die Kerne der Exsudatzellen sind in grosser Ausdehnung zu kleinen Körnchen fragmentiert. In der grauen Substanz treten rundliche, homogene, eosingefärbte Bildungen auf (geschwollene Nervenfortsätze).

Dorsalmark (cfr. Fig. 10). Die Pia ist über der vorderen Rückenmarksfläche sehr spärlich infiltriert, weiter nach hinten treten nur unbedeutende Herdchen auf. Nach innen in der vorderen Fissur nimmt die Infiltration an Mächtigkeit zu und setzt sich in dieScheiden der grösseren Centralgefässe fort.

Die Vorderhörner sind von einer diffusen, öfters um die Gefässe herum koncentrierten Infiltration durchsetzt, die bald das rechte, bald das linke Horn stärker befällt und sich zum Teil in die Basis der Hinterhörner erstreckt, während diese weiter nach hinten nur perivasculäre Infiltrate aufweisen. Die Clarke'schen Säulen sind frei, ebenso meistens die centrale graue Substanz. Die Ganglienzellen sind meistens erhalten, in den mehr infiltrierten Teilen allerdings spärlicher als normal und öfters von Exsudatzellen infiltriert; im 10. D. fehlen sie im vordersten Teile. Die Grundsubstanz ist in den Vorderhörnern zum Teil unklar, feinkörnig, aufgelockert (Oedem).

In der weissen Substanz findet man in den Vorder- und auch in den Seiten- und Hintersträngen zerstreute Gefässinfiltrate, am zahlreichsten in der Nähe der Vorderhörner; grössere kommen auch im hinteren medianen Septum und ausserhalb des einen Hinterhornes vor; ein Gefässinfiltrat erreicht die infiltrierte Pia.

Cervikalmark. Die Pia ist nur unerheblich infiltriert, am meisten über der Vorderfläche. Die Infiltration setzt sich in der vorderen Fissur fort und erreicht in deren Grunde eine grosse Mächtigkeit (cfr. Fig. 9).

Das ganze linke Vorderhorn ist von einer starken diffusen Infiltration befallen, die nur in der Peripherie mehr auf die Gefässe lokalisiert ist und auch den Gefässen etwas in die weisse Substanz hinein folgt; auch erstreckt sich das diffuse Infiltrat in die Basis des Hinterhornes hinein. Die Ganglienzellen kommen im vorderen Teile nur spärlich vor, etwas reichlicher im hinteren medialen Teile. Das Grundgewebe ist hell, rareficiert. Im rechten Vorderhorne ist die Entzündung entschieden geringer und mehr auf die Gefässe lokalisiert, während die diffuse Infiltration nur im hinteren Teile stärker auftritt; Ganglienzellen kommen etwa in normaler Zahl vor. In den Hinterhörnern treten Gefässinfiltrate auf, ebenso in sämtlichen weissen Strängen.

Zwei Rückenmarksstücke wurden mit Osmiumsäure nach Busch's Methode präpariert, die Schnitte mittelst Eosin-Toluidinblau, resp. Eisenchlorid — Hämatoxylin — v. Gieson nachgefärbt.

Lumbalmark. Im Piainfiltrate sieht man nur spärliche Zellen mit Fettkörnchen im Protoplasma, besonders grössere, rundliche, protoplasmareichere mononucleäre Zellen (abgelöste Endothelzellen). Die Intima einzelner Gefässe, besonders der Venen, enthält auch Fettkörnchen. Sehr wenige fettdegenerierte Zellen sieht man in der vorderen Fissur.

In den Vorderhörnern treten zahlreiche feine, osmiumgefärbte Körnchen auf, die offenbar meistens an die Zellen gebunden sind, Leukocyten und andere, speziell vom Typus der Gliazellen; doch scheinen Fettkörnchen auch ausserhalb der Zellen im Grundgewebe vorzukommen, ohne dass sich dies sicher entscheiden liesse. Die Ausbreitung der Fettkörnchen entspricht eben den Teilen der Vorderhörner, wo das Gewebe am meisten rareficiert und ödematös erscheint. In den Hinterhörnern dagegen, wo die Leukocyteninfiltration zwar bedeutend, aber das Grundgewebe nicht in der Weise wie in den Vorderhörnern verändert ist, ist die fettige Degeneration entschieden weniger ausgesprochen. Die Gefässwandungen in den Vorderhörnern zeigen keine besonders fettige Degeneration. Auch sieht man in den perivasculären Infiltraten der weissen Substanz nur wenige Fettkörnchen in den Zellen.

5. Cervikalsegment. Die Verhältnisse in der Pia, Fissura ant. und in den Gefässinfiltraten der weissen Substanz stimmen mit denen des Lumbalmarkes überein. In den Vorderhörnern, wo die Entzündung weniger stark ist als im Lumbalmarke, findet man auch bedeutend weniger Fettdegeneration. Die Fettkörnchen kommen oft in den Gliazellen vor, weniger in den Leukocyten. Ganglienzellen mit eingewanderten Zellen zeigen keine fettige Degeneration.

Medulla obl. und Pons. Die Med. obl. und Pons wurden in 6 Stücke zerlegt, die sämtlich untersucht wurden.

1. Unteres Ende der Rautengrube. Die Pia ist der Sitz einer etwas ungleichmässig verteilten Lymphocyteninfiltration, die oft an den Gefässen, besonders an den Venen auftritt und diesen in ihrem Verlaufe nach aussen folgt; auch die Pia des anliegenden Kleinhirns ist infiltriert.

In der Medulla sind zahlreiche Gefässe infiltriert, nur die Pyramiden sind ganz frei. Besonders hervortretend ist die Gefässinfiltration in der Raphe, am meisten in der Tiefe, während sie gegen die vordere Oberfläche hin an Stärke abnimmt; weiter sieht man, besonders an der rechten Seite, Infiltration um Gefässe, besonders Venen, die hinter den Oliven eindringen und weiter nach hinten in der Richtung der Vaguskerne auftauchen. Ziemlich starke Gefässinfiltrate findet man auch unter dem Boden des IV. Ventrikels, sowohl im medianen Abschnitte wie mehr lateral dem linken Fasc. solitarius entlang. Auch die Oliven sind von relativ bedeutenden Gefässinfiltraten durchsetzt. Die Zellen dieser Infiltrate sind meist Lymphocyten, doch sind Leukocyten in denjenigen Teilen zahlreicher, wo auch das Gewebe diffus infiltriert ist. Dies ist der Fall in einem grossen Teile der linken Substantia reticularis; ein kleiner Herd findet sich auch in der weissen Substanz hinter der rechten Olive nahe der Oberfläche. Ein Paar kleinere diffuse Infiltrate liegen auch in der rechten Substantia reticularis und hinter beiden Hypoglossuskernen. Die dorsalen Nervenkerne sind nicht afficiert.

2. Etwas oberhalb des Calamus scriptorius (cfr. Fig. 16). Die Pia über der vorderen Fläche ist sehr spärlich infiltriert, nur reichlicher am Eingang der Centralgefässe; die Infiltration folgt ein wenig diesen nach innen und tritt hier auch in der Substanz der Raphe auf. In der Nervensubstanz findet man zahlreiche Gefässinfiltrate, die grössten an Gefässen, die hinter den Oliven fast von der Oberfläche nach innen und hinten verlaufen, weiter beiderseits an Gefässen unter dem Boden der Rautengrube; ein solches Gefäss ist in einem Schnitte in Längsschnitt getroffen in einer Länge von fast 3 mm. Kleinere Gefässinfiltrate treten auch in der Substantia retic., in den Corpora restiformia und in beiden Pyramiden nahe den Oliven auf. Eine ausgebreitete diffuse Infiltration nimmt beiderseits die Substantia reticularis ein; nach hinten nimmt sie ab; von den dorsalen Nervenkernen sind nur der rechte Hypoglossuskern und der linke dorsale Acusticuskern ein wenig infiltriert. Neben dem rechten Fasciculus solitar. liegt ein Infiltrat, das ein wenig in denselben eindringt. Sonst sieht man in den dorsalen Nervenkernen nur Gefässinfiltrate.

3. Oberhalb der Mitte des IV. Ventrikels. Anfang der Brücke. Die Pia ist über der Brücke herdweise infiltriert. Im ganzen vorderen Teile der Brücke sind nur ein Paar grössere Gefässe infiltriert, eins in der Medianlinie. In der Substantia reticularis

sieht man überall reichliche Gefässinfiltrate, die sowohl Arterien als Venen betreffen; sie erstrecken sich nach hinten bis zum Boden des IV. Ventrikels und lateralwärts bis zu den Corpora restiformia und hinter diesen. Die diffuse Infiltration ist ungleichmässig und herdförmig über die ganze Substantia reticularis ausgebreitet; am stärksten ist sie in den medialen Abschnitten, nimmt nach beiden Seiten ab und erstreckt sich hier bis zum hinteren medialen Teile der Corpora restiformia. Die Infiltration befällt nur spärlich beide Facialiskerne, teilweise auch die Abducenskerne, schont aber den Nucleus tract. spin. nervi trigemini. In den stärksten Infiltraten sind viele Ganglienzellen von Zellen durchsetzt, teils polymorphkernigen, teils lymphocyten-ähnlichen. Das Grundgewebe ist hier etwas unklar, feinkörnig.

4. Oberer Teil des IV. Ventrikels. An der vorderen Oberfläche ist die Pia leicht infiltriert; das Infiltrat folgt einer Arterie links von der Medianlinie nach innen. Sonst ist der ganze vordere Teil der Brücke frei; hinter dem Lemniscus medialis sieht man dagegen in der Substantia reticularis ausgebreitete Gefässinfiltrate und diffuse Infiltration, besonders im medialen und hinteren Abschnitt; die Gefässinfiltrate erstrecken sich beiderseits nach aussen hinter die Corpora restiformia, rechts bis in die Nähe des Nucleus dentatus. Der linke motorische Trigeminuskern zeigt in seinem medialen Teile eine spärliche diffuse Infiltration und vereinzelte Gefässinfiltrate.

5. Oberes Ende des IV. Ventrikels. Die Pia ist fast überall infiltriert, auch an der Oberfläche des anliegenden Kleinhirns und zum Teil in dessen Furchen; die Infiltration findet sich um einige grössere Mediangefässe im vorderen Teile der Brücke wieder; und man sieht in der Nähe hiervon ein kleines diffuses Herdchen in der Substanz. Sonst tritt die Entzündung erst hinter dem Lemniscus med. auf als zerstreute diffuse und perivasculäre Herde; auch in der Lingula cerebelli und im Vermis inf. findet man ausgesprochene Gefässinfiltrate, ebenso nach hinten in der weissen Substanz des Kleinhirns seitlich von und hinter dem Vermis.

6. Aquaeductus Sylvii. Die Pia ist infiltriert, meistens spärlich, einzelne Stellen reichlicher. Die Infiltration findet sich auch über den anliegenden Teilen des Kleinhirns und zum Teil in dessen Sulci wie auch reichlich an Gefässen in dem Vermis inf. des Kleinhirns. An den erwähnten Stellen sieht man zum Teil pigmentierte, längliche oder sternförmige Zellen, besonders in dem Vermis. In der Substanz findet man nur im hinteren Abschnitte perivasculäre und diffuse Entzündung; von den infiltrierten Gefässen heben sich besonders hervor eines in der Medianlinie und ein transversal verlaufendes Gefäss dicht hinter dem rechten Lemniscus med.; die diffusen Infiltrate sind zerstreut und treten besonders reichlich in beiden Trochleariskernen auf. Auch in der weissen Substanz des Vermis inf. sieht man ein diffuses Herdchen.

Pedunculi cerebri. Die Infiltration der Pia ist an der Vorderfläche zwischen beiden Pedunculi sehr bedeutend; sie nimmt nach beiden Seiten und nach hinten ab und findet sich an der Oberfläche des Kleinhirns und in dessen Furchen. Während an der linken Seite sowohl der Pedunculus als die Substantia nigra frei von Veränderungen sind, findet man bedeutende Gefässinfiltrate im rechten Pedunculus, aber besonders in der rechten Substantia nigra, mit ansehnlicher diffuser Infiltration verbunden. Auch weiter nach hinten sieht man etliche Gefässinfiltrate und zerstreute diffuse Herde, so in beiden Oculomotoriuskernen.

Gehirn. Das Gehirn wurde in 24 Schnitten untersucht, deren Länge bis 3—4 cm. und deren Breite bis $2-2^1/_2$ cm. betrug:

Basis	2,
Centralganglien	6,
Corona radiata	4,
Konvexität . .	8,
Kleinhirn . .	4.

Basis. Am Schnitt durch beide Tractus olfactorii ist die Pia spärlich infiltriert, sowohl an der Basis wie an der Medianfläche beider Hemisphären fast in der ganzen Tiefe des Schnittes.

Chiasma nn. opt. Die Pia ist ziemlich stark infiltriert über der Basis und über den Temporallappen sowie zwischen letzteren und der Basis Unter und seitlich vom Chiasma

sieht man in der grauen Substanz der Basis mehrere Gefässinfiltrate und diffuse Herdchen (cfr. Fig. 33), dagegen nicht in der Substanz der Temporallappen.

Centralganglien links.

Vorderer Teil. Im Caput Nuclei caudati sieht man an einem umgeschriebenen Orte mehrere kleine Gefässinfiltrate sowie ein kleines diffuses Leukocyteninfiltrat.

Mittlerer Teil. Keine Veränderungen.

Hinterer Teil. Ein Paar kleine Gefässe in der weissen Substanz unter dem Linsenkerne sind spärlich, aber deutlich infiltriert.

Centralganglien rechts.

Vorderer Teil. Sowohl in der weissen Substanz unter dem Corpus striätum als im letzteren findet man zahlreiche Gefässinfiltrate und besonders in deren Nähe kleine diffuse Infiltrate, deren Zellen teils von Lymphocyten und von Leukocyten, teils, wo die Infiltrate sehr dicht sind, nur von Leukocyten ausgemacht werden. Die Ganglienzellen haben in diesen Infiltraten an Zahl abgenommen und sind teilweise von Exsudatzellen durchsetzt.

Mittlerer Teil. In und nach äussen vom lateralen Teile des Nucleus lentiformis treten perivasculäre und diffuse Infiltrate auf. Der Thalamus opt. ist frei.

Hinterer Teil. Die Ganglien sind frei. In einem Sulcus der Insula ist die Pia stark infiltriert.

Die Corona radiata ist beiderseits frei.

Konvexität. An beiden Temporallappen ist die Pia am Eingange in die Fossa Sylvii sowie in dieser wie auch in einigen anderen Sulci infiltriert. An der medianen Fläche des rechten Frontallappens ist die Pia sowohl an der Oberfläche als in einigen Sulci infiltriert. Die übrigen Lappen sind frei.

Kleinhirn. Nur an der oberen Fläche der linken Kleinhirnhemisphäre findet man Infiltration in der Tiefe einer Furche und ein Paar Gefässinfiltrate in der Tiefe der weissen Substanz.

Periphere Nerven.

Schnitte vom rechten Plexus brachialis und von 4 Stücken des Nervus Vagus zeigen keine Infiltration. 4 Stücke vom Nervus vagus, mit Osmiumsäure behandelt, zeigen keine Degeneration.

Zusammenfassung der mikroskopischen Untersuchung.

Rückenmark. Die Pia ist im unteren Teile stark, im Dorsal- und Cervikalmarke nur leicht infiltriert, am meisten über der vorderen Fläche und immer in der vorderen Fissur. Bisweilen sind auch die intraspinalen Nervenstämme infiltriert. In der Rückenmarkssubstanz ist die Entzündung wenig ausgesprochen im Conus terminalis, stark im Lumbalmarke, nimmt im Dorsalmarke ab, um im Cervikalmarke eher etwas zuzunehmen. Die Entzündung ist besonders an den Vorderhörnern lokalisiert als eine meistens diffuse Infiltration, zum Teil mit bedeutender Degeneration und Infiltration der Ganglienzellen; die Intensität wechselt an beiden Seiten. Die Clarke'schen Säulen und die zentrale graue Substanz waren meistens frei. Auch die Hinterhörner und die weisse Substanz waren afficiert, meistens in der Form von Gefässinfiltraten.

Medulla oblongata und Pons. In allen Schnitten war die Pia infiltriert, ebenso in den anliegenden Teilen des Kleinhirns.

Die vorderen Abschnitte, die Pyramiden und die Brücke vor dem Lemniscus med., waren relativ verschont, aber in den hinteren Abschnitten trat eine herdförmige und oft starke Entzündung auf, besonders in den unteren Teilen. Am meisten infiltriert zeigten sich folgende Gefässe: die Central-

gefässe, die Vasa nuclearia, Aeste unter dem Boden der Rautengrube und zum Teil Gefässe an der hinteren Aussenseite der Corpora restiformia. Diffuse Infiltrate waren über grosse Teile der Substantia retic. zerstreut und hatten auch mehrere Nervenkerne afficiert; oft trat die diffuse Infiltration längs den Gehirnnervenstämmen hinter den Oliven auf. Auch in der weissen Substanz fanden sich diffuse Infiltrate, z. B. in den Corpora restiformia. Die Entzündung war im ganzen weniger intens als im Rückenmarke.

Gehirn. Die Piainfiltration setzt sich von der Brücke und den Pedunculi auf die Gehirnbasis fort und erstreckt sich von hier aus in die Fossae Sylvii und in die Spalte zwischen den Hemisphären hinein. Die Centralganglien und die unterliegende weisse Substanz zeigt mehrere Infiltrate. Das Kleinhirn ist wesentlich in der Nähe der Med. obl. und Pons sowie an der Oberfläche der linken Hemisphären afficiert.

Der rechte Plexus lumbalis und die Nervi vagi zeigten keine Veränderungen.

Fall VII.

Das Centralnervensystem von diesem Falle wurde uns vom Krankenhause in Stavanger, einer Stadt an der Westküste Norwegens, Mitte März 1906, zugeschickt. Die *Krankengeschichte*, die der Oberarzt Cappelen uns gütigst zur Verfügung stellte, enthielt folgende Erläuterungen:

Alf L., ein $2^1/_3$ Jahr alter Junge, erkrankte am 5ten März mit Magenschmerzen; das Kind war somnolent und schlaff, und fieberte war zwar zunächst noch ausser dem Bett. Am 7ten März Erbrechen, das Sensorium ein wenig unklar; die Mattigkeit zunehmend. — $^8/_3$: Stärkere Febrilia, das Kind konnte nicht auf seinen Füssen stehen, es fiel schlaff zusammen. Am 9ten März morgens waren beide Unterextremitäten schlaff, unbeweglich, kalt und cyanotisch gefärbt In der Nacht war das Kind sehr unruhig und schrie oft, hatte aber keine eigentlichen Krampfanfälle. Erbrechen einmal, Schmerzen im Unterleibe. Kein Husten oder Schnupfen, keine Beschwerden beim Athmen oder Schlucken. Urinretention seit mittags am 8ten. — $^9/_3$ abends: Das Sensorium klar, Puls 128, Respir. 36, die Temperatur 38,1 °. Kein Rubor oder entzündliches Oedem im Rachen, keine Intumescenz der Lymphdrüsen des Halses. Die Pupillen gleich gross, reagierend. Die Augenbewegungen sind koordiniert. Die oberen Extremitäten frei beweglich; die unteren vollständig paralytisch, kalt und blaugefärbt; keine Reaktion gegen Nadelstich nach oben bis in der Höhe der Umbilicalregion. Die Reflexe fehlen. Von der Harnblase wurden mit Katheter ca. 300 ccm. klarer Urin entleert. Keine Druckempfindlichkeit im Rücken oder längs den Processus spinosi. Abends stieg die Temperatur auf 38,7 und 39 °. Die Mattigkeit, die Auftreibung des Unterleibes, die Lähmungen der oberen Extremitäten und die Symptome der Respirationslähmung nahmen auch zu. Die Temperatur stieg am folgenden Morgen bis auf 41,2 und 41,7 °. Das Kind starb um 9 Uhr Vorm. ($^{10}/_3$) unter dem Bilde einer aufsteigenden Paralyse. Eine Infektionsquelle ist nicht bekannt.

Eine *Spinalpunktion* wurde post mortem von Dr. Cappelen vorgenommen; die Flüssigkeit wurde auf Agar, Bouillon und Gelatine ausgesät; nach 3 Tagen waren keine Kolonien von Bakterien gewachsen. Der Rest der blutgemischten Spinalflüssigkeit, ca. 20 ccm., wurde uns zugeschickt. In Objektgläschenpräparaten, mit »Löffler« gefärbt, wurden rote und einzelne weisse Blutkörperchen und endothelartige Zellen gefunden. In dem Protoplasma einzelner Zellen lagen Diplokokken-ähnliche Körnchen, die aber sehr gut Kernfragmente sein konnten. In Präparaten nach »Gram« gefärbt konnten wir keine Mikroben finden.

Die Obduktion wurde einige Tage nach dem Tode von dem Assistenzarzt *Frich* vorgenommen. Nur Gehirn und Rückenmark (keine peripheren Nerven) konnten entfernt werden.

Das Centralnervensystem wurde uns in Formol zugeschickt. Am Gehirn konnte man an den dünnen Häuten makroskopisch keine Abnormitäten bemerken.

Die Rückenmarkshäute waren stark hyperämisch. Das Rückenmark war ca. 18 cm. lang und zeigte eine intense Hyperämie in der grauen Substanz; die Grenzen zwischen der grauen und weissen Substanz waren verwaschen.

Mikroskopische Untersuchung.

Rückenmark: Zur Untersuchung gelangten Schnitte vom Sakral-, Lumbal-, Dorsal- (2 Segmente) und Cervikalmark (5ten und 3ten, 2ten und 1sten Cervikalsegmente).

In der Pia war eine ausgebreitete Zelleninfiltration (wesentlich Lymphocyten) vorhanden, am meisten im unteren Lumbal- und im Sakralmarke, im Dorsalmarke nur wenig ausgesprochen, im Cervikalmarke wieder etwas mehr (besonders an der Vorderfläche und fleckenweise an den Seitenpartien). In den obersten Cervikalsegmenten nimmt diese Lymphocyteninfiltration immer zu. Sie steht überall in direktem Zusammenhang mit der perivasculären, sehr starken Zelleninfiltration in der Fissura media. ant. und post. und in den Scheiden der Gefässe, die von den Seiten in das Rückenmark hineindringen. Dagegen konnte man keine entzündliche Infiltration in der Arachnoida oder innerhalb oder ausserhalb der Dura mater spinal. (im Fettgewebe) finden.

In der Substanz des Rückenmarkes sieht man eine diffuse, in allen Partien nachweisbare Entzündung. Am ausgesprochensten ist sie im Lumbalmark, danach im Cervikalmarke, am mindesten im Dorsalmarke. Die Entzündung hat das gewöhnliche Aussehen und die übliche Ausbreitung. In der weissen Substanz wesentlich eine perivasculäre Infiltration, auf die Gefässscheiden beschränkt, im Dorsal- und Cervikalmarke auch hier und da mehr diffus. Die Clarke'schen Säulen sind im Wesentlichen von entzündlichen Phänomenen frei; in der centralen grauen Substanz und in den hinteren Hörnern einige zerstreute Infiltrate. Wie gewöhnlich war die Entzündung am stärksten in den vorderen grauen Hörnern: Die Struktur teilweise (im Lumbal- und Cervikalmarke) verwaschen, die Infiltration (wesentlich von Leukocyten) diffus, nur wenige Ganglienzellen nachweisbar in den am meisten entzündeten Segmenten; Reste der Ganglienzellen von Leukocyten dicht umgeben und durchsetzt; im Cervikalmarke und teilweise im Dorsalmarke enthielten die Infiltrate einzelne rote Blutkörperchen, aber ein grösserer hämorrhagischer Herd war nicht vorhanden.

An einzelnen Stellen sah man so grosse und dichte Haufen polymorphkerniger Leukocyten, dass man den Eindruck eines beginnenden Abszesses bekam. Gleichzeitig war die Grundsubstanz ödematös.

Mikroben konnten nicht nachgewiesen werden.

In den obersten Cervikalsegmenten nahm die Entzündung in der grauen Substanz ab.

Medulla oblongata mit Pons wurde mit frontalen Schnitten in Scheiben zerlegt und Präparate von allen Höhen untersucht.

1) In der Pyramidenkreuzung. In der Pia mater sieht man eine diffuse Zelleninfiltration, besonders längs den Seiten und an der Vorderfläche. Sie setzt sich in die Fissura anter. fort, wo sie beträchtlich ist.

In der weissen Substanz nur wenige Zeichen einer Entzündung, — hie und da eine streifenförmige Lymphocyteninfiltration in den Gefässscheiden; in den Pyramiden und in der weissen Substanz ausserhalb Nuclei Goll und Burdach fehlt beinahe ein jedes sichere Symptom einer Entzündung (nur in nucleus arciform. ein Infiltrat).

In der grauen Substanz sieht man eine ganz bedeutende Entzündung, besonders in den centralen und vorderen Partien. In den Nuclei Goll und Burdach nur kleine zerstreute Foci; in der Nähe ihrer Basis sieht man einige grosse dilatierte Gefässe mit grösseren Entzündungsinfiltraten.

In den Seitenpartien der grauen Substanz sind die Veränderungen gross; am wenigsten in der Substant. reticul. und im Anfangsteil des Hinterhornes, mehr nach vorne in der Substant. reticul. mit den Ganglienzellengruppen, die den Beginn der vorderen grauen Hörner bilden; an den letzteren Stellen sieht man sowohl Gefässinfiltrate als eine diffuse Entzündung. Die Zelleninfiltration besteht wie gewöhnlich teilweise aus Lymphocyten, teilweise aus polymorphkernigen und polynucleären Leukocyten; wo letztere zahlreich und die Infiltration

diffus, sind viele Ganglienzellen degeneriert; sonst sind die Ganglienzellengruppen im Grossen und Ganzen deutlich und die Zellen scheinen intakt zu sein.

Die Entzündung ist besonders auf die Gefässverzweigungen der Centralarterie und die kleinen vorderen Seitenäste (von der vaso-corona), die zu den anderen grauen Hörnern verlaufen lokalisiert.

2) Med. oblong. durch die untere Spitze des vierten Ventrikels.

In der Pia eine ganz bedeutende Zelleninfiltration; beinahe in derselben Ausdehnung als in 1) beschrieben. Auch in der Substanz, besonders in der grauen, eine starke Entzündung. In den Pyramiden mit den Nuclei arciformes beinahe keine infiltrierten Gefässe. In den Oliven sind auch die Entzündungsphänomene wenig hervortretend, im wesentlichen sich auf einige hyperämische und infiltrierte Gefässe in dem medialen Teile ihrer weissen Substanz (rami olivarii art. centr.) beschränkend. Weit bedeutender ist die Entzündung hinten und aussen von den Oliven, wo man z. B. Infiltrate in dem Nucl. lateralis und in der Substant. gelatin. findet. Im Kerne des rechten Burdach'schen Stranges auch ein kleiner Herd. Am intensivsten tritt jedoch die Entzündung in den centralen und hinteren Teilen hervor, — den hier anwesenden Nervenkernen angehörende Infiltrate: in den Hypoglossuskernen (— zahlreiche Ganglienzellen sind intakt —), in dem Nucleus Ambiguus, doch hier nicht so gross oder zahlreich. Weniger hervortretend ist die Entzündung in dem dorsalen Vaguskerne, wo man ein wenig Zelleninfiltration um einige Gefässe am Boden des vierten Ventrikels begegnet. Endlich sieht man kleine Entzündungsinfiltrate in der herabsteigenden Trigeminuswurzel symmetrisch an beiden Seiten.

3) Medulla oblong. durch die Rautengrube beinahe in der Mitte zwischen Striæ acusticæ und der unteren Spitze (cfr. Fig. 17).

In der Pia mater Zelleninfiltration wie in den zwei ersten Schnitthöhen beschrieben; sie setzt sich in die Substanz fort, besonders längs der Vasa nuclearia, an Intensität immer zunehmend. In der Substanz ist die Entzündung bedeutend, bezl. Lokalisation und Intensität beinahe wie in voriger Schnitthöhe beschrieben. Die Pyramiden und Corpora restiformia sind frei, ebenso die graue Substanz der Oliven, während man in den centralen und medialen Partien erweiterte und infiltrierte Gefässe findet. Die Entzündung ist auch hier am deutlichsten am Boden des vierten Ventrikels und hier zu der Ausbreitung der Aeste der Vasa centr. und Nuclearia gehörend. Gefässscheiden und diffuse Infiltrate in den Kernen XII, X, IX und den dorsalen Acusticuskernen beiderseits, mit destruierten Ganglienzellen. In der Substantia reticularis Tegmenti zerstreute Infiltrate an den Seiten der Raphe; auch kleine Infiltrate unter dem Ependym des vierten Ventrikels.

4) Med. oblong. durch und unterhalb der Striæ acusticæ (cfr. Fig. 18).

Die piale Infiltration besteht hier nur in kleineren Infiltraten an der Vorderfläche und an den Seitenpartien. Die Entzündung sitzt wesentlich in der grauen Substanz in den hinteren Partien. Man findet Infiltrate in den Kernen des n. IX, VIII (speciell im dorsalen Acusticuskerne), und VII (starke Entzündung); dabei auch hie und da in der Substantia reticularis. Die Destruktion der Ganglienzellen ist nicht gross.

5), 6) und 7) Durch die obere Hälfte der Rautengrube und der Pons (cfr. Fig. 19 und 20).

Die piale Infiltration beinahe wie in 4) beschrieben; sie tritt am meisten hervor an der Vorderfläche in der Fissura mediana und nimmt wie gewöhnlich mit den grösseren Gefässen von der Fiss. median. und längs der Vasa Nuclearia zu. In der Substanz ist die Entzündung mehr intensiv als in den vorher beschriebenen Schnitthöhen. In der Pons mit den Pyramiden nur hie und da hyperämische und im geringen Grade infiltrierte Gefässe. Dagegen ist die Entzündung stark in der linken grauen Substanz mit den Umgebungen des vierten Ventrikels. In der Substant. reticularis Tegmenti zerstreute zahlreiche diffuse Infiltrate. Besonders in den sämmtlichen Quintus-Kernen tritt die Entzündung deutlich hervor sowohl in dem motorischen wie in dem sensiblen und nasalen Teile; die Entzündung ist besonders in den vorderen Partien sehr bedeutend, hämorrhagisch mit grösseren Blutaustritten ausserhalb der Gefässwände. Die Infiltrate enthalten zahlreiche polynucleäre Leukocyten. Die Degeneration der Ganglienzellen ist im Ganzen nicht sehr bedeutend. Am Boden

und an den Seiten des vierten Ventrikels sieht man zahlreiche kleine infiltrierte Gefässe, ebenso in den Crura cerebelli ad Corpora quadrigemina und im Locus coeruleus.

8) In und hinter der Corpora quadrigemina Posteriora und in der vorderen Partie der Pons.

Die piale Infiltration ist im Ganzen nicht sehr bedeutend; wie gewöhnlich nimmt die Infiltration nach innen zu, besonders in den grösseren Seitengefässen und den Gefässen, die von vorn nach hinten verlaufen bis zu der grauen Substanz um den Aqueductus Sylvii. In der Substantia reticularis und den Umgebungen des Aquaeductus Sylvii zahlreiche Gefässinfiltrate. In den Kernen des n. IV beiderseits ausgebreitete diffuse Infiltrate mit zahlreichen polynucleären Leukocyten und degenerierten Ganglienzellen, doch nicht in grosser Ausdehnung. Entzündungsherde findet man weiter in den Nuelei coerul., dem Kerne der nasalen Trigeminuswurzel und zerstreute Herde über die ganze Substantia reticularis. Auch sieht man in den Gefässen unterhalb des Ependyms des Aquaeductus Sylvii und in den Scheiden der kleineren Gefässe, die von hinten und oben nach innen drängen, Infiltrate.

In der Pons mit den Pyramiden, im Laqueus, und in den Corpora quadrigem. poster. nur sehr geringe Entzündungsphänomene.

9) Durch Peduneuli und Corpora quadrig. anter (cfr. Fig. 21).

An der ganzen Vorderfläche in der Medianfurche ist die Pia stark infiltriert mit Lymphocyten, ebenso an den Seitenpartien. Die Infiltration nimmt in der Substanz rasch zu, besonders in den Gefässen in der Raphe und in den grösseren Seitengefässen, die hinter den Pedunculi nach innen in der Richtung zum Aquaeductus Sylvii verlaufen. Es sind grosse diffuse Entzündungsinfiltrate (mit zahlreichen polynucleären Leukocyten) in den grossen Ganglienzellengruppen, die die Kerne der Nervi Oculomotorii repräsentieren (mit vielen degenerierten Ganglienzellen) vorhanden, ebenso in der nasalen Trigeminuswurzel. Auch im Tegmentum, Substantia nigra und Nucleus ruber sieht man zahlreiche zerstreute Infiltrate. In den Pedes pedunculi und in den Corpora quadrigemina posteriora nur eine starke Hyperämie.

Vom Cerebellum wurden mehrere Stücke untersucht, sowohl von der Oberfläche als von der inneren Substanz. In der Pia sieht man eine reiche Lymphocyteninfiltration und sowohl an der Oberfläche als in der Tiefe der Sulci, wo die Infiltration stark war. Die entzündliche Infiltration ist dichter an der Basis des Cerebellums und besonders in den medialen Partien, die an die Medulla oblongata grenzen und sie decken. An den letzt erwähnten Partien findet man auch perivasculäre Infiltrate oberflächlich in den Gyri (dagegen nicht in den inneren centralen Teilen); an einzelnen Stellen sind die Infiltrate grösser, mehr diffus und enthalten Leukocyten.

Von den Centralganglien wurden Schnittpräparate 1) von der linken Seite in ihren hinteren Partien angefertigt. Zahlreiche kleine, perivasculäre Infiltrate und intense Hyperämie an der Oberfläche (Medianfläche) des Thal. optic., aber keine diffuse entzündliche Infiltration. Keine nachweisbare Degeneration der Ganglienzellen. Keine Infiltrate in der Capsula interna oder dem Nucleus lentiformis.

2) In frontalen Schnittpräparaten von der linken Seite nach vorne eine intense Hyperämie und grosse zahlreiche Infiltrate in den inneren und unteren Partien des Thal. opticus (in der Nähe der medialen Oberfläche). Dagegen war die Caps. interna, der Nucleus lentiform. und caudat. und plexus choroid. von Entzündungsphänomenen frei.

3) Frontalschnitte durch die Mitte der Centralganglien an der rechten Seite. Kleine Entzündungsinfiltrate in den Wänden zahlreicher Gefässe in dem Thal. opticus, besonders an der Medianfläche. Capsula interna und der Nucleus lentiformis sind frei.

Ueberall ist es so, dass die Infiltrate mit den Gefässen von unten (der Basis) in die Substanz dringen.

Gehirn:

Rechte Hemisphäre: In Präparaten vom Temporallappen nichts pathologisches. Im Frontallappen (2 verschiedene Stücke) eine starke Hyperämie und eine spärliche Lymphocyteninfiltration um einzelne Gefässe in der Medullaris; — derselbe Befund im Occipitallappen (etwas unsicher). In dem Gyrus centr. ant. und posterior keine entzündlichen Phänomene. In der Pia an der Medianfläche hie und da eine Zelleninfiltration.

Linke Hemisphäre: In Präparaten von den Gyr. centr. ant. und poster. (zwei Stücke) und im Frontallappen eine sehr spärliche Lymphocyteninfiltration in einzelnen Venenwänden in der Medullaris. Im Temporal- und Occipitallappen keine sicheren entzündlichen Phänomene. In dem Centrum semiovale beiderseits keine entzündlichen Symptome.

In Präparaten durch Nerv. olfactor. dexter und sinist. mit Umgebungen sieht man geringe Veränderungen der Nerven, — nur ein wenig Lymphocyteninfiltration in den äusseren Teilen des Perinevriums, besonders auch in den Scheiden einiger Gefässe, aber keine Infiltrate im Peri- oder Endonevrium. In der Pia über den angrenzenden Gyri eine spärliche Lymphocyteninfiltration, aber in der Gehirnsubstanz nur eine intense Hyperämie.

In Präparaten von der Medianfläche der rechten Hemisphäre (oberhalb der Nerv. olfactor.) mit grösseren Aesten der Arter. cerebri anter. eine piale Lymphocyteninfiltration hie und da längs der Gefässe und an einzelnen Stellen auch in der Cortiealis. Die Infiltrate sind besonders gross in Venen in der Tiefe der Sulci.

In Querschnitten durch die linke Fossa Sylvii mit angrenzenden Teilen des Temporal- und Frontallappens in ihren vorderen, mittleren und hinteren Partien findet man in der Pia Mater an der Oberfläche, aber weit mehr ausgeprägt in den Sulci eine zunehmende Lymphocyteninfiltration, besonders in den Venen. An einigen Stellen war diese entzündliche Infiltration sehr bedeutend und setzte sich unmittelbar fort in eine ähnliche Infiltration in der Corticalis und Medullaris (nur kleine Infiltrate). In den Gefässwänden der Arter. fossæ Sylvii keine Entzündungsphänomene. In den Scheiden des Nerv. Optic. und Oculomotor. nur eine sehr spärliche Zelleninfiltration.

In Präparaten durch den Pedunculus sinist. eine ausgebreitete und sehr intense Lymphocyteninfiltration; diese Entzündung setzt sich ins Innere des Pedunculus fort; in Pes pedunculi nur kleine Veränderungen; in Substant. nigra und den anderen oben gelegenen Partien zahlreiche grosse Infiltrate in den Venen- und Capillarwänden.

Zusammenfassung des pathologisch-anatomischen Befundes.

Im Rückenmarke eine piale Zelleninfiltration und in der Substanz eine Entzündung vom gewöhnlichen Aussehen, am meisten ausgesprochen im Lumbalmarke, am wenigsten im Dorsalmarke. Auch in der Medulla oblong. und Pons eine diffuse piale Zelleninfiltration an den Vorder- und Seitenflächen, nach vorne an der Basis Cerebi mit ihren Nerven und Gefässen (um die Pons, Pedunculi, Cerebellum, besonders an seiner Unterfläche und in den medialen Partien) zunehmend und sich hinauf in die Fossae Sylvii mit ihren Sulci beiderseits und an der medialen Seite der Hemisphären sich erstreckend. In der ganzen Medull. oblong. findet man eine intense Entzündung, die sich um die Blutgefässe concentriert (besonders um die Gefässe in der Raphe, die Vasa Nuclearia und die Gefässe vor den Corpora restiformia). In den vorderen Partien (Pyramiden, Pons) ist die Entzündung nur wenig ausgesprochen, ebenso in den Nuclei Goll und Burdach. Beinahe die ganze graue Substanz entzündet, — mit Herden in allen Nervenkernen und zerstreute grössere Herden in der Substantia reticularis. Hämorrhagische Entzündungsfoci am Boden des vierten Ventrikels (wie auch im Cervikalteile des Rückenmarkes). Entzündungsfoci in den Gyri und Sulci, die der Fossæ Sylvii angehören, in dem Nucleus ruber, in der Substantia nigra, in den Crura Cerebri ad Corpora quadrigemina (aber sehr wenig in den Corpor. quadrig. poster. und anter. und im Laqueus). Die Degeneration der Ganglienzellen war hier im Ganzen nur wenig ausgesprochen. Im Cerebellum nur kleine entzündliche Foci. In den Centralganglien, besonders in Thalamus optic., beiderseits Foci, und zwar die meisten an der medialen Fläche. Im Cerebum kleine Veränderungen, besonders Infiltrate an der medialen Fläche der Hemisphären, im Parietal- und Frontal-

lappen und in den an die Fossæ Sylvii grenzenden Teilen des Temporallappens.

Nerven wurden nicht untersucht. Mikroben konnten nicht nachgewiesen werden.

Fall VIII.

Krankengeschichte. O. H., $3^{10}/_{12}$ Jahre.

Laut Mitteilungen, die uns von Dr. Heimbeck und von Prof. dr. med. Axel Johannessen gütigst zugestellt wurden, hatte sich der Patient etwa 2 bis 3 Wochen vorher mit Halsschmerzen und Fieber unwohl gefühlt; Diphtheriebazillen liessen sich nicht nachweisen. Den 26ten August erkrankte er wieder; er bekam am 27ten Aug. beim Versuche etwas flüssiges zu schlucken einen Erstickungsanfall; er vermochte weder zu schlucken noch den Speichel auszuspucken. Dr. H. fand etwas Fieber, Puls 130; Lähmung der Extremitäten war nicht vorhanden, Patellarreflexe erhalten, Respiration nicht beschwert. Beim Versuche, einen Theelöffel mit Medizin einzunehmen, gelangte die Flüssigkeit in die Larynx hinein, sodass er einen Erstickungsanfall bekam. Prof. J. konnte bei seinem Besuche am selben Tage Symptome konstatieren, die auf eine Bulbärlähmung hindeuteten, nämlich Gaumenlähmung sowie Erschwerung des Schlingens und der Sprache. Auffallend war eine reichliche dünn-schleimige Sekretion vom Rachen, welche allerdings später nachliess. Die Patellarreflexe fehlten. — Die Krankenpflegerin bemerkte späterhin eine leichte Lähmung der rechten unteren Extremität.

Unter zunehmender Schwäche trat der Tod am 28ten Aug. vormittags ein, ohne dass eine eigentliche Respirationslähmung beobachtet wurde.

Den beiden Ärzten drängte sich die Möglichkeit einer akuten Poliomyelitis mit bulbärer Lokalisation auf.

Die Sektion erfolgte auf Anlass des Herrn Prof. dr. Axel Johannessen durch dr. Scheel am 29ten August 1906, etwa 20 Stunden p. m.

Nach Desinfektion der Haut wurde Lumbalpunktion unter dem Dornfortsatz des 3ten Lendenwirbels vorgenommen und ca. 10 ccm. blutgemischte Spinalflüssigkeit entleert, welche man auf 5 Agar- und 2 Bouillonröhrchen verteilte. Sämtliche blieben steril, mit Ausnahme eines Agarröhrchens, auf welchem sich nach 5 Tagen grosse weissliche Kolonieen entwickelten, welche mikroskopisch sich als grosse Diplokokken erwiesen, (wahrscheinlich Verunreinigung aus der Luft?).

Gehirn. Dura normal. In den weichen Häuten an der Basis und im obersten Teile des Spinalkanals findet man einen vermehrten Gehalt an Flüssigkeit. Die Pia cerebri ist überall injiciert, nirgends findet man aufgeweichte Stellen an der Oberfläche. Nach Fixation des Gehirns in 10 % Formalin zeigte sich an dem gehärteten Präparate Gefässinjektion in der Med. obl. und noch mehr in der Pons, besonders in der Nähe des IV. Ventrikels und des Aquaeductus Sylvii. Sonst liess sich nichts abnormes im Gehirn nachweisen.

Rückenmark. Die Pia war im Dorsalmark nicht deutlich hyperämisch. Auf einem Schnitt im 1. Dorsalsegment ist die Rückenmarkssubstanz nicht deutlich hervorquellend, die graue Substanz kaum hyperämisch, die Zeichnung normal; in der weissen Substanz keine Gefässstreifen.

Herz normal, die Muskulatur ohne makroskopisch wahrnehmbare Fettdegeneration.

Lungen ziemlich hyperämisch, besonders in den hinteren Teilen, aber nicht ödematös.

Tonsillen geschwollen, die Schleimhaut blass, wie auch sonst im Rachen.

Milz von gewöhnlicher Grösse und fester Konsistenz, die Malpighischen Körperchen vergrössert.

Nieren normal, ebenso Nebennieren und Leber.

Ventrikel und Darm wurden nicht geöffnet.

Mesenterialdrüsen bis zur Grösse einer Bohne geschwollen, ohne Zeichen von Tuberkulose.

Mikroskopische Untersuchung.

Rückenmark.

Zur Untersuchung des Rückenmarks wurden Schnitte angelegt von:

Cauda equina, Conus terminalis, Sakralmark, 4. und 1. Lumbalsegment, 8. 4. und 1. Dorsalsegment, 7. und 3. Cervikalsegment.

In der Cauda equina und im Filum terminale findet sich nirgends eine Infiltration.

Die Dura, welche bei 3 Schnitten des Rückenmarks mitfolgte, ist nicht infiltriert, ebenso nicht das epidurale Fettgewebe (im 8. Dorsalsegment).

Die Pia ist in allen Schnitten von Lymphocyten infiltriert, aber in sehr ungleichmässigem Grade. Fast immer ist die Infiltration an der Vorderfläche vorhanden, zum Teil nur hier, wie am Conus term. und am 1. Lumbalsegment; in den übrigen Schnitten nimmt sie nach hinten ab und findet sich an der Rückenseite nur im Sakralmark, 4. Lumbal- und 7. Cervikalsegment. Am Conus term., 1. Lumbalsegm. und am ganzen Dorsalmark ist sie sehr schwach, am 8. Dorsalsegm. nur äusserst spärlich vorhanden, am 4. Lumbalsegm. hingegen und auch im Cervikalmark tritt sie mehr hervor. Die Nervenwurzeln am 7. Cervikalsegm sind nicht infiltriert.

In kontinuierlichem Zusammenhang mit der Piainfiltration findet man in fast allen Schnitten eine Infiltration in der vorderen Fissur, zum Teil von einer feinkörnigen Substanz umgeben; nur im 8. Dorsalsegm., wo die Pia äusserst spärlich infiltriert erscheint, ist die vordere Fissur frei.

Die Veränderungen in der Rückenmarkssubstanz sind im allgemeinen kongruent mit der Infiltration in der Pia. Die Entzündung fehlt im 8. Dorsalsegm., im 1. Lumbalsegm. finden wir nur Lymphocyteninfiltration in den Lymphscheiden der grössten Centralgefässe, im 4. Dorsalsegm. (cfr. Fig. 11) diese auch um einige Gefässe in den Vorderhörnern und in den weissen Strängen; im 1. Dorsalsegm. sind ähnliche Veränderungen links und einige perivasculäre Infiltrate im rechten Seitenstrang und im hinteren Teile der medianen Fissur.

Mehr ausgeprägt ist die Entzündung in den übrigen Abschnitten des Rückenmarks, welche nebst den erwähnten perivasculären Infiltraten und der Hyperämie auch diffuse, leukocytenreiche Infiltrate in den Vorderhörnern zeigen.

Im Conus term. sind die diffusen Infiltrate nur in den Spitzen der Vorderhörner vorhanden, im Sakralmark ist nur das Centrum des linken Vorderhorns infiltriert. Im 4. Lumbalsegm. ist das ganze linke Vorderhorn von einer diffusen Infiltration durchsetzt, welche auch auf die angrenzende weisse Substanz übergreift; im rechten Horne kann man nur eine unbedeutende Infiltration in den Scheiden der grössten Centralgefässe entdecken; im 7. Cervikalsegm. ist die diffuse Infiltration noch stärker, nimmt beide Vorderhörner ein und erreicht rechts auch die Basis des Hinterhornes. Etwa dasselbe Bild finden wir im 3. Cervikalsegm., nur dass hier der Process links mehr ausgesprochen ist und auch die Basis des Hinterhornes befällt.

Die Ganglienzellen haben nur in den stärksten Infiltraten (4. L., 7. C. links) vielleicht an Zahl etwas abgenommen, im Conus term. und im 7. Cervikalsegm. sind sie zum Teil verkleinert, ohne deutliche Tigroidkörnung; übrigens ist auch in den gesunden Teilen die Tigroidsubstanz nicht immer gut gefärbt.

In den diffus infiltrierten Teilen sind den Gefässscheideninfiltraten gewöhnlich Leukocyten zugemischt; hier finden wir auch immer in der weissen Substanz, zum Teil auch in den Hinterhörnern, zahlreichere und reichlichere Gefässinfiltrate, welchen in der Nähe der infiltrierten grauen Substanz öfters Leukocyten zugemischt sind. Die meisten Gefässe in der weissen Substanz sind allerdings frei.

Im 7. Cervikalsegm. ist die Grundsubstanz im rechten Vorderhorne mehr grob gezeichnet und undeutlicher als normal.

Der Centralkanal erwies sich in allen Schnitten offen; er enthält ein wenig körnige Substanz und zum Teil frei liegende Ependymzellen; nirgends finden sich Zeichen einer Entzündung in den Wänden oder in deren Umgebung.

Medulla oblongata und Pons.

Die ganze Med. obl. und Pons wurde in 12 Stücke zerlegt, welche sämtlich mikroskopisch untersucht wurden.

1) In der Höhe des Nucleus Goll und Burdach.

Die Pia ist überall in wechselnder Stärke infiltriert; die Infiltration ist in der vorderen

Fissur nur schwach, stärker tritt sie in den Scheiden der Centralgefässe auf und ist um die Gefässe der grauen und weissen Substanz sehr ausgebreitet. Diffuse Infiltrate sieht man in den beiden Vorderhörnern und in der Substantia reticularis, im ganzen jedoch nicht sehr ausgesprochen, am stärksten an der linken Seite. Die Umgebung des Centralkanals und die Region des Nucleus XI (oder XII) ist nicht infiltriert.

2) Unter dem hinteren Ende des IV. Ventrikels.

Die Pia ist stellenweise vorne und rechts leicht infiltriert; das Infiltrat setzt sich kontinuierlich im medianen Piafortsatze fort und ist um zahlreiche Gefässe der grauen und weissen Substanz vorhanden. Diffuse Infiltration sieht man in der Substantia reticularis an beiden Seiten neben dem Centralkanal nach aussen und nach vorne, sie berührt vielleicht den hinteren Teil des Nucleus XII.

3) Höhe des distalen Endes des Vaguskerns.

Die Pia ist vorne deutlich infiltriert, weniger an der linken Seite und rechts ausserhalb der Vasa nuclearia. In der Substanz ist die mediane Vene stark infiltriert, einige Gefässe in den Oliven nur spärlich; in den Gefässscheiden der Vasa nuclearia sieht man eine erhebliche Infiltration, welche beiderseits auf die Substantia reticularis übergreift. Weiter rückwärts in der Subst. retic. findet man nur spärliche Gefässinfiltrate, erst unter dem Boden des IV. Ventrikels in der Nähe der Kerne sind bedeutende Adventitialinfiltrate besonders an den grösseren Gefässen vorhanden, aber keine diffuse Entzündung.

In der Mitte und etwas nach rechts unter dem Boden des IV. Ventrikels ist das Gewebe heller gefärbt als sonst und färbt sich speciell mit Eosin weniger gut; die Struktur ist aufgelockert mit erweiterten Gliamaschen, die Kerne haben an Zahl abgenommen, und besonders nahe der Oberfläche sind die Zeichnungen verwaschen und man sieht stellenweise eine undeutlich feinkörnige Substanz im Gewebe eingelagert (Oedem). Dieses Aussehen hatte das Gewebe beiderseits bis an die Vaguskerne, deren Ganglienzellen diffus, blaurötlich (Eosin—Toluidinblau) hervortreten ohne Tigroidschollen oder Kerne. Dagegen erscheinen die Ganglienzellen normal in den Hypoglossuskernen, welche vor dem ödematösen Gewebe liegen.

Man sieht keine Infiltration im anstossenden Teile des Kleinhirns, in dessen Piaüberzug oder im Plexus choroideus.

4) Hintere Hälfte des IV. Ventrikels.

Die Pia ist unbedeutend infiltriert nach vorne hin sowie an beiden Seiten von den Oliven und rückwärts, am meisten links. Plexus choroidei nicht infiltriert. Eine mässige Infiltration besteht auch in der Pia des Kleinhirns an der linken Seite gegen den Recessus lateralis hin und in einigen Sulci derselben Seite.

In der Med. obl. sind Centralvene und die Gefässe der linken Olive nicht infiltriert, einige Gefässe der rechten Olive ganz unbedeutend. Die Vasa nuclearia sind beiderseits von einem dichten Wall von Rundzellen umgeben; ein diffuses Infiltrat folgt rechts diesen Gefässen nach hinten und medianwärts, erreicht den Vaguskern und setzt sich zwischen diesem und dem Fasciculus solitarius fort; die Ganglienzellen in dem infiltrierten Bereiche des Vaguskerns sind klein, mit spärlichem, diffusem Protoplasma. Der grösste Teil des rechten Vaguskerns ist jedoch intakt. Unter dem Boden des IV. Ventrikels sieht man zahlreiche Gefässinfiltrate und ein kleines diffuses Infiltrat zwischen dem linken Vaguskern und dem Fasc. solitarius. Die Substanz am Boden des IV. Ventrikels hinter dem Vaguskern ist etwas heller gefärbt als sonst, zeigt aber nicht so ausgesprochene Veränderungen wie im vorigen Schnitte.

5) Etwa in der Höhe der Mitte des IV. Ventrikels.

Die Pia ist spärlich infiltriert zu beiden Seiten. Die Centralgefässe sind frei, ebenso die grösseren Zweige der linken Vasa nuclearia; dagegen sind die grösseren Zweige der rechten Vasa nuclearia infiltriert; das Infiltrat folgt dabei einem Gefäss kontinuierlich bis an die infiltrierte Pia. Auch mehrere Gefässe der Subst. retic., speciell unter dem Boden des IV. Ventrikels, sind infiltriert. Diffuse Infiltrate finden sich beiderseits hinter den Oliven, rechts in grosser Ausdehnung den Verzweigungen der Vasa nuclearia folgend, links mehr medianwärts. Im ganzen vorderen Teile sieht man nur ein Paar Gefässinfiltrate in der linken Olive.

Das Kleinhirn und die Plexus choroidei sind frei.

6) Mitte des IV. Ventrikels.

Etwa dasselbe Bild wie in 5. Der rechte Nucleus ambiguus scheint infiltriert zu sein. Die Pia des Brachium pontis ad cerebellum ist infiltriert; einige Gefässinfiltrate setzen sich auch in das Brachium fort.

7) Pons. Vordere Hälfte des IV. Ventrikels.

Die Pia ist stark infiltriert in der Mitte zwischen beiden Hälften der Brücke und links zwischen der Pons und dem Brachium pontis. Die stärksten Gefässinfiltrate sind an die grössten Gefässe gebunden, d. h. an die Centralgefässe und an die Vasa nuclearia; übrigens sind Gefässinfiltrate über die ganze Subst. retic. verteilt bis am Boden des IV. Ventrikels; dagegen sieht man keine Entzündung in den Brachia pontis oder in den Pyramiden, nur an der linken Seite des Kleinhirns neben dem Nucleus dentatus findet man einige kleine Gefässinfiltrate. Der rechte Facialkern ist der Sitz einer diffusen Infiltration; die Ganglienzellen haben hier meistens deutliche Tigroidschollen, nur wenige zeigen undeutliche Zeichnungen mit halb aufgelöster Tigroidsubstanz, in eine Ganglienzelle sind Leukocyten eingewandert. Andere diffuse Infiltrate sieht man rechts in der Nähe der Vasa nuclearia und in der Mitte der Subst. retic., ebenso in beiden dorsalen Acusticuskernen, wo sie die Gefässe umgeben.

8) Höhe des vorderen Teiles des IV. Ventrikels.

In der Pia findet man nur äusserst spärliche Infiltrate an der rechten Seite der Brücke. Die Brücke vor dem Lemniscus med. ist frei, in und hinter dem Lemniscus med. sieht man zahlreiche kleine Gefässinfiltrate bis zum Boden des IV. Ventrikels, aber nicht lateralwärts oder hinter dem Ventrikel und auch nicht nach aussen gegen das Kleinhirn oder in den angrenzenden Teilen des Kleinhirns.

9) Vorderes Ende des IV. Ventrikels.

Etwa dasselbe Bild, nur mehr Piainfiltration.

10) Höhe des Aquaeductus Sylvii.

Dia Pia ist über der Brücke diffus infiltriert. Zahlreiche kleine Gefässinfiltrate und vereinzelte kleine diffuse Infiltrate finden sich in der Substantia retic. und im Trochleariskern, sonst an keiner Stelle der Brücke oder des Kleinhirns.

11) Höhe des Aquaeductus Sylvii weiter nach oben.

In der Substanz nur wenige kleine Gefässinfiltrate vor und an der Seite des Aquaeductus.

12) Höhe des Aquaeductus Sylvii — Corpora quadrigemina ant.

Die Pia ist vorne ein wenig infiltriert. Rings um den Aquaeduct sieht man zahlreiche Gefässinfiltrate, auch in den Oculomotoriuskernen, und vereinzelte diffuse Infiltrate; die Gefässinfiltrate überschreiten den Lemniscus med. ein wenig nach vorne.

Gehirn.

Zur Untersuchung kamen 32 grosse Schnitte:

Basis 5.
Centralganglien beiderseits 7.
Corpus callosum vorne und hinten 2.
Centrum semiovale beiderseits 4.
Konvexität (4 Lappen und Fossa Sylvii beiderseits) 10.
Kleinhirn (obere und untere Fläche beiderseits) 4.

Basis cerebri — Corpora mamillaria.

Die Pia zeigt über dem einen Temporallappen, wo dieser gegen die Basis anliegt, eine mässige und begrenzte Infiltration. Sonst ist die Pia frei. In der weissen Substanz etwa 1 cm. unter dem einen Corpus mamillare sieht man mittelstarkes Lymphocyteninfiltrat um einige grössere und kleinere Arterien und Venen und daneben ein Paar kleine diffuse Infiltrate. Sonst nichts abnormes.

Chiasma nerv. opt.

Die Pia ist hyperämisch und in grosser Ausdehnung etwas infiltriert. In der Substanz sieht man nur ein Gefässinfiltrat dicht unter der Oberfläche. Die Hypophyse zeigt Hyperämie, aber keine Infiltration.

Gegend der Nerv. opt.

Die Pia ist an der Oberfläche herdweise etwas infiltriert; ebenso zwischen den Hemisphären. Die Substanz hyperämisch.

Gegend des Tractus olfact.

2 Schnitte — keine Infiltration.

Centralganglien links.

In dem medialen Teile des Thalamus, in der Mitte und nach hinten, sieht man ein Paar Gefässinfiltrate nahe der Oberfläche.

Centralganglien rechts.

Keine Infiltration.

Im Corpus callosum, im Centrum semiovale, an der Konvexität und im Kleinhirn findet man keine Infiltrate.

Spinalganglien. Drittes und viertes dorsales Spinalganglion beiderseits und das fünfte rechte dorsale Ganglion zeigten keine Entzündung in der Substanz, in der Kapsel oder in den Nervenwurzeln.

Nerven.

Stücke von beiden Nn. vagi, N. phrenicus sin., Plexus cervicalis und lumbalis dext. zeigten keine Infiltration; die Untersuchung dieser Nerven mit Ausnahme des Plexus lumb. nach Marchi's Osmiumfärbung (Modificatiion nach Busch) zeigte nirgends eine Degeneration.

In einigen Mesenterialdrüsen erwies sich die Pulpa sehr zellenreich, so dass die Trabekel und teilweise auch die Follikel undeutlich hervortraten.

Zusammenfassung des pathologisch-anatomischen Befundes.

Rückenmark. Die Entzündung ist vom Conus term. ab vorhanden, nimmt am unteren Teile des Lumbalmarkes zu, nach oben wieder ab, so dass im 8ten Dorsalsegmente nur die Pia äusserst spärlich infiltriert, die Substanz aber frei ist; im Cervikalmarke ist die Infiltration wieder stärker, diffus.

Med. obl. Die Pia ist in allen Höhen infiltriert; Gefässscheideninfiltrate sieht man am häufigsten an den Vasa nuclearia, unter dem Boden des IV. Ventrikels und im unteren Teile der Med. obl. an den Centralgefässen, daneben auch zerstreute Gefässinfiltrate, besonders in der Subst. retic., oft in der Umgebung der Vasa nuclearia; sie berühren die Vaguskerne. Im unteren Teile der Med. obl. ist die Substanz unter dem Boden des IV. Ventrikels ödematös, einschliesslich eines Teils der Vaguskerne.

Pons. Die Pia ist fast in allen Schnitten infiltriert. In der Substanz bestehen Gefässscheideninfiltrate und diffuse herdförmige Infiltrate fast nur in der Subst. retic. hinter und zum Teil im Lemniscus med. Infiltrate finden sich im rechten Facialkerne, in beiden dorsalen Acusticuskernen, im Trochlearis- und Oculomotoriuskerne.

Gehirn. Die Pia ist infiltriert an der Basis des Grosshirns und in den der Med. obl. und der Pons anliegenden Teilen des Kleinhirns. Gewebeinfiltrate kommen nur vereinzelt in denselben Regionen vor. In den Centralganglien nur einige Gefässinfiltrate in dem einen Thalam. opt.

Mehrere Nerven und Spinalganglien erwiesen sich normal.

Klinisch traten die Bulbärsymptome entschieden in den Vordergrund.

Fall IX.

Die Krankengeschichte wurde uns von Herrn Distriktsarzt Pettersen, Drammen, freundlichst zugestellt; ihm sind wir auch für die Gelegenheit zur Sektion Dank schuldig.

Anders W., 11 Jahre. Sylling in Lier.

A. erkrankte am 12. Aug. 1906 mit Fieber, blieb aber auf und ging in die Schule. Eines Tages strengte er sich sehr an, um zur rechten Zeit nach Hause zu kommen und fühlte sich nachher sehr schlaff. Erst am 17. Aug. entdeckten die Eltern, dass er den linken Arm nicht heben konnte, dass er kraftlos wurde und an Atemnot litt. Er hatte keine Schmerzen, nur etwas Kopfweh. Am 19. Aug. starke Transpiration, Kältegefühl, die Haut cyanotisch, schlaffe Lähmung in dem linken Oberarm, den Schulter-, Hals- und Brustmuskeln (pect. maj.) linker Seite. Die linke Brusthälfte folgt den Respirationsbewegungen nicht, diese selbst erfolgten nur mühsam. Die folgende Nacht trat auch Lähmung in der rechten Seite ein; Tod am 20. Aug. morgens um 6 Uhr. Das Sensorium während der ganzen Zeit frei, Genickstarre, Trismus oder Krämpfe waren nicht vorhanden.

Sektion am 21. August 1906 (Dr. Scheel). (Nur Sektion des Gehirns und Rückenmarks gestattet).

Cranium und Dura normal. An der Hirnoberfläche sieht man überall eine starke Injektion der Pialgefässe. Die Hirnwindungen sind etwas abgeplattet und zeigen nirgends Erweichung. Das Gehirn wurde in toto in Formol fixiert.

Die Pia des Rückenmarkes ist injiciert. Auf Schnitten im Cervikal- und Dorsalmarke erscheint die Substanz erweicht und gequollen, die graue Substanz ist hyperämisch, die vordere Fissur zeigt sich als ein roter Streifen, ähnliche feine, rote Streifen gehen radiär in die weisse Substanz von der Peripherie aus hinein.

Die durch Lumbalpunktion (Dr. Geirsvold) gewonnene Spinalflüssigkeit wurde auf mehrere Agar- und Bouillonröhrchen verteilt, sämtliche blieben steril.

Mikroskopische Untersuchung.

Rückenmark.

Zur Untersuchung gelangten Schnitte von: Cauda equina, Conus terminalis, Sakralmark, 4. und 1. Lumbalsegment, 8. und 4. Dorsalsegment, 7. und 3. Cervikalsegment.

Die Cauda equina mit dem Filum terminale ist vor Entzündung frei.

Die Dura, welche in 5 Schnitten mitfolgte, ist nirgends infiltriert, auch nicht das epidurale Fettgewebe.

Die Pia ist in allen Schnitten und vorzugsweise nach vorne hin infiltriert; die Infiltration verliert sich nach beiden Seiten und fehlt meistens hinten ganz. Im unteren Teile des Rückenmarks ist die Infiltration stärker, im Dorsalteile spärlich vorhanden; sie nimmt im oberen Cervikalmarke wieder zu. Die Infiltration setzt sich überall in die vordere Fissur, in deren Grunde sie meist besonders hervortritt, fort.

Die Rückenmarkssubstanz zeigt in allen Höhen Hyperämie und eine exsudative Entzündung, sowohl perivasculär als diffus, aber in verschiedener Stärke. Während die adventitielle Infiltration der Centralgefässe an ihren Hauptstämmen fast ausschliesslich aus Lymphocyten besteht, zeigt sie an den Verzweigungen in der grauen Substanz eine immer grössere Anzahl von Leukocyten.

Im Conus terminalis findet man in der ganzen grauen Substanz ausgebreitete Gefässinfiltrate und in den Vorderhörnern eine diffuse Infiltration, die links nur in den Randteilen auftritt, am meisten lateral, rechts mehr diffus, doch mit Schonung des medialen Teiles. Auch im Sakralmarke ist das rechte Vorderhorn stärker betroffen als das linke; die Infiltration ist allerdings herdweise vorhanden und verdichtet sich oft um die Gefässe herum. Die Infiltration nimmt im Lumbalmarke an Stärke zu, ist hier ziemlich diffus und ist im 4. L. mehr ausgesprochen an der rechten Seite, wo sie einen grösseren Teil des Hinterhornes einnimmt, während sie links in der Basis des Hinterhorns aufhört. Im 1. L. geht sie beiderseits nach aussen von den Clarke'schen Säulen und tritt an der Spitze des linken Hinterhornes auf, während die Hinterhörner sonst nur von kleinen Gefässinfiltraten durchsetzt sind. Die Clarke'schen Säulen sind frei. Die Infiltration ist ferner im Dorsalmarke stark, diffus und kommt auch in den vorderen Abschnitten der Hinterhörner zum Vorschein. Im 8. D. ist die rechte Clarke'sche Säule infiltriert, die linke ist frei.

Im unteren Cervikalmarke ist die Infiltration noch stark; sie hört an der Basis der Hinterhörner auf; am 3. C. nimmt sie etwas ab und ist herdförmig, zum Teil um die Ge-

fässe angeordnet, stärker rechts als links; zwischen diesen Herden ist das Gewebe nur schwach infiltriert. — Stellenweise sieht man kleine perivasculäre Blutungen; dasselbe Bild im 4. L.

Die Grundsubstanz ist in den stärker infiltrierten Teilen der grauen Substanz, wie im 4. L., undeutlich, wie von einer feinkörnigen Masse durchzogen.

Die Ganglienzellen haben in den infiltrierten Teilen öfters an Zahl abgenommen und zeigen meistens Veränderungen; die verschiedenen Typen wurden in Serienschnitten vom 4. Lumbalsegmente näher studiert.

In Serienschnitten vom 4ten Lumbalsegmente sieht man in den Vorderhörnern zahlreiche rundliche oder etwas unregelmässige Bildungen, ein wenig grösser als eine grosse Ganglienzelle; sie bestehen aus Zellen, die vorwiegend als polynucleäre Leukocyten erscheinen, deren Kerne sehr fragmentiert sind, oft nur kleine Körnchen bilden und bisweilen nur als kleine undeutliche Reste vorhanden sind. Dazwischen liegen auch polymorphkernige Leukocyten und einkernige Zellen mit rundem oder eingekerbtem Kern und einem mässigen Protoplasma; alle diese Zellen bilden dichte Herde; die Zellen liegen meistens getrennt und frei ohne andere Zwischensubstanz als einen kleinen Rest einer undeutlich körnigen Substanz; in den Herden ist aber keine deutliche Spur von Ganglienzellenbestandteilen zu sehen. Diese Zellhäufchen sind wie gesagt rundlich oder etwas unregelmässig; oft geben sie einen Ausläufer ab, der aus ähnlichen Zellen besteht und in seiner Form an einen Achsencylinderfortsatz erinnert. Wenn man einige solche Bildungen in Serienschnitten verfolgt, hören sie bald aufwärts und abwärts auf und erscheinen als etwa sphärische Gebilde, deren Diameter 40—60 μ ausmacht; Capillargefässe passieren dicht vorüber oder liegen zum Teil im äusseren Rande, sonst sieht man aber keine Gefässe im Inneren dieser überall abgeschlossenen Leukocytenhäufchen; diese scheinen somit Ganglienzellen zu entsprechen, die von Exsudatzellen vollständig verzehrt und ersetzt sind; letztere bleiben liegen und nehmen einen etwas grösseren Raum als den einer Ganglienzelle ein. Dabei geraten Capillargefässe in ihren Bereich, während solche normal nur neben den Ganglienzellen liegen.

Von diesen Bildungen kann man alle Übergänge verfolgen zu weniger stark destruierten Ganglienzellen; man sieht z. B. zwischen den Exsudatzellen eine Zwischensubstanz und einen deutlichen Rest eines Nervenfortsatzes mit scharfen Konturen; solche Bildungen sind mehr 3-eckig; eine Spur vom Kerne ist nicht wahrzunehmen. Oder die Ganglienzellen sind nur von einer geringeren Anzahl Leukocyten durchsetzt; das Protoplasma bildet eine helle, schollige oder diffuse, mit Eosin-Toluidinblau violett oder rötlich gefärbte Masse ohne deutliche Structur; Leukocyten sind in der hellen Kernzone eingelagert, der Nucleolus ist gelöst oder bildet ein unregelmässiges dunkles Klümpchen. — Wenn die Ganglienzellen keine Leukocyten aufgenommen haben, ist ihre Tigroidsubstanz doch oft gelöst, das Protoplasma undeutlich feinkörnig oder diffus, und der Kern bildet eine dunkle Masse mit einem noch dunkler gefärbten Pünktchen, das dem Nucleolus entspricht.

Der Centralkanal ist meistens geschlossen; seine Wand und nächste Umgebung ist fast immer frei, nur im 8. D. liegt ein kleines hämorrhagisches Infiltrat in der unmittelbaren Nähe des Centralkanals, dessen Wand aber keine Veränderungen zeigt.

Die diffuse Infiltration greift bisweilen von der grauen Substanz auf die angrenzende weisse über, im Conus terminalis auf den linken Vorderstrang; hier in der Nähe der Fissur verdichtet sich die polymorphkernige Leukocyteninfiltration; auch rechts ist ausserhalb des Vorderhornes die weisse Substanz etwas infiltriert. Ein ähnliches Uebergreifen findet im Sakralmarke, im 4. L., wo die Grenze etwas verwaschen ist, und im 3. C. rechts, statt.

Sonst ist der Prozess in der weissen Substanz auf die Gefässe lokalisiert; die Gefässinfiltrate sind im unteren Teile des Rückenmarks ziemlich zahlreich, im Dorsal- und Cervikalmark spärlicher; sie bevorzugen die Vorder- und Seitenstränge und sind durchgehends mehr ausgesprochen in der Nähe der grauen Substanz, wo sie teils nur Lymphocyten führen, teils auch Leukocyten; mehrere Gefässinfiltrate öffnen sich in die infiltrierte graue Substanz, andere in ein Piainfiltrat. Die Hinterstränge sind nur wenig befallen, im Dorsal- und Cervikalmarke zum Teil frei.

Es muss auch erwähnt werden, dass im 4. L. der periphere mediale Rand der Hinterstränge diffus blutinfiltriert ist, wahrscheinlich als eine Folge der hypostatischen Blutsenkung.

Zwei Gefässe wurden im 4. L. in Serienschnitten verfolgt von der Oberfläche nach innen. Das eine senkt sich von der rechten Seite her in den Hinterstrang hinein und geht dabei erst ein bischen abwärts, dann aufwärts; die Infiltration der Pia setzt sich kontinuierlich als Gefässscheideninfiltrat fort; nach einem kurzen Verlaufe im Hinterstrang löst sich das Gefäss in seine Endzweige auf; das Infiltrat nimmt mit diesen ab und verliert sich auch schliesslich; irgend eine Kommunikation mit anderen Gefässen kann man nicht nachweisen.

Ein anderes Gefäss wird ebenfalls von der rechten Oberfläche her, wo das Piainfiltrat kontinuierlich ins Gefässscheideninfiltrat übergeht, verfolgt; das infiltrierte Gefäss läuft ein wenig aufwärts und löst sich im peripheren hinteren Teile des Vorderhorns in seine Verzweigungen auf, wobei sich das Infiltrat schliesslich verliert.

16 Spinalganglien wurden untersucht (1 Sakral-, 3 Lumbal-, 10 Dorsal-, 2 Cervikalganglien). Man konnte keine sichere Entzündung feststellen, obwohl die Substanz oft auffallend zellenreich war und bisweilen kleine Häufchen aufwies, die u. a. auch Leukocyten enthielten.

Nach Bakterien wurde in Stücken, die in Zenker's und in Helly's (Müller 9, Formalin 1) Flüssigkeit fixiert wurden, vergeblich gesucht.

Zur Untersuchung auf Leukocytengranula in den infiltrierten Vorderhörnern wurden zwei formolfixierte Stücke ohne Anwendung von Alkohol in Paraffin eingebettet; die Entwässerung geschah mittelst Aceton oder Anilin; auch die Schnitte kamen nicht mit Alkohol in Berührung; nach Färbung mit Giemsa's und Jenner's Lösung wie auch mit wässeriger Eosin-Toluidinblaulösung liessen sich Granula nicht nachweisen.

Von der Medulla oblongata und Pons wurden 8 Schnitte untersucht.

Die Pia ist unterhalb der Rautengrube in der vorderen Hälfte ziemlich stark infiltriert, besonders vor der Medianlinie; in der Höhe der Rautengrube und der Brücke nimmt diese Infiltration stets ab, doch ist immer die vordere Fläche befallen, auch an den Seitenflächen sieht man gelegentlich kleine herdförmige Infiltrate in der Pia.

1) Pyramidenkreuzung.

Die Infiltration setzt sich von der Pia ab spärlich in die vordere Fissur fort und ist reichlich um einige median gelegene Gefässe vor und hinter dem Centralkanale vorhanden.

In den Vorderhörnern tritt eine Infiltration auf, rechts herdförmig, links stärker und diffus und auf die Seitenstränge etwas übergreifend. Das linke Hinterhorn ist nur im vorderen Teile infiltriert, das rechte frei ebenso wie der Nucleus Goll und Burdach. Im linken Vorderhorn sind einige Ganglienzellen von Leukocyten stark durchsetzt, so dass von den Ganglienzellen selbst nicht viele erhalten sind; im rechten Vorderhorne ist ihre Tigroidsubstanz teils erhalten, teils undeutlich. In den Hintersträngen sieht man nur ein einzelnes, in den Seitensträngen und in der Pyramidenkreuzung mehrere Infiltrate.

2) Unter dem IV. Ventrikel.

Grössere Gefässinfiltrate sieht man besonders in der Medianlinie vor dem Centralkanale, weniger hinter und lateralwärts von diesem. In der Substantia reticularis findet man Gefässinfiltrate und mehrere diffuse Infiltrate an der rechten Seite im centralen Teile, an der linken im centralen und hinteren medialen Teile; ein kleines diffuses Infiltrat sieht man auch an der Spitze des rechten Vorderhornes. Gefässinfiltrate sind übrigens zerstreut, vornehmlich hinter den Oliven, auch in den lateralen und hinteren Teilen der weissen Substanz, aber sonst nicht in der grauen Substanz.

3) Hinterer Teil der Rautengrube.

Die Infiltration folgt der von der Pia aus eintretenden Centralarterie und ebenso einem Gefäss, das in der Richtung der linken Olive einstrahlt. Im vorderen Teile der Med. obl. existieren nur spärliche Gefässinfiltrate in und ausserhalb der Oliven und zwischen diesen; hinter den Oliven tritt die Entzündung stärker auf mit Gefässinfiltraten in der ganzen Substantia reticularis und unter dem Boden der Rautengrube, und mit diffusen Infiltraten, von denen die stärksten den Vasa nuclearia folgen und die dorsalen Acusticuskerne befallen; sonst sieht man nur vereinzelte Infiltrate; die Hypoglossuskerne sind frei, ebenso der rechte Vaguskern; am vorderen Teile des linken Vaguskernes sind einige Gefässinfiltrate und ein diffuses Infiltrat gelagert, die den Vaguskern tangieren. Das Kleinhirn ist frei.

4) Mitte der Rautengrube.

Der ventrale Abschnitt, mit dem Anfange der Pons, ist von Veränderungen frei. Dagegen zeigt sich in der Substantia retic. eine ausgebreitete, herdweise auftretende Infiltration um die Gefässe und diffus im Gewebe, besonders in der grauen Substanz; der rechte Abducenskern ist ganz stark befallen, in den Ganglienzellen treten hier tigrolytische Erscheinungen auf, während die Tigroidschollen sonst im Schnitte gut gefärbt sind. Ausserhalb des rechten Corpus restiforme, gegen den Recessus lateralis hin, sind die Gefässe ein wenig infiltriert. Das Kleinhirn ist mit seiner Pia frei.

5) Oberhalb der Mitte der Rautengrube.

Die Substantia reticularis ist der Sitz einer bedeutenden Entzündung; am stärksten infiltriert sind folgende Gefässe: eine mediane Vene, Zweige unter dem Boden der Rautengrube und ein Paar grössere Gefässstämme, die etwas medianwärts vom Corpus restiforme gegen den Boden der Rautengrube hin verlaufen. Sonst sind zahlreiche kleinere Gefässinfiltrate in der Substantia retic. zerstreut. Man sieht auch mehrere kleine diffuse Infiltrate, von denen die grössten die Trigeminuskerne einnehmen, besonders rechts; die Ganglienzellen scheinen hier an Zahl abgenommen zu haben, in zahlreichen sind die Tigroidschollen zerfallen und in anderen sind Leukocyten eingewandert. Die Infiltration setzt sich dem Nervus vestibularis entlang eine kurze Strecke fort. Vereinzelte kleine Gefässinfiltrate kommen auch im linken Corpus restiforme und in der Brücke ventralwärts vom Lemniscus med. zum Vorschein. Die Pia des Kleinhirns ist rechts ein wenig infiltriert.

6) Vorderes Ende der Rautengrube.

In der Substantia retic. sieht man eine mittelstarke Infiltration, sowohl diffus als um die Gefässe herum; ein grosses, stark infiltriertes Gefäss passiert rechts unter dem Boden der Rautengrube. Die Gefässinfiltrate setzen sich an der linken Seite nach hinten fort und folgen einem Gefäss nach aussen in das Brachium conjunctivum hinein. In der Brücke findet man ein kleines diffuses Infiltrat in der grauen Substanz nahe der vorderen Oberfläche. Auch die Pia des Kleinhirns ist links ein wenig infiltriert.

7) Vorderes Ende der Rautengrube.

Die Substantia retic. ist ziemlich stark betroffen; die grössten Infiltrate entdeckt man in den rechten Trigeminuskernen, wo zahlreiche Ganglienzellen mehr oder weniger von eingewanderten Leukocyten destruiert sind; weniger befallen ist der linke sensible Trigeminuskern. In der Substantia retic. sieht man in einzelnen infiltrierten Gefässscheiden kleine Blutungen und eine kleine Gewebeblutung neben einem kleinen Gefässe, wie übrigens auch im vorigen Schnitte. In der Lingula des Kleinhirns sind einige Gefässe der weissen Substanz infiltriert. Die Brücke vor dem Lemniscus med. ist nicht afficiert.

8) Höhe des Aquaeductus Sylvii.

In der Substantia retic. findet sich nur eine spärliche Infiltration, sowohl diffus als um die Gefässe; der rechte Trochleariskern ist ein wenig infiltriert, der linke dagegen frei. Die Entzündung überschreitet den Lemniscus med. ein wenig nach vorne, aber sonst ist die Brücke frei. Die Pia des Kleinhirns hinter der Brücke ist ein wenig infiltriert.

Pedunculi cerebri.

In der Pia sieht man spärliche infiltrierte Herde, reichlichere Infiltrate treten mehrfach in den anliegenden hinteren Teilen des Kleinhirns auf. Im medialen Teile der rechten Substantia nigra findet man ein Paar Gefässinfiltrate, im centralen und medialen Teile der linken Substantia nigra mehrere Gefässinfiltrate und ein bedeutendes diffuses Infiltrat. Der Nucleus ruber ist beiderseits infiltriert, ganz leicht ebenso die Oculomotoriuskerne. Sonst nur wenige Gefässinfiltrate.

Gehirn.

Vom Gross- und Kleinhirn wurden folgende Schnitte untersucht:

Basis 4.
Centralganglien 3 links, 3 rechts.
Corona radiata 2 links, 2 rechts.
Hemisphären 5 links, 5 rechts (von sämtlichen Lappen und von der Region der Fossa Sylvii).
Corpus callosum 2.
Kleinhirn 2 links, 2 rechts.

Basis.

Am Schnitt durch die Nervi optici sieht man eine spärliche Piainfiltration an der Medianfläche der Hemisphären, an der einen Seite der Basis und an der Oberfläche des einen N. opt. Ueber der Basis und dem Chiasma Nervi opt. sieht man eine mittelstarke Infiltration, eine ebensolche, aber spärlicher, um eine Arterie und Vene nahe der Oberfläche medial von dem Tractus opt.

Schnitte durch Tractus und Bulbus olfact. zeigen keine Veränderungen.

Centralganglien.

Im medialen unteren Teile des linken Thalamus opt. ist eine mittelgrosse Vene und ein Paar kleine Gefässe von einer ziemlich bedeutenden Rundzelleninfiltration umgeben.

Im rechten Caput Nuclei caudati sieht man in einem begrenzten Gebiete mehrere Gefässinfiltrate und kleine diffuse Infiltrate; diesen Entzündungsherd kann man bis zur Nähe der Gehirnoberfläche an der Basis verfolgen, wo auch die Pia der Sitz einer ziemlich starken Infiltration ist, diese Infiltration folgt von hier aus einer in die Gehirnsubstanz einstrahlenden Arterie.

Sonst findet man keine Entzündung in den Centralganglien, im Corpus callosum, in der Corona radiata oder an der Oberfläche des Gross- und Kleinhirns, nur ist die Pia infiltriert in der Tiefe der linken und in der rechten Fossa Sylvii und deren nächsten Umgebung.

Zusammenfassung des pathologisch-anatomischen Befundes.

Die Entzündung ist im Rückenmark sehr stark und zeigt überall die charakteristische Lokalisation. Ihre grösste Intensität hat die Entzündung im Lumbalmarke, aber auch im Dorsalmarke und im unteren Cervikalmarke ist die Infiltration der Vorderhörner meistens diffus; weniger stark ist sie im Conus terminalis sowie im Sakral- und oberen Cervikalmark. Weiter nach oben nimmt der Process an Stärke ab; die Entzündungen befallen in der Med. obl. und der Pons vornehmlich die Substantia reticularis und treten als herdförmige diffuse Infiltrationen und Gefässinfiltrate auf; von den Gefässen sind am meisten die Vasa nuclearia, die Centralgefässe und Zweige unter dem Boden des IV. Ventrikels betroffen. Mehrere Gehirnnervenkerne sind infiltriert. Am Grosshirn tritt die Entzündung nur spärlich auf und ist an der Basis, an den Fossae Sylvii und an den Centralganglien lokalisiert; ebenso ist die Pia des Kleinhirns, besonders wo sie der Brücke anliegt, nur wenig infiltriert.

In 16 Spinalganglien fand man keine sicheren Veränderungen.

Nach Bakterien wurde vergebens gesucht.

Fall X.

Die *Krankengeschichte* ist uns vom Herrn Oberarzt Aaser gefälligst überlassen, und konst. Prosektor Dr. Berner hatte die Güte, uns den Fall zur Obduktion und Untersuchung zukommen zu lassen.

R. K., 18 Jahr, Handelsgymnasiast. Aufgenommen am $^{7}/_{9}$ 06, 6 Uhr Nachm. Gestorben $^{7}/_{9}$ 06 11,55 Uhr Abends. Patient hatte sich 2 Monate auf Näsodden (in der Nähe von Kristiania) aufgehalten, als er am $^{1}/_{9}$ nach Kristiania kam. Wohnung Pilestrædet 49B. Infektionsquelle unbekannt. In der Schule hat er oft an Kopfweh gelitten, zum Teil mit Erbrechen, angeblich durch geistige Ueberanstrengung hervorgerufen; einmal hatte ein solcher Anfall Aehnlichkeit mit Meningitis.

Am $^{30}/_{8}$ traten Dedolationen und Kopfschmerzen auf; P. hatte vorher im Gras gelegen. Nachher fühlte er sich nicht ganz wohl.

Am $^{1}/_{9}$ begann er sein Studium auf dem Handelsgymnasium. $^{3}/_{9}$ Diarrhoe, 5 Ausleerungen mit Leibschmerzen.

Am $^4/_9$ fühlte er sich schlecht, hatte Kopfweh, ging aber, wie auch noch am $^5/_9$ in die Schule. Nachmittags hatte er Hitzegefühl, die ganze Nacht Schmerzen im Kreuze und in den Beinen. $^6/_9$ wieder Hitzegefühl, starker Schweissausbruch, keinen Appetit, aber grossen Durst. Pat. hatte starkes Kopfweh, so dass Bewegungen des Kopfes schmerzten; Pat. schien Nackenstarre zu haben; dabei bestand Uebelkeit. Er hatte auch heftige Kreuzschmerzen, die ruckweise erfolgten, und Schmerzen in den Beinen bis zu den Fusssohlen; diese steigerten sich bei Bewegung, so dass er vor Schmerz laut schrie, wenn er sich umdrehen sollte.

Die Harnentleerung in Ordnung bis $^5/_9$ Abend. In der letzten Nacht fühlte er Harndrang, konnte die Blase aber nicht entleeren, ebenso wenig am $^6/_9$. $^7/_9$. Heute Morgen bemerkte er, dass er die Beine nicht bewegen konnte, besonders das rechte nicht, während das Gefühl in Ordnung war. Er hat auch diesen Vormittag Schwierigkeit, den rechten Arm zu brauchen, die rechte Hand konnte er nicht zum Munde führen. Von heute Morgen ab hat er auch Atemnot gehabt. Während der Respiration trat Nasenflügelatmen auf, die Augen waren aufgerissen; P. musste ziemlich viel mit dem Oberkörper arbeiten, um atmen zu können.

Die Sprache war heute kupiert, er konnte nur wenige Worte nach einander aussprechen. Als die Mutter ihm Citronenwasser gab, konnte er es nur theelöffelweise zu sich nehmen und verschluckte sich dabei oft.

Patient hat keine Halsschmerzen während der Krankheit gehabt. Keine Stuhlentleerung seit dem $^3/_9$. Die Mutter fand, dass die Sprache sowohl als das sonstige Befinden und die Respiration sich im Laufe des Tages verschlechtert hatten. Nur das Fieber erscheint ihr heute weniger hoch als gestern. Besonders hat das Schwitzen, das gestern so stark war, dass sein Hemd von Wasser triefte, heute abgenommen.

S t. p r. um $8^1/_2$ Nachm. am $^7/_9$. Der Pat. respiriert schwer. Die Sprache ist kupiert, er kann nur 2 Worte nach einander aussprechen. Die rechte Brusthälfte steht während der Respiration still, die linke wird mit Schwierigkeit unter Hebung der linken Schulter bewegt; nach und nach nimmt die Intensität der Atmung ab.

Das Nasenflügelatmen dauert fort, und die Augenlider heben sich etwas bei jeder Respirationsbewegung, ebenso der Kopf. Die Nägel sind blau. Resp. 32. Puls 100, ziemlich gross und gespannt. Ab und zu fällt ein unregelmässiger, schneller Schlag nach mehreren regelmässigen. Das Herz: der erste Ton über dem Apex ist unrein, protrahiert.

Der Pat. kann die Beine nur ganz schwach im Kniegelenk bewegen. Der rechte Arm kann am Schultergelenk mit gebeugtem Ellenbogen so weit bewegt werden, dass die Finger gerade das Kinn berühren. Die Beweglichkeit des linken Armes ist gut.

Mit Rücksicht auf das schlechte Befinden des Patienten wurde eine nähere Untersuchung, speciell der Unterextremitäten, unterlassen. Der Pat. starb ruhig 10,55 Uhr Nachm. $^7/_9$—06.

Sektion am 8. Sept. 1906, 19 Stunden nach dem Tode.

Lumbalpunktion wurde in mehreren Höhen versucht, gab aber kein Resultat. Auch vor dem Tode hatte man durch Lumbalpunktion keine Spinalflüssigkeit gewinnen können.

G e h i r n. Subarachnoidealflüssigkeit nur spärlich vorhanden, die Gyri sind etwas verbreitert. Ueber der ganzen Gehirnoberfläche sieht man eine lebhafte Injektion der Piagefässe, die auch über den Windungen als arborescente Zeichnungen hervortreten. Die Untersuchung der Oberfläche ergiebt keine Erweichungen, keine purulente Infiltration und keine Tuberkel.

Die Seitenventrikel wurden geöffnet und enthielten nur eine spärliche Flüssigkeit, die Plexus choroidei waren nicht ödematös.

Das Gehirn wurde in 10 Prozent Formalin fixiert.

R ü c k e n m a r k.

Die Dura zeigt im Lumbal- und Sakralteile einige flächenförmige Blutungen. Die Pia ist, besonders im Lumbalteile, etwas injiciert. Auf Schnitten durch das Rückenmark im Cervikal-, Dorsal- und Lumbalmark zeigt sich die Substanz entschieden aufgeweicht, hervorquellend; die Substanz erweist sich im oberen Cervikalmarke am besten erhalten, die Hörner sind hier nur mässig injiciert, während sie in anderen Höhen mehr injiciert und gegen die weisse Substanz undeutlich abgegrenzt sind.

Das Rückenmark wurde in 10 Prozent Formalin fixiert.

Herz normal.

Die Lungen sind blutreich, aber nicht ödematös, ohne Infiltrate oder Zeichen von Tuberkulose. Die Bronchialdrüsen nicht geschwollen.

Die Tonsillen sind etwas geschwollen, die Schleimhaut des Gaumens und des Rachens nicht deutlich injiciert.

Die Milz ist ein wenig gross, wiegt 195 gr., von fester Konsistenz, die Pulpa ist hyperämisch und zeigt deutliche Zeichnungen der Trabekel und Follikel, welche letzteren nicht geschwollen sind.

Die Nieren sind auch etwas hyperämisch.

Nebennieren, Leber und Pankreas bieten nichts Abnormes dar.

Im Magen und Dünndarm ein dünnflüssiger Inhalt, im Dickdarm breiige Excremente.

Im unteren Teile des Ileums und im Dickdarme sind die Solitärfollikel und die Peyer'schen Plaques deutlich, aber nicht stark geschwollen; letztere sind auch in grosser Ausdehnung hyperämisch wie teilweise auch die benachbarte Schleimhaut.

Im übrigen sind einzelne Dünndarmsschlingen blutreicher, aber zeigen keine Schwellung des lymphatischen Apparates. (Hypostase).

Die Mesenterialdrüsen und die retoperitonealen Drüsen sind nicht deutlich geschwollen.

Mikroskopische Untersuchung.

Folgende Schnitte wurden untersucht: Cauda equina, Conus terminalis, Sakralmark, 4. und 2. Lumbalsegment, 12., 9. und 4. Dorsalsegment, 6. und 3. Cervikalsegment.

Die Cauda equina ist vor Entzündung frei.

Conus terminalis. Die Pia ist überall stark infiltriert, besonders in der Umgebung der vorderen Fissur; von hier aus setzt sich die Infiltration mächtig in die vordere Fissur fort; auch die Scheiden einzelner extramedullärer Nervenstämme sind ein wenig infiltriert. Beide Vorderhörner sind von Gefässinfiltraten und einer polymorphkernigen Leukocyteninfiltration durchsetzt, die an der rechten Seite besonders dicht ist, wo auch das Grundgewebe teilweise rareficiert und gelockert ist. Die Umgebungen des Centralkanals und ein Teil des rechten Vorderhornes im medialen Abschnitt sind ganz oder fast frei. Die Entzündung setzt sich in das rechte Hinterhorn fort, während sie im linken Hinterhorne fast fehlt. Von Ganglienzellen sieht man im rechten Vorderhorne nur kleine undeutliche Reste, im linken Vorderhorn mehrere, aber ohne Tigroidschollen; in den Hinterhörnern sind die Ganglienzellen besser erhalten, besonders links, und zeigen deutliche Tigroidschollen. Die diffuse Leukocyteninfiltration greift öfters auf die weisse Substanz über und scheint hier von einer Vermehrung lymphocytenähnlicher Zellen begleitet zu sein. Uebrigens sind in der weissen Substanz nur unbedeutende Gefässinfiltrate zerstreut.

Sakralmark. Die Pia ist überall stark von Rundzellen durchsetzt, besonders intensiv vor der vorderen Fissur. Die Entzündung erreicht im Rückenmark einen bedeutenden Grad; die stärksten Veränderungen findet man rechts, wo das ganze Vorderhorn und ein Teil des Hinterhornes von einer fast gleichförmigen Infiltration eingenommen ist, die sich stellenweise mehr konzentriert. Es kommen nur wenige Ganglienzellen mit hellem, diffus gefärbtem Protoplasma vor, nach hinten finden sich nur Leukocytenhäufchen als mehr oder weniger undeutliche Reste von Ganglienzellen.

An der linken Seite ist die Infiltration etwas weniger stark, mehr fleckenweise auftretend, erstreckt sich auch hier ins Hinterhorn hinein; viele Ganglienzellen sind erhalten, die meisten mit einigermassen deutlicher Tigroidsubstanz, in den dichteren Infiltraten ist ihr Protoplasma jedoch homogen; nach hinten sieht man einige deutliche, vollständig von Leukocyten durchsetzte Ganglienzellen, teils 3-eckig, teils rundlich, mit 1 oder 2 Fortsätzen ebenfalls von Leukocyten durchsetzt und zum Teil mit sicherem Kernrest. Die nächste Umgebung des Centralkanals ist frei, weist aber doch ein Paar kleine Blutungen auf.

Die Infiltration greift vom rechten Vorderhorn ein wenig auf die weisse Substanz über, so dass die Grenze hier verwaschen erscheint.

In der weissen Substanz findet man in allen Strängen einige Gefässinfiltrate.

Einige kleine Blutungen sieht man im rechten Vorderhorn und auch im rechten Vorderstrange in dem nicht infiltrierten Gewebe. —

L. IV (cfr. Fig. 12). Die Pia ist sehr stark infiltriert, wie bei einer ausgesprochenen Meningitis; die Lymphocyten überwiegen, aber daneben sieht man auch grössere Zellen mit reichlicherem Protoplasma und mit rundlichem oder etwas eingekerbtem Kern; endothelähnliche Zellen fehlen auch nicht. — Dem Exsudat sind überall rote Blutkörperchen beigemischt, und viele Exsudatzellen enthalten feine bräunliche Pigmentkörnchen. Die Infiltration der Pia ist vorne am meisten ausgesprochen, aber auch hinten sehr stark.

Ferner sind in den vorderen Nervenwurzeln beiderseits die Scheiden zwischen den Nervenfaserbündeln spärlich infiltriert.

Sehr stark ist die Infiltration in der vorderen Fissur und in den Scheiden der Hauptstämme der Centralgefässe, sie ist überall hämorrhagisch.

Die Infiltration ist in beiden Vorderhörnern diffus, etwas ungleichmässig verteilt, ziemlich stark und erstreckt sich in beide Hinterhörner hinein. Vom linken Vorderhorn greift sie auch ein wenig auf die weisse Substanz über und verwischt dabei die Grenze zwischen beiden.

Auch medial von der Spitze des rechten Hinterhorns ist die weisse Substanz diffus infiltriert. Ganglienzellen sind in grosser Anzahl erhalten; einige zeigen einigermassen deutliche Tigroidschollen, welche oft verkleinert scheinen und nicht so gut wie normal tingiert sind; in den meisten ist jedoch das Protoplasma homogen; einige sind an der rechten Seite ganz von Leukocyten durchsetzt. Die Grundsubstanz ist in den am stärksten infiltrierten Teilen undeutlich, feinkörnig.

In der Nähe der Gefässe sieht man mehrere kleine Blutungen.

Zahlreiche Gefässe der weissen Substanz sind mehr oder weniger infiltriert, besonders stark eine grössere Vene im hinteren medianen Septum. In der peripheren Gliaschicht nach aussen vom linken Vorderstrange liegen einige Riesenzellen mit 2 bis 4 Kernen.

L. II. Die Piainfiltration ist auch hier überall sehr stark, aber nicht so intensiv wie im vorhergehenden Schnitte, und auch nicht hämorrhagisch. Die Entzündung in der Fissur und in den Vorderhörnern verhält sich etwa wie im vorhergehenden Schnitte, erreicht aber nur links die weisse Substanz; im linken Hinterhorn ist die Infiltration diffus, im rechten an die Gefässe gebunden. — Nur wenige Ganglienzellen sind erhalten und zeigen homogenes Protoplasma; zahlreiche Ganglienzellen sind ganz von Leukocyten durchsetzt; an der rechten Seite liegt eine Ganglienzelle (cfr. Fig. 13), in deren Randschicht eine grosse Anzahl Leukocyten eingelagert sind, von denen einzelne deutlich ödematös sind, mit geschwollenem Protoplasma und einem halbmondförmigen peripher gelagerten Kern; der centrale Teil der Ganglienzelle ist erhalten und ebenso ein ziemlich langer Nervenfortsatz, der von Leukocyten und einigen mononucleären Zellen durchsetzt ist.

In der weissen Substanz sieht man ziemlich zahlreiche Gefässinfiltrate.

Dorsalmark. In den 3 untersuchten Höhen ist die Pia infiltriert, am stärksten vorne, spärlich und fleckenweise nach hinten. Die Infiltration der vorderen Fissur ist im XII. D. stark, in den höheren Segmenten weniger ausgesprochen. Im Rückenmark sind die vorderen Hörner in allen Höhen von einer mehr oder weniger diffusen Infiltration durchsetzt, die sich in die Hinterhörner hinein erstreckt und im IV. D. links auf die anliegende weisse Substanz übergreift. Die Clarke'sche Säule ist im IX. D. links, im IV. D. rechts infiltriert.

Von Ganglienzellen sieht man nur wenig, viele sind von Leukocyten durchsetzt, Tigroidschollen kommen nur selten zum Vorschein.

Blutungen kommen bisweilen in der grauen wie auch in der weissen Substanz vor.

In der weissen Substanz sind Gefässinfiltrate im XII. D. etwas zahlreicher, weniger zahlreich in den höheren Segmenten; zwei gehen über in ein Piainfiltrat.

Die grössten Gefässinfiltrate befinden sich oft ausserhalb der Vorderhörner und enthalten in der Nähe der infiltrierten grauen Substanz eine Anzahl Leukocyten, weiter nach aussen nur Lymphocyten.

Cervikalmark. Die Pia ist vorne stark infiltriert, weniger in den seitlichen Abschnitten und hinten fast frei, indem hier nur kleine Herde ausserhalb der Hinterhörner auftreten.

Die Infiltration ist nur schwach in der vorderen Fissur und ist an den Centralgefässen wie sonst vorhanden.

Die vorderen Hörner sind diffus und stark infiltriert, doch ist im III. C. der Prozess im linken Vorderhorne weniger ausgesprochen; die Ganglienzellen sind hier meistens erhalten, zum Teil mit deutlich tingierten Tigroidschollen, während die Ganglienzellen sonst an Zahl abgenommen haben und öfters infiltriert sind.

In den Hinterhörnern ist der Prozess vorzugsweise an den Gefässen lokalisiert; ein infiltriertes Gefäss öffnet sich direkt in die infiltrierte Pia; nach aussen vom rechten Hinterhorne im 3. Cervikalsegm. ist auch die weisse Substanz fleckenweise infiltriert, sonst finden sich in der weissen Substanz nur wenige Gefässinfiltrate, und zwar in den Vorder- und Seitensträngen.

Von der Med. obl. und Pons wurden 10 Schnitte in verschiedenen Höhen untersucht.

1) Pyramidenkreuzung.

Die Pia ist fast überall herdförmig oder diffus infiltriert, nicht besonders stark, am wenigsten nach hinten. Die vordere Fissur ist nur wenig infiltriert. Die Vorderhörner sind von Gefässinfiltraten und von einer geringfügigen diffusen Infiltration durchsetzt; Ganglienzellen sind in normaler Anzahl vorhanden, ihre Tigroidsubstanz ist meistens zerfallen. In der centralen grauen Substanz und in den Hinterhörnern findet man nur zerstreute Gefässinfiltrate. In der Pyramidenkreuzung treten Gefässinfiltrate und ein Paar diffuse, aus polymorphkernigen Leukocyten und Lymphocyten bestehende Infiltrate auf; ähnliche finden sich in der weissen Substanz nach aussen vom rechten Vorderhorne, wie übrigens auch eine unerhebliche, gleichförmig verteilte Infiltration von ähnlichen Zellen die Grenze zwischen den Vorderhörnern und der anliegenden weissen Substanz etwas undeutlich macht. Sonst ist die weisse Substanz von etlichen Gefässinfiltraten durchsetzt.

2) Oberhalb der Pyramidenkreuzung.

Die Pia ist fast überall unerheblich infiltriert, stellenweise ganz frei, besonders rechts. Die vordere Fissur ist im vorderen Anteile frei, nur im Grunde infiltriert.

Die grössten Gefässinfiltrate der Rückenmarkssubstanz sind central gelagert, vor und besonders hinter dem Centralkanale. Die diffuse Infiltration ist ziemlich ausgebreitet in der centralen grauen Substanz, wo die Accessoriuskerne befallen sind, in den Fibrae arcuatae und in der Substantia retic. Die Infiltration erstreckt sich in die Vorderhörner hinein, erreicht aber nicht deren vordersten Teil. Die Hinterhörner, die Goll'schen und Burdach'schen Kerne sind frei oder zeigen höchstens Gefässinfiltrate, die auch in den vordersten Teilen der Vorderhörner und in den Seitensträngen auftreten, aber in den Pyramiden fast ganz fehlen. Das hintere mediane Septum ist nur unerheblich infiltriert.

An den anliegenden Teilen des Kleinhirns ist die Pia meistens leicht infiltriert an der Oberfläche und zum Teil auch in den Sulci.

3) Unterhalb des IV. Ventrikels.

In der Pia sieht man überall eine herdförmige oder diffuse Infiltration, die hinten ihr Maximum erreicht und auch nach aussen von den Vasa nuclearia ganz bedeutend ist.

Die grössten Gefässinfiltrate in der Substanz liegen hinter den Oliven, besonders rechts; auch ein Gefäss weiter nach innen, das in derselben Richtung, medianwärts und rückwärts, verläuft, ist ebenfalls stark befallen. Weitere Gefässinfiltrate sieht man vor und in den Oliven, im linken Burdach'schen Kern und in grosser Zahl über die ganze Substantia retic. verteilt. In der ganzen Subst. retic. treten ziemlich starke Infiltrationsherde auf; am meisten ausgesprochen sind dieselben im Verlaufe der Zweige der Vasa nuclearia in der Raphe etwas vor dem Centralkanal und seitlich nach hinten von dem Centralkanal. Die Hypoglossuskerne sind frei. Unter dem medianen Abschnitt der hinteren Oberfläche ist die Substanz ausserordentlich hyperämisch, bläulich tingiert (Eosin-Toluidinblau), mit groben, undeutlich gezeichneten, feinkörnigen Maschen; die kleinen, strotzend gefüllten Gefässe sind von spärlichen Rundzellen umgeben. Die Mediangefässe sind in ihrem vorderen Verlaufe frei.

Das Kleinhirn, das links und nach hinten mitfolgt, zeigt eine ungleichmässig verteilte Infiltration der Pia.

4) Unteres Ende des IV. Ventrikels.

Die Pia ist fast überall infiltriert, zum Teil ganz unerheblich, stärker in der Mitte vorne und hinter den Oliven, noch stärker in den hinteren Teilen der Seitenflächen.

Im vorderen Teile der Med. obl. sieht man nur vereinzelte Gefässinfiltrate, z. B. in der Raphe nach vorne, in und vor den Oliven. Hinter den Oliven trifft man zahlreiche Gefässinfiltrate, die grössten um die Vasa nuclearia herum und unter dem Boden der Rautengrube. Ueber die ganze Subst. retic. ist eine herdförmige oder mehr diffuse Rundzellenanhäufung ausgebreitet. Der rechte Hypoglossuskern ist von Gefässinfiltraten und von einer geringen diffusen Infiltration durchsetzt; weiter findet man eine diffuse Infiltration zwischen beiden Vaguskernen und den angehörigen Fasciculi solitarii und ebenso in den dorsalen Acusticuskernen, stärker rechts. Die Entzündung ist beiderseits in der Fortsetzung der Vasa nuclearia ziemlich ausgesprochen.

Auch in beiden Corpora restiformia finden sich ein Paar Gefässinfiltrate. Die Pia des anliegenden Kleinhirns ist etwas infiltriert.

5) Unterhalb der Mitte des IV. Ventrikels.

Die Pia ist überall ziemlich stark infiltriert; die Infiltration folgt dem Anfang der einstrahlenden vorderen Mediangefässe. In den Pyramiden liegen nur wenige Gefässinfiltrate vor den Oliven, mehrere in denselben.

Weiter nach hinten finden sich zahlreiche Infiltrate um die hinter den Oliven einstrahlenden Vasa nuclearia herum; rechts erreicht ein solches kleines Gefässinfiltrat die infiltrierte Pia. Auch sonst sind Gefässinfiltrate über die Substantia retic. verteilt, am reichlichsten unter dem Boden der Rautengrube; auch in den Corpora restiformia sieht man vereinzelte Gefässinfiltrate.

Rechts kann man Bruchstücken einer grösseren Arterie folgen, die, aus dem Plexus choroideus des Subarachnoidealraumes kommend, die infiltrierte Pia perforieren und ihren weiteren Verlauf medianwärts vom Recessus lateralis im peripheren Rande des Corpus restiforme nehmen; diese Arterie wird nur von einer ganz unerheblichen Gefässscheideninfiltration begleitet; aber in ihrem hinteren Verlauf tritt neben ihr eine in derselben Richtung verlaufende Vene von entsprechender Grösse auf, und diese Vene ist von einem stärkeren Lymphocyteninfiltrat umgeben. Weiter nach hinten findet man längs dem peripheren Rand des Corpus restiforme mehrere Bruchstücke von zwei Gefässen, welche die direkte Fortsetzung der erwähnten Arterie und Vene zu bilden scheinen, und die, immer von einem Infiltrate umgeben, bogenförmig, dem Rand des Corpus restiforme entsprechend, verlaufen und den rechten Rand sowie den Boden der Rautengrube erreichen. In der Subst. retic. findet man ganz erhebliche diffuse Infiltrate; die grössten folgen den Vasa nuclearia und erstrecken sich in derselben Richtung weiter nach hinten; weiter treten Infiltrate im linken Vaguskern und im linken dorsalen Acusticuskern auf und vielleicht im linken Glossopharyngeuskerne; im rechten Nucleus X. und IX. sieht man nur unerhebliche Infiltrate. Die diffuse Infiltration in der Subst. retic. befällt auch beide Nuclei ambigui und die Raphe zwischen den Oliven.

Die Pia ist über dem linken Brachium Pontis (in Schrägschnitt getroffen) infiltriert; auch in der Substanz des Brachium sieht man ein Paar Gefässinfiltrate. Ueber dem Kleinhirn, das an der rechten Seite mitfolgt, und zwischen seinen Windungen ist sparsame Piainfiltration herdweise vorhanden.

6) Unterer Teil der Brücke.

Der Schnitt geht etwas schräg, so dass ein Segment der Brücke vor dem Winkel zwischen den Pyramiden getroffen ist. Die Pia ist infiltriert sowohl über der Brücke als über den Pyramiden, und besonders im Winkel zwischen letzteren. Die Pons ist frei, dagegen findet man im vorderen Abschnitte der Raphe und im medialen Rande der rechten Pyramide eine Infiltration, sowohl diffus als perivasculär; daneben sind mehrere Gefässinfiltrate in und vor den Oliven zu sehen.

Von der hinteren Ecke zwischen der Brücke und den Pyramiden, nach aussen von den Oliven, strahlt beiderseits eine Anzahl stark infiltrierter Gefässe in die Nervensubstanz hinein, von diffuser Infiltration begleitet. Diese Infiltrate umgeben die Facialiskerne ohne die-

selben zu befallen und gehen ohne scharfe Grenzen in jene Entzündung über, welche die ganze Subst. retic. durchsetzt bis zum Boden der Rautengrube; diese Entzündung ist etwas ungleichmässig verteilt, von mittlerer Stärke, diffus und perivasculär, befällt den linken Nucl. acusticus und den rechten Nucl. glossopharyngeus; dagegen erreicht sie nicht die Corpora restiformia oder die Substanz des Kleinhirns. Die Pia des Kleinhirns ist in einzelnen Furchen infiltriert.

7) Obere Hälfte des IV. Ventrikels.

Die Pia, die über der vorderen Hälfte der Brücke mitfolgt, ist hier so gut wie überall infiltriert. Die ganze Brücke vor dem Lemniscus med. ist frei, hinter dem Lemniscus sieht man Gefässinfiltrate, zum Teil ganz erhebliche, und zerstreute diffuse Infiltrate bis zum Boden der Rautengrube. Rechts ist der motorische und der sensible Trigeminuskern stark diffus infiltriert. Auch im Velum medullare ist das Gewebe, besonders dicht hinter der Rautengrube, entzündet und von Blutungen durchsetzt. Die Pia hinter der Lingula Cerebelli ist auch infiltriert.

8) Oberes Ende des IV. Ventrikels.

In der Brücke vor dem Lemniscus med. nur ein Paar kleine Gefässinfiltrate; in und hinter dem Lemniscus werden zahlreiche Gefässinfiltrate und diffuse, nicht besonders ausgesprochene Rundzellenherdchen angetroffen; der linke motorische Trigeminuskern ist leicht infiltriert.

Im Velum medullare und in der nach hinten liegenden weissen Substanz des Kleinhirns sieht man vereinzelte Gefässinfiltrate, einige kleine auch in dem Vermis. In den Furchen des Kleinhirns ist die Pia stark infiltriert, schwach auch Gefässe, die in die Corticalis eindringen.

9) Aquaeductus Sylvii.

Die Pia ist überall etwas infiltriert. Im ganzen vorderen Teile der Substanz sieht man nur unerhebliche Infiltrate um einige dilatierte Gefässe herum, in der Formatio reticularis reichlichere Gefässinfiltrate und disseminierte diffuse Infiltrationsherde, u. a. im rechten Locus coeruleus.

Ueber dem hinten anliegenden Kleinhirn ist die Pia zwischen den Gyri mehr oder weniger infiltriert.

10) Aquaeductus Sylvii weiter nach verne.

Die Pia ist über der Brücke leicht und fleckenförmig infiltriert; die Infiltration erstreckt sich ein wenig in den Piatrichter einzelner Gefässe hinein. Die Brücke erscheint fast frei, die Formatio retic. ist der Sitz einer im ganzen geringfügigen Entzündung, die beiderseits nur einen grösseren Grad in und um den Locus coeruleus erreicht und sich von hier aus nach vorne und nach aussen erstreckt.

Die Pia des Kleinhirns ist ziemlich stark infiltriert.

Pedunculi cerebri.

Die Pia ist fast überall herdweise leicht infiltriert. Die Infiltration folgt einigen grösseren Gefässstämmen, die mit den Oculomotoriuswurzeln an der rechten Seite medianwärts von der Substantia nigra hineinstrahlen; die infiltrierten Gefässe laufen nach aussen und nach hinten zwischen der Substantia nigra und dem Nucleus ruber; ähnliche Gefässinfiltrate finden sich auch an der linken Seite, können aber hier im Schnitt nicht bis zur Oberfläche verfolgt werden.

Noch stärkere Gefässinfiltrate, mit ausgesprochenen Blutungen innerhalb und ausserhalb der Gefässscheide, verlaufen in der Medianlinie nach hinten bis in die Nähe des Aquaeductus.

Uebrigens findet man zerstreute Gefässinfiltrate, z. B. in der Basis des linken Pedunculus, lateralwärts und nach hinten vom Aquaeductus und in der linken Substantia nigra. Diffuse Infiltrationsherde sieht man links zwischen der Subst. nigra und dem Nucleus ruber. Ferner liegen sie auch im letzteren, sowie zerstreut vor und seitlich von dem Aquaeductus, besonders nach links hin.

In den Gefässinfiltraten findet man hier wie übrigens auch in vorhergehenden Schnitten viele Exsudatzellen, die braungelbe Pigmentkörnchen enthalten.

Die Pia des anliegenden Teiles des Kleinhirns ist auch infiltriert.

Gehirn.

Zur Untersuchung kamen 30 Schnitte, meistens von beträchtlicher Grösse.

Basis 4.
Centralganglien 6.
Corpus callosum 2.
Corona radiata 4.
Convexität 10.
Kleinhirn 4.

Basis cerebri.

Tractus olfactorius, vorne und hinten. In der Pia sieht man meistens eine leichte, aber deutliche Infiltration, die sich in ein Paar Sulci hinein erstreckt und auch die Medianfläche der Hemisphären befällt. Sie fehlt oder ist nur schwach vorhanden über der freien Oberfläche der Tractus olfactorii.

Die Substanz ist überall frei, nur im hinteren Stück sieht man ein Gefässinfiltrat an der rechten Seite nahe der Medianlinie in der weissen Substanz.

Tractus opticus.

Die Pia ist ganz stark infiltriert, besonders an der rechten Seite, und ebenso über den anliegenden Teilen der Temporallappen und in der Furche zwischen diesen und der Basis.

In der Substanz sieht man einige Gefässinfiltrate ganz oberflächlich unter dem rechten Tractus, andere liegen tiefer in der grauen Substanz an der rechten Seite.

Corpora mamillaria.

Die Pia ist leicht infiltriert. Man findet mehrere Gefässinfiltrate und ein diffuses Herdchen in dem einen Corpus mamillare, ein anderes nahe dem Nervus oculomotorius und ziemlich bedeutende streifenförmige Infiltration in diesen Nerven.

In und unter dem anderen Corpus mamillare sieht man zahlreiche perivasculäre und diffuse Infiltrate, sowohl in der grauen als in der weissen Substanz, besonders in der Nähe des III. Ventrikels; ein Paar Gefässinfiltrate sieht man auch im Nervus oculomotorius derselben Seite.

Die Centralganglien wurden beiderseits in drei grossen frontalen Schnitten untersucht, welche meistens die Gehirnbasis erreichten.

Links nach vorne ist die Pia leicht infiltriert an der Basis und in einer Furche des Frontallappens. In der Substanz liegt nur ein Gefässinfiltrat im medialen Teile des Corpus striatum.

Links in der Mitte sieht man unter dem medialen Teile des Thalamus eine recht bedeutende Infiltration, sowohl perivasculär als diffus, in der weissen Substanz und auch im unteren Rande des Thalamus. Im Nucleus lentiformis nur ein Gefässinfiltrat.

Links nach hinten kommen nur ein Paar unerhebliche Gefässinfiltrate im lateralen Teile des Thalamus und unter diesem in der weissen Substanz zum Vorschein.

Rechts nach vorne ist die Pia an der Basis ein wenig infiltriert; in der Nähe liegen im basalen Teile des Corpus striatum ein diffuses Herdchen und einige Gefässinfiltrate; ein Gefässinfiltrat findet sich auch im lateralen Teile des Corpus striatum; in einem Sulcus der Insula ist die Pia ein wenig infiltriert.

Rechts in der Mitte. Die Pia ist an der Basis infiltriert, einige Gefässinfiltrate und ein diffuses Infiltrat treten im centralen Teile des Thalamus auf; auch im Nucleus lentiformis sieht man ein Gefässinfiltrat.

Rechts nach hinten. Die Pia ist an der Basis und in dem anliegenden Teile des Temporallappens deutlich infiltriert; man sieht ein Paar Gefässinfiltrate in der weissen Substanz unter dem Thalamus.

In zwei Schnitten vom Corpus callosum und in 4 Schnitten von der Corona radiata wurde nichts abnormes gefunden, nur zeigte die Pia in einer Furche hinter dem einen Gyrus centralis, die im Schnitte getroffen war, ein wenig Infiltration.

An der Oberfläche der Hemisphären sieht man erstens an Schnitten durch beide Fossae Sylvii eine herdförmig auftretende Piainfiltration, die sich von der Oberfläche bis in die Verzweigungen hinein erstreckt; auch die Subarachnoidalräume enthalten abnorm zahlreiche Zellen, darunter viele Lymphocyten und endothelähnliche Zellen.

Links ist eine Vene in der weissen Substanz von einer spärlichen Rundzellenhäufung umgeben.

Im hinteren Teil des linken Frontallappens ist die Pia im Bereich einiger Sulci leicht infiltriert, ebenso im rechten Frontallappen, hier auch über einigen Gyri.

Im rechten Parietallappen nahe der Medianlinie ist die Pia in einer Furche etwas infiltriert; in demselben Schnitte findet man in der Corticalis mehrere kleine Stellen, wo das Gewebe leicht diffus leukocyteninfiltriert und von kleinen Hämorrhagien und vereinzelten Gefässinfiltraten durchsetzt ist.

Das Kleinhirn zeigt an der linken Ober- und Unterfläche sowie an der rechten Unterfläche eine leichte Infiltration der Pia.

Spinalganglien.

5 Dorsalganglien und 1 Sakralganglion wurden mikroskopisch untersucht. In mehreren war das Gangliongewebe ziemlich zellenreich, und besonders waren kleine Zellenhäufchen auffallend, die einige polymorphkernige Leukocyten enthielten und kaum als Flächenschnitte der Zellenkapsel der Ganglienzellen aufgefasst werden können; ähnliche Häufchen konnte man auch in den Nervenstämmen auffinden; im ganzen liess sich aber keine sichere Entzündung feststellen, wie man sie z. B. bei einer Herpes zoster findet.

Periphere Nerven.

Der rechte N. vagus, der rechte Plexus cervicalis und der linke Plexus lumbalis wurden sowohl nach gewöhnlicher Gewebefärbung als in Osmiumpräparaten untersucht; nirgends konnte man Infiltration oder sichere Degeneration nachweisen.

Nach Bakterien wurde gesucht in 3 Stücken, die in einer gesättigten Lösung von Sublimat in 0,75 Prozent Kochsalzlösung unter Zusatz von 5 Prozent Eisessig fixiert wurden. Nirgends konnte man in Schnitten, durch Toluidinblau oder nach Gram gefärbt, Mikroben nachweisen.

Zusammenfassung des pathologisch-anatomischen Befundes.

Rückenmark. Die Entzündung der Pia ist überall sehr intensiv und erreicht am 4. L. ihren höchsten Grad, wird hier auch hämorrhagisch. (Im Einklang hiermit stehen die ausgesprochenen Rückenschmerzen, besonders im Kreuze). Die Piainfiltration nimmt nach oben etwas ab. Die vordere Fissur ist im unteren Rückenmark sehr stark infiltriert, weniger stark in den höher liegenden Abschnitten. Im ganzen unteren Rückenmarke ist die Entzündung der grauen Substanz sehr ausgesprochen und nimmt öfters einen hämorrhagischen Charakter an; die Ganglienzellen sind in grosser Zahl von Leukocyten durchsetzt. Die Entzündung greift oft auf die anliegende weisse Substanz kontinuierlich über; daneben kommen Gefässinfiltrate wie gewöhnlich in den weissen Strängen sehr zahlreich vor. Im Dorsalmark ist die Entzündung der grauen Substanz auch meistens diffus, wenn auch nicht so stark wie weiter nach unten. Die Clarke'schen Säulen sind teils frei, teils infiltriert. Im Cervikalmarke ist die Entzündung auch nicht so intensiv wie z. B. im Lumbalmarke.

Med. obl. und Pons. Die Entzündung ist in der Gegend der Pyramidenkreuzung nur mässig stark, nimmt aber nach oben an Stärke zu. Die Pia ist überall infiltriert, in den höheren Abschnitten sogar stark. In der Region der Rautengrube ist die diffuse Infiltration in der Subst. retic. stark, meistens herdförmig, oft auch konfluierend. Mehrere Gehirnnervenkerne sind befallen; auch längs dem Verlauf der Gehirnnervenstämme hinter den Oliven ist oft eine diffuse Infiltration zu sehen. Gefässinfiltrate sind in grosser Ausdehnung vorhanden; am meisten regelmässig scheinen folgende Gefässe befallen zu sein: die Centralgefässe, die Vasa nuclearia; die Gefässe unter dem Boden

der Rautengrube und endlich Gefässstämme, die längs dem peripheren Rande der Corpora restiformia verlaufen und von hier aus bis unter den Boden der Rautengrube hineinzustrahlen scheinen. Gefässinfiltrate treten auch in den Corpora restiformia und im Brachium Pontis auf.

In der Pons ist die Pia infiltriert, die Substanz ist vor dem Lemniscus med. fast frei, hinter demselben mehr oder weniger infiltriert; die Entzündung umgiebt den oberen Teil der Rautengrube sowie den Aquaeductus Sylvii und tritt z. B. im Velum medullare auf; sie setzt sich bisweilen auch in die weisse Substanz des Kleinhirns fort.

In den Pedunculi cerebri tritt die Entzündung längs den Wurzelgefässen des Nucleus III auf, befällt dabei die Subst. nigra und den Nucleus ruber; auch in der Umgebung des Aquaeductus Sylvii und in der Medianlinie ist sie vorhanden.

Gehirn. Die Entzündung ist an der Basis ziemlich stark und befällt sowohl die Pia als das Gewebe selbst. Von hier aus erstreckt sie sich in die Medianfläche zwischen beiden Hemisphären und in die Fossae Sylvii hinein und tritt auch an mehreren Stellen an der Gehirnoberfläche auf, besonders in den mittleren Abschnitten. Im Zusammenhang mit der Entzündung an der Gehirnbasis steht auch die Entzündung der Centralganglien, die wesentlich deren basale Abschnitte befällt und sowohl in der weissen Substanz als in den Ganglien auftritt. Das Kleinhirn ist vornehmlich in der Nähe der Pons, aber auch sonst afficiert.

Die Untersuchung einiger Spinalganglien ergab keine sicheren Resultate; in einigen peripheren Nerven konnte man keine Veränderungen nachweisen; die Untersuchung auf Mikroben blieb resultatlos.

Fall XI.

Krankengeschichte:

O. E. J., ein 38-jähriger Mann, erkrankte plötzlich am 14ten August 1906 mit Kopfschmerzen und unstillbarem Erbrechen. Schon abends am 14ten August bemerkte er, dass es ihm schwer war deutlich zu sprechen und zu kauen; er konnte die Zähne nicht ordentlich zusammenbeissen, dagegen konnte er den Mund öffnen. Seit dem 17ten August konnte er nicht schlucken. Einige Tage später wurde er starr im Nacken; dabei hatte er Schmerzen im Rücken, besonders im Kreuze. Er fühlte sich kraftlos in den Armen und Beinen. Kein Stuhl, das Urinieren normal. Vermutlich hat er Fieber gehabt, er hatte Hitzegefühl und Schweissausbruch. Keine Krämpfe; Sensorium ist während der ganzen Zeit vollständig klar.

Am 18ten August wurde er auf die Nervenabteilung des Reichshospitals (Professor Dr. Leegaard) wegen Lähmung der Rachen- und Kaumuskel aufgenommen. Es war ihm schwer zu reden, und er ermüdete schnell dabei; Pat. konnte nur schwer ausspucken. Pat. sah sehr krank aus; er lag da mit halbgeschlossenen Augen und offenem Munde, aber bei vollem Bewusstsein. Er kann sich nicht im Bette aufrichten. Es ist Kontraktur in den Halsmuskeln vorhanden. Puls 92. Respir. 18, nicht beschwert. Die Zunge kann gerade heraus gestreckt werden. Die Temp. 38,1°. Kein Oedem oder Exanthem. Die Pupillen sind klein, gleich gross; sie reagieren jedoch schwach. Die Bulbi können nach allen Richtungen hin bewegt werden, kein Nystagmus. Es erscheint ihm alles dunkel vor den Augen. Er hört gut. Keine nachweisbaren Lähmungen im Gesichte. Er kann die Stirn symmetrisch runzeln, die Augen kneift er kräftig zusammen, doch ist es ihm schwer, sie ganz zu öffnen. Der untere Teil des Gesichtes scheint schlaff und wenig beweglich zu sein; die Naso-labial-

falten sind verstrichen. Es ist ihm schwer den Backen aufzublasen. Der weiche Gaumen wird bei der Intonation gut aufgehoben. Den Kopf kann er gar nicht beugen.

In den Oberextremitäten überall gute Beweglichkeit, aber nur geringe Kraft, der Händedruck ist schwach. In den Unterextremitäten auch gute Beweglichkeit; die Bewegungen sind hier etwas kräftiger als in den Oberextremitäten. Patellarreflexe normal, kein Fussklonus. Cremaster- und Bauchreflexe vorhanden.

Mehrmals musste er Klystier bekommen; wegen Retention des Urins musste er katheterisiert werden.

20sten Aug.: Puls 128; die Respir. 40. Die Pupillen reaktionslos. Rigidität in den Unterextremitäten. Die Muskelkraft in den Armen schwach, die Bewegungen zitternd. Im Urin Spur von Albumin. Seine Sprache ist undeutlich.

21sten Aug.: Er ist sehr hinfällig, cyanotisch, und kann fast nicht mehr athmen. Er starb den 21sten Aug., 12,40 nachm.

Obduktion 22sten Aug. um 9 Uhr morg.:

I. Äussere Untersuchung: Kräftig gebauter Körper. Rigor mortis. Hypostasen an den decliven Teilen der Leiche. Keine Läsionen.

II. Innere Untersuchung:

1) Brust und Hals.

Die Tonsillen sind klein, atrophisch ohne Hyperämie oder Beleg. Die Halslymphdrüsen sind nicht deutlich geschwollen. Nach Öffnung der Schädelhöhle wurde die Basis Cranii mit sagittalem Sägeschnitte gespalten und die Nasenhöhle inspiciert. Es wurde nur ein wenig Hyperämie der Schleimhaut über den Conchae nachgewiesen, vielleicht war die Schleimhaut auch ein wenig geschwollen. In antrum Highmori keine Ansammlung von Eiter oder Schleim; die Schleimhaut bleich. Bei der Nasopharynx nichts zu bemerken.

Mikroskopisch wurde die linke Tonsille, die untere und mittlere linke Concha (nach Decalcination) (die erste mit einem kleinen Teil der Wand des antrum Highmori) untersucht; überall normale Verhältnisse, keine Entzündungsphänomene.

Die Blätter des Pericardiums glatt und spiegelnd. Keine Flüssigkeit im Herzbeutel oder in den Pleurahöhlen. Das Herz ist von gewöhnlicher Grösse, fest kontrahiert. Bei den Klappen und Ostien und Koronararterien nichts zu bemerken. Die Muskulatur ist fest rotbraun.

Nur einige fibröse Adhäsionen zwischen den Pleurablättern der rechten Lunge. Die Lungen sind lufthaltig und krepitierend. Keine Infiltration oder fibrösen Narben. Die Bronchiallymphdrüsen sind nicht geschwollen.

2) Unterleib.

Die Milz ist klein, rotbräunlich, von gewöhnlicher Konsistenz und mit deutlichen Zeichnungen.

Die Nieren haben auch ihre gewöhnliche Grösse. Die Oberfläche glatt. Die Substanz ist hyperämisch. Die Grenzen zwischen Cervikalsubstanz und Pyramiden sind scharf und die Zeichnungen deutlich.

Die Leber hat normale Grösse, Form und Konsistenz, — deutliche Zeichnungen.

Bei dem Ventrikel und den Därmen, der Harnblase und den Genitalorganen nichts zu bemerken.

3) Der Kopf.

Am Cranium und an der Dura mater nichts zu bemerken.

Gehirn. In den dünnen Häuten sowohl an der Convexität als an der Basis findet sich eine ausgebreitete und sehr bedeutende arterielle Injektion; keine Pusinfiltration oder andere Infiltrate, keine erweichten encephalitischen Herde. Nach Oeffnung der Ventrikel konnte keine Zunahme der Flüssigkeit nachgewiesen werden. An der Oberfläche des Nucl. caudat. eine kleine Ekchymose; im dritten Ventrikel schienen die Wände hie und da ein wenig erweicht, mit rötlicher Farbe. An dem Boden des vierten Ventrikels nichts zu bemerken. In Querschnitten durch den Bulbus (nach Härtung in Formol und Spiritus) sieht die Substanz hyperämisch aus, mit zahlreichen hervortretenden injicierten Gefässen in dem centralen Höhlengrau, aber auch in der weissen Substanz in der Pons; makroskopisch keine

deutlichen Hämorrhagien oder entzündete erweichte Herde. — An den Hemisphären nichts zu bemerken. In den Centralganglien keine makroskopischen Veränderungen.

Das Rückenmark wurde mit zahlreichen Spinalganglien herausgenommen. Die Gefässe der Pia sind im Cervikalteile injiciert, im Dorsalmarke weniger hervortretend. An der Schnittfläche des Cervikalmarkes ist die Substanz ein wenig geschwollen, weich; die graue Substanz ist graurötlich, mehr injiciert als normal; in der Fissura anter. und in den peripheren Schichten der weissen Substanz kann man radiäre rote Streifen sehen. Im ersten und zweiten Dorsalsegmente sieht man auch einen stecknadelkopfgrossen hämorrhagischen Herd im rechten grauen vorderen Horne. In den anderen Teilen des Rückenmarkes sind diese Veränderungen weit weniger ausgesprochen.

Plexus brachial. sin. (vom Halse und bis an die Mitte des Oberarmes), Plexus lumbal. dext., und Nerv. vag. dext. et sin. wurden herausgeschnitten, — makroskopisch nichts zu bemerken.

Mikroskopische Untersuchung.

Es wurden untersucht: Schnittpräparate 1) vom Sakralmarke, 2) vom 2ten Lumbalsegmente, 3) 9ten Dorsalsegmente, 4) 7ten—6ten Dorsalsegmente, 5) vom ersten Dorsalsegmente in verschiedenen Höhen, 6) vom 6ten—5ten Cervikalsegmente, 7) vom dritten Cervikalsegmente und 8) vom 2ten—1sten Cervikalsegmente.

Was die Rückenmarkshäute anbetrifft, so waren die Veränderungen im Ganzen nicht sehr bedeutend. An der Aussen- und Innenseite der Dura mater konnte keine sichere Zelleninfiltration nachgewiesen werden, auch nicht in den Nervenwurzeln, in den Spinalganglien (drei wurden untersucht) oder in den zahlreichen Nerven, die einzelne Schnittpräparate speciell vom Sakralmarke begleiteten. In Schnitten vom dritten Cervikalsegmente lagen an der Innenseite der Dura mater circumscripte Knötchen, aus grösseren endothelialen oder bindegewebigen, teilweise concentrisch angeordneten Zellen bestehend, — gewiss nicht akut entzündlicher Natur (beginnende Geschwulstbildung?).

In den Maschen der Arachnoidea nur eine sehr spärliche Zelleninfiltration an wenigen Stellen.

In der Pia mater fand sich eine deutliche, über das ganze Rückenmark verbreitete, mehr oder weniger hervortretende entzündliche Infiltration. Im Sakralmarke verliefen diese Zelleninfiltrate um das ganze Mark, waren aber am stärksten an der Vorder- und Hinterfläche, ähnlich im Lumbalmarke, wo sie auch in der Fissura anter. und poster. rasch an Intensität zunahmen. Am 9ten und 7ten—6ten Dorsalsgmente war sie sehr wenig ausgesprochen, am deutlichsten noch in der Fissura ant. und posterior. Im ersten Dorsalsegmente, wo die Entzündung im Rückenmark sehr stark, war auch die Zelleninfiltration in der Pia mater mehr ausgesprochen (doch nicht so stark wie im Sakral- und Lumbalmarke), erstreckte sich ringsum das ganze Rückenmark und setzte sich in grossen Infiltraten längs der Gefässe in der weissen Substanz fort; in der Fissura anter. und post. nahm sie noch bedeutend zu.

Höher aufwärts im Cervikalmarke nahm die entzündliche Infiltration in der Pia mater wieder ab, war aber im Ganzen stärker als im Dorsalmarke; in den Fissuren nahm sie immer zu. — Im 1sten bis 2ten Cervikalsegment trat die Infiltration wieder mehr hervor, mit zerstreuten Herden in der Pia längs den Seitenteilen und speciell an der Vorder- und Hinterfläche.

Gehen wir zum Rückenmarke über, so zeigt sich, dass sich Entzündungsphänomene überall vorfinden, aber von sehr wechselnder Intensität; am meisten sind sie im Lumbalmarke und noch mehr in der Cervikalanschwellung ausgesprochen.

Im Sakralmarke sieht man einzelne Infiltrate in der weissen Substanz längs den Gefässen, dagegen in der grauen Substanz zahlreiche Entzündungsherde um die stark dilatierten Gefässe; jedoch keine diffuse Infiltration und keine nachweisbare Degeneration der Ganglienzellen.

Lumbalmark: In der weissen Substanz zahlreiche Zelleninfiltrate um die Gefässe, besonders um Kapillare und Venen in den Seitensträngen, teilweise auch ausserhalb der Gefässscheiden. In der grauen Substanz ist die Entzündung sehr stark, besonders in den

vorderen grauen Hörnern und angrenzenden Partien der weissen Substanz an der rechten Seite; hier ist die Infiltration eine diffuse, doch den entzündeten Gefässen folgend, (sowohl dem Ausbreitungsgebiete der Centralgefässe als den an der Grenze der weissen Substanz vorkommenden „kommunizierenden" Venen angehörend). In der centralen grauen Substanz sieht man nur eine spärliche Zelleninfiltration in den Gefässscheiden. In den hinteren grauen Hörnern zahlreiche Entzündungsherde um die Gefässe und ausserhalb derselben, (am äusseren Rande des rechten Hornes ein grosser Herd). Eine Ganglienzellendegeneration ist in den lateralen Gruppen des rechten vorderen grauen Hornes nachweisbar; sonst sehen die Ganglienzellen normal aus und sind in gewöhnlicher Menge vorhanden. Die Zelleninfiltration besteht in den Gefässwänden meistens aus Lymphocyten, im Gewebe aus polymorphkernigen Leukocyten, auch mit fragmentierten Kernen. — Die Nervensubstanz ist im Ganzen ein wenig ödematös.

Im Dorsalmarke (9. und 7.—6. Segment) ist die Entzündung meistenteils wenig hervortretend; das Bild der Entzündung ist im Grossen und Ganzen mit dem oben beschriebenen übereinstimmend, nur weit weniger ausgesprochen und an Intensität aufwärts abnehmend. Man sieht nur Gefässinfiltrate in der weissen Substanz, besonders in den Seitensträngen. In den hinteren grauen Hörnern, in der centralen grauen Substanz und in den Clarke'schen Säulen beinahe normale Verhältnisse. In den vorderen grauen Hörnern und am meisten an der rechten Seite ist die Entzündung teilweise diffus mit den gewöhnlichen Zellenformen. Am neunten Segmente waren die Ganglienzellen in den lateralen Gruppen teilweise verschwunden oder degeneriert, sonst waren sie vorhanden und von normalem Aussehen. Am 7—6ten Segmente waren degenerierte Ganglienzellen fast nicht nachweisbar.

In Schnittpräparaten vom ersten Dorsalsegmente von verschiedenen Höhen (an der Grenze des zweiten), wo man auch makroskopisch einen erweichten hämorrhagischen Herd erkennen konnte, war es zuerst auffallend, dass die Substanz, und besonders die weissen Stränge, geschwollen, durchlöchert, ödematös waren; das Nervengewebe sah rareficiert aus und zeigte nur noch wenige, zerstreut liegende Kerne.

In der weissen Substanz zahlreiche dilatierte Gefässe mit grossen Zelleninfiltraten teilweise in den Gefässwänden, teilweise auch im Gewebe; am meisten ausgesprochen war dieses Entzündungsphänomen in den innersten Schichten der Seitenstränge in der Nähe der vorderen grauen Hörner. Die Infiltrate enthielten auch rote Blutkörperchen.

In der grauen Substanz sieht man eine intensive hämorrhagische Entzündung, die besonders im rechten vorderen Horne sehr ausgesprochen ist. Die Blutgefässe, am meisten die kleinen Venen, sind enorm dilatiert und von grossen Zelleninfiltraten umgeben, die aus Lympho- und Leukocyten und zahlreichen roten Blutkörperchen bestehen. In grossen Teilen, speciell der vorderen grauen Hörner, war die Infiltration diffus (mit vielen polymorphkernigen Leukocyten), und die Grenzen zwischen der grauen und weissen Substanz waren ganz verwaschen. Doch war in der Regel die Structur des Nervengewebes nicht ganz verschwunden und noch eine verhältnissmässig grosse Zahl von Ganglienzellen erkennbar. Das Oedem und die Hämorrhagien waren im Grunde mehr ausgesprochen als nach den übrigen Entzündungsphänomenen erwartet werden konnte. Am wenigsten entzündet sind die Clarke'schen Säulen; dagegen findet man zahlreiche, teilweise hämorrhagische Infiltrate als Streifen in den hinteren grauen Hörnern. Am stärksten ist jedoch die Entzündung in den vorderen grauen Hörnern und besonders nach hinten und aussen; doch sind Ganglienzellen oder Reste solcher in fast allen Gruppen erkennbar, am wenigsten in den lateralen und hinteren Gruppen.

Im unteren Teile des Cervikalmarkes — dem 6ten und 5ten Segmente — ist auch die Entzündung vorhanden, doch im Ganzen genommen weit weniger intensiv; aber auch hier sieht man, dass die Entzündung einen hämorrhagischen Charakter hat. In der weissen Substanz, speciell in den Seitensträngen, zahlreiche infiltrierte Gefässe. Die Infiltration nimmt zu, je tiefer in der Substanz die Gefässe liegen. Ausser Lymphocyten und grösseren mononucleären Zellenformen enthalten diese Infiltrate auch einzelne rote Blutkörperchen. In der grauen Substanz hat die Entzündung an beiden Seiten beinahe dieselbe Intensität. In den vorderen grauen Hörnern nach hinten und aussen grosse Gefässinfiltrate, — aber auch dort, wo die Entzündung stark ist, findet man erhaltene, normal aussehende Ganglienzellen;

die hinteren grauen Hörner, die Clarke'schen Säulen und die centrale graue Substanz sind nur im geringen Grade entzündet.

In Präparaten vom 3ten, 2ten und 1sten Cervikalsegmente äussert sich die Entzündung im Grossen und Ganzen wie in den zuletzt beschriebenen Schnitten; sie hat beinahe dieselbe Intensität; doch tritt sie im 1sten Segmente wieder stärker hervor. In der weissen Substanz zerstreute, streifenförmige Entzündungsfoci, in den Gefässwänden verlaufend, besonders deutlich in den Seitensträngen. In der grauen Substanz bedeutendere Veränderungen und wie gewöhnlich in den vorderen grauen Hörnern am meisten hervortretend. Auch hier ist die Zelleninfiltration teilweise eine hämorrhagische; im 3ten Cervikalsegmente kann man sogar einen kleinen hämorrhagischen Herd in der Mitte des rechten vorderen Hornes makroskopisch erkennen; höher aufwärts ist die Infiltration mehr diffus; sie hat auch hier teilweise einen hämorrhagischen Charakter. Die Degeneration der Ganglienzellen ist nicht bedeutend, nur in den lateralen Gruppen des rechten Vorderhornes (im ersten Segmente) ist sie deutlich, hier ist auch die Entzündung stark, die Structur teilweise verwaschen. In der centralen grauen Substanz und den hinteren Hörnern sieht man nur Gefässinfiltrate. Die Exsudatzellen sind von gewöhnlichem Typus, Leukocyten von verschiedener Form.

In Präparaten von den verschiedenen Rückenmarkssegmenten konnten Mikroben weder in den Meningen noch in der Substanz nachgewiesen werden.

Die Medulla oblongata und Pons wurden in 6 frontale grosse Scheiben zerlegt, wovon Schnitte in verschiedener Höhe untersucht wurden: 1) durch die untere Spitze des vierten Ventrikels, 2) durch die Mitte der unteren Hälfte des vierten Ventrikels mit angrenzenden Teilen des Cerebellums, 3) durch die Striae acusticae (Mitte des vierten Ventrikels mit Umgebungen), grosse Schnitte, 6 × 4 cm., die in drei Portionen geteilt werden mussten, 4) durch die Mitte der Pons und den Boden des vierten Ventrikels in der oberen Hälfte mit Umgebungen (mehrere cm. grosse Schnitte), 5) durch den vorderen Teil der Pons, an der vorderen Spitze des vierten Ventrikels, 6) durch den vordersten Teil der Pons, durch Aquaeduct. Sylvii, Corp. quadrigem. poster. und angrenzende Teile des Cerebellums (grosse Schnitte, in zwei geteilt).

In aller Kürze zusammengefasst waren die Resultate der mikroskopischen Untersuchung dieser Schnitte folgende:

Was die dünnen Häute betrifft, so konnte die gewöhnliche rundzellige Infiltration (Lymphocyten) überall nachgewiesen werden, doch im Grossen und Ganzen nur im geringen Grade (nicht so stark als in den Rückenmarkshäuten); am meisten ausgesprochen war sie an der Vorderfläche in der Medianfurche und an den Seitenpartien sowohl der Med. oblong. als der Pons, besonders fleckenweise an den Eintrittstellen der grösseren Gefässe in die Substanz. Die entzündliche Infiltration liess sich auch, soweit die Schnittpräparate diese Verhältnisse zeigen konnten (Serienschnitte wurden hier nicht angefertigt), von der Pia in die Substanz hinein leicht verfolgen, als kontinuierliche Zelleninfiltrate in den Gefässscheiden; sehr deutlich konnte man dies sehen in den Vasa nuclearia und den Gefässen, die in die Medianfurche eindrängten und nach hinten verliefen. — Auch in der Pia mater um die angrenzenden Teile des Cerebellums und ringsum Lingula war eine Zellleninfiltration nachweisbar.

In der Substanz der Med. oblong. ist die Entzündung stärker, doch im Ganzen nicht so intensiv wie im Rückenmark; sie nimmt nach oben zu bis in die Höhe der Striae acusticae, nimmt dann ab, kann aber doch sehr deutlich in den Umgebungen des Aquaeductus Sylvii nach oben und vorn verfolgt werden. Wie gewöhnlich ist die Entzündung durchgehends am stärksten in der grauen Substanz und umfasst die ganze graue Substanz um den vierten Ventrikel und um Aquaeductus Sylvii; in der Tiefe durchsetzen die Entzündungsinfiltrate die ganze Substantia reticularis und gelatinosa, besonders in den medialen Partien längs der Raphe mit den hier gelegenen Nervenkernen und auch in den lateralen Teilen der grauen Substanz. Immer ist es so, dass die Entzündung um die Gefässe concentriert ist, teilweise sind die Infiltrate nur in den Gefässwänden vorhanden — dies ist am häufigsten der Fall, — teilweise ist die Entzündung fleckenweise mehr diffus; niemals ist die Structur verwaschen (wie im Rückenmark) und nirgendswo kommt ein hämorrhagischer Focus vor. Die Ganglienzellen

sind auch im Ganzen nur wenig alteriert, doch sieht man in verschiedenen Nervenkernen einige degenerierte, auch von Leukocyten durchdrungene Ganglienzellen. Besonders ist die Entzündung um Gefässverzweigungen der seitlichen grösseren Gefässe (der Vasa nuelearia und kleineren Gefässe) und um die durch die Raphe eingedrungenen Aeste concentriert.

Von Entzündungsherden durchsetzt findet man: Die Kerne des Nerv. XII und X an beiden Seiten (in den letzten nur geringe Zeichen einer Degeneration der Ganglienzellen, dagegen ist in diesen Kernen und in der Nähe am Boden des vierten Ventrikels die Substanz ödematös, löcherich, zerfallen, weich), in den Kernen des VIII, am meisten Nucl. nervi vestibul., der Nerv. facial. (auch diffuse Infiltrate und Oedem in diesen beiden Nervenkernen), in den sämtlichen Trigeminuskernen (auch in der nasalen Wurzel und dem Kerne), in Locus coeruleus, in Nucl. nervi trochlear.

In der weissen Substanz ist die Entzündung weit weniger hervortretend; grosse Partien zeigen nur Hyperämie, und keine oder nur sehr kleine Gefässinfiltrate. So sind im Ganzen die Pyramiden frei von Entzündung [ebenso die Nuclei Goll und Burdach (aber einige kleine Foci in den Nuclei Burdach)], ebenso die Pons, Corp. trapezoideum und die Corp. restiformia. Dagegen findet man einige Infiltrate in den Corp. quadrig. poster., an der Innenseite des Nucleus dentatus.

In den angrenzenden Windungen des Cerebellums kann das Entzündungsphänomen nicht nachgewiesen werden (Hyperämie ausgenommen).

Auch in den Centralganglien mit den angrenzenden Teilen der Basis Cerebri, die in denselben Schnittpräparaten untersucht wurden, wurde eine ausgebreitete und sehr intensive Entzündung gefunden, — und zwar weit mehr als in den eben beschriebenen Fällen. Man könnte hier sehr gut von einer komplicierenden „poliencephalitis superior acuta" reden.

Grosse frontale Schnittpräparate, die meistens in mehrere kleine Stücke zerlegt werden mussten, wurden untersucht von 1) den Centralganglien an der rechten Seite durch die vordere Spitze der Nucleus caudatus (inklusive an der Basis Cerebri Teile der Frontalgyri und des Temporallappens); 2) den Centralganglien an der rechten Seite etwas vor der Mitte (inklusive Nucl. caud., Nucl. lentiform., Temporallappen, Fossa Sylvii mit den darin vorhandenen Gehirnhäuten und Gefässen); 3) den Centralganglien an der rechten Seite etwas hinter der Mitte; 4) den Centralganglien an der rechten Seite in dem hinteren Teile; 5) den Centralganglien an der linken Seite durch die vordere Spitze des Nucleus caudatus; 6) den Centralganglien an der linken Seite durch die Mitte — Nucl. caudat. und Nucl. lentif. und Thal. optic. — (inklusive Basis Cerebri mit Teilen des Temporallappens); 7) den Centralganglien an der linken Seite nach hinten — Thal. optic. und Pes pedunc. (inklusive Teile des Temporallappens).

Um die grösseren Gefässe in der Fossa Sylvii wurden deutliche Entzündungsphänomene nicht gefunden. Dagegen war eine deutliche, teilweise starke (wesentlich lymphocytäre) Zelleninfiltration vorhanden in den Gefässwänden und in der Pia Mater in der Tiefe der Fossa Sylvii, an der Oberfläche sowohl des Frontal- als des Temporallappens, am stärksten ausgeprägt in den kleineren Fissuren (in den Schnitten 1), 2), 6) und 7)). Sehr in die Augen fallend und übersichtlich war es auch, was man mit einer Lupe in den grossen Präparaten sehr leicht verfolgen konnte, nämlich dass die entzündliche Infiltration mit den Gefässen in die Gehirnsubstanz drang in der Richtung der Centralganglien (cfr. Schnitte 2), 6), 7)). Sowohl in den rechten als in den linken basalen Gyri des Frontal- und Temporallappens wurden zahlreiche, zerstreute, kleine Entzündungsherde ringsum kleine Blutgefässe, wesentlich Venen gefunden; die Infiltrate waren aber in der Regel klein, auf die Gefässscheiden beschränkt, an einzelnen Stellen auch die umliegende Gehirnsubstanz infiltrierend (Exsudat auch mit roten Blutkörperchen vermischt). Sonst in den Gyri nur eine starke Hyperämie und nur wenige oder keine Infiltrate. Auch an der Oberfläche der Pedunculi Zelleninfiltration in der Pia mater.

In allen Centralganglien an beiden Seiten und in sämtlichen untersuchten Schnittpräparaten wurden zahlreiche perivasculäre Zelleninfiltrate nachgewiesen. Sie waren über die ganze Substanz der Centralganglien (in dem Nucleus caud., Nucl. lentif., Thal. optic.) zerstreut, in der Tiefe wie an der Oberfläche, ohne besondere Lokalisation, vielleicht die meisten in den unteren und hinteren Partien. Doch auch viele Infiltrate im Nucl. caudat.

Wir finden es überflüssig, eine eingehende Beschreibung der einzelnen Schnittpräparate zu geben. Manche Infiltrate lagen ausserhalb der Gefässwände und hatten auch einen hämorrhagischen Charakter (in dem linken Nucl. caud. und Thal. optic.). Eine stärkere diffuse Infiltration — wie in der Med. spinal. oder Med. oblongata — war jedoch nicht vorhanden, vielleicht war die Substanz an einzelnen Stellen ein wenig ödematös. Eine Degeneration der Ganglienzellen war nur nachweisbar in der nächsten Nähe der grösseren Entzündungsherde, aber nur in geringem Grade. Von besonderem Interesse war es, die Entzündung in den basalen Teilen des Gehirns und in der Pia an der Basis mit der Entzündung in den Centralganglien zu vergleichen. In der Pia an der Basis, besonders in der Tiefe der Fossa Sylvii mit ihren Sulci sah man eine diffuse und fleckenförmige Zelleninfiltration; diese konnte nach innen und oben in das Gehirn verfolgt werden, — teilweise in den basalen Gyri des Temporal- und Frontallappens, wo man zahlreiche entzündliche Foci sah, teilweise in den Centralganglien, so dass man eine kontinuierliche Zelleninfiltration von der Pia ab bis in die eben erwähnten Infiltrate in den Centralganglien fand.

Auch in den Pes pedunculi (cfr. 7) und in der Substantia nigra fanden sich zahlreiche Infiltrate. Dagegen konnte keine entzündliche Infiltration nachgewiesen werden in den mit den Schnittpräparaten folgenden Teilen des Nerv. und Tractus optic., des Nerv. olfactorius, Nerv. oculomotorius.

Die Hemisphären. In dem Centrum semiovale keine sicheren Entzündungsphänomene. Wie schon beschrieben, fanden sich zahlreiche Entzündungsinfiltrate in den basalen Teilen sämtlicher drei Frontalgyri beiderseits, wesentlich in den hinteren Partien.

Weiter wurden untersucht 4—5 cm. lange Schnittpräparate 1) von dem rechten mittleren Frontalgyrus — nur eine spärliche Lymphocyteninfiltration in der Pia in der Tiefe der Sulci; 2) quer durch den linken Gyrus frontal. sup. et medius — auch wenige Infiltrate in den Wänden kleiner pialer Venen, und in Gefässwänden in der weissen Substanz; 3) quer durch die ganze mediale Fläche des rechten Frontallobus, — nur spärliche kleine Infiltrate an der Grenze der grauen und der weissen Substanz in dem Gyr. front. med. und in der weissen Substanz in der Nähe des Corp. callos; 4) quer über Fossa Sylvii in der Mitte an der linken Seite mit einem grösseren Stücke des Gyr. frontal inf., — in der Pia an einzelnen Stellen eine undeutliche Lymphocyteninfiltration, sonst keine sicheren Zeichen einer Entzündung. Von den Temporallappen wurden weiter Schnitte von der unteren Fläche des rechten und von der Spitze des linken Lappens untersucht. Hie und da Zelleninfiltration in der Pia Mater und in dem linken Lobus zahlreiche perivasculäre, kleine Infiltrate in der weissen Substanz.

In den Occipitallappen wesentlich Hyperämie, an der linken Seite auch ein wenig Lymphocyteninfiltration in der Pia in den Sulci.

In den Parietallappen mit der vorderen Centralwindung waren grössere und mehr hervortretende Veränderungen vorhanden, indem hier an manchen Stellen nicht nur perivasculäre, sondern auch diffuse Zelleninfiltrate nachgewiesen wurden. Die Veränderungen waren im Grossen und Ganzen an beiden Seiten gleich. Es wurden speciell die Centralgyri (cfr. Fig. 36, 37, 38, 39, 40) sehr genau untersucht (quere, bis 4—5 cm. lange Schnitte von der oberen, mittleren und unteren Partie an der rechten und von der oberen und unteren Partie an der linken Seite). In der Tiefe der Sulci eine diffuse piale Infiltration und von der Pia ab eine kontinuierlich zunehmende Zelleninfiltration in der grauen und teilweise auch in der weissen Substanz (sehr deutlich in den rechten Centralgyri), die meisten und grössten in Gyr. centr. ant.. Die Zelleninfiltrate waren meist auf die Gefässwände beschränkt, teilweise sehr gross, besonders in den Venen; aber es wurden auch kleinere diffuse Infiltrate mit polymorphkernigen Leukocyten gefunden (in den oberen Partien der linken Centralgyri und in den mittleren Partien der rechten Centralgyri, an manchen Stellen, ebenso in dem rechten Gyrus paracentralis, der speciell untersucht wurde). Eine Degeneration der Ganglienzellen konnte nicht nachgewiesen werden.

Vom Cerebellum wurden weiter 2 verschiedene Stücke der rechten und 2 der linken Hemisphäre untersucht. Es fand sich eine starke Hyperämie und eine bedeutende Lymphocyteninfiltration in der Pia in den Sulci, sonst nichts pathologisches.

Von dem Plexus brachialis sin. wurden drei grössere Stücke untersucht, von dem rechten Plexus lumbalis 3 Stücke, weiter Nervus vagus dext. et sin., — vollständig normale Verhältnisse, — keine nachweisbare Hyperämie, keine Zelleninfiltration oder anderen Entzündungsphänomene, keine (auf jeden Fall ausgesprochene und deutliche) parenchymatöse Degeneration der Nervenfaser.

Zusammenfassung des mikroskopischen Befundes.

Im Rückenmark und seiner Pia eine diffuse Entzündung, wesentlich in der grauen Substanz. Sie war am meisten im 1sten Dors. Segm. und in dem Cervikalmarke ausgesprochen: Erweichung der Substanz und grosse hämorrhagische Foci in der grauen, teilweise auch in der angrenzenden weissen Substanz. Diese hämorrhagische Entzündung nahm im Cervikalmarke nach oben ab.

Med. oblong. und Pons: Eine diffuse Entzündung, besonders in der Substantia reticul. und am Boden des vierten Ventrikels (inclus. der meisten Gehirnnervenkerne; in den Vaguskernen auch Oedem), an Intensität nach oben bis zu den Striæ acust. zunehmend, dann abnehmend, aber auch sehr deutlich und intensiv in den Umgebungen des Aquaed. Sylvii. In der Substanz der Pons nur wenig kleine Infiltrate, in den Pedunculi zahlreiche Infiltrate. In der Pia mater an der Basis ringsum Med. oblong. und Pons und weiter nach vorne eine teilweise starke Zelleninfiltration, besonders in der Fossa Sylvii mit ihren Sulci, — weiter perivasculäre Infiltrate nach oben und innen in den Gyri des Frontal- und Temporallappens und nach oben bis in die Centralganglien. In den letzteren zahlreiche, teilweise hämorrhagische Entzündungsherde (in allen Ganglien, besonders in ihren unteren und hinteren Teilen). Im Grosshirn zahlreiche zerstreute kleine Infiltrate, teilweise nur in den Gefässscheiden, teilweise diffus, — beinahe in allen Lappen und in vielen Gyri, doch besonders in den Centralgyri.

In den Nerven konnten Entzündungsphänomene nicht nachgewiesen werden.

Klinisch äusserte sich der Fall als eine acute bulbäre Myelitis, pathol.-anatomisch war eine intensive Entzündung der Medulla oblongata und der Pons, ausserdem auch eine ausgesprochene akute Poliomyelitis vorhanden.

Fall XII.

Krankengeschichte. W. A., 19 Jahre alt, hatte am 1sten Septbr. einen Besuch bei einer Schwester gemacht. Am nächsten Tage ging er in seine Heimat zurück — in allem ca. 20—25 km., bekam unterwegs Schüttelfrost; er vermochte aber seinen Weg fortzusetzen und konnte sogar denselben Abend 2 bis 3 Stunden mit einigen Kameraden, die er traf, zusammen sein; sie sassen im Freien und tranken eine Flasche Cognac; W. A. soll nicht angeheitert gewesen sein.

Am nächsten Tage ($^3/_9$) fühlte er sich unwohl, hatte Diarrhöe, er ass wie gewöhnlich, und konnte auch noch an der Arbeit teilnehmen.

In der Nacht auf den 4ten Septbr. schlief er sehr unruhig; morgens stand er auf, aber im Laufe des Tages bekam er Fieber, Schmerzen im Kopfe und Rücken und Nackensteifigkeit. Am 5ten musste er das Bett hüten. In den folgenden Tagen nahmen die Schmerzen zu. Am 7ten wurde der Kreisphysikus Pettersen geholt. Der Patient hatte starke Schmerzen im Kopfe, Nacken und Rücken; Gefühl von Steifigkeit, Parästhesien (Kriebeln) und Druck-

empfindlichkeit in den unteren Extremitäten. Er konnte sich im Bett nur unter grossen Schmerzen aufrichten. Das Gesicht war kongestioniert. Die Sensibilität nicht gestört. Die Respiration ein wenig erschwert. P. 104. Temper. 37,8 °.

In den zwei folgenden Tagen nahmen die Respirationsbeschwerden immer zu, es entwickelte sich eine Lähmung in dem linken Arm und der linken Körperhälfte und besonders im linken Bein. P. konnte nur mit der rechten Seite atmen. Er schwitzte stark, war unklar und somnolent, reagierte aber auf Anrufen. Am 9ten Septbr. starb er an Respirationsparalyse; in den letzten Stunden vermochte er nicht mehr zu schlucken.

Die *Obduktion* wurde von Dr. Scheel in der Heimat des Verstorbenen unter schwierigen äusseren Verhältnissen am 12ten Septbr. vorgenommen. Von einer Lumbalpunktion zu bakteriologischem Zwecke wurde Abstand genommen, weil drei Tage seit dem Tode vergangen waren.

Bei der äusseren Untersuchung war nichts zu bemerken, nur eine schon vorgeschrittene Dekomposition. Der Rigor mortis war stark.

Innere Untersuchung.

1) Kopf und Spinalkanal. Es bestand eine Hyperämie des Gehirnes und des Rückenmarks sowie der Meningen, aber nirgendswo Exsudat. Die Hyperämie war arteriell und diffus. Keine Blutungen oder andere abnorme Befunde bei der vorläufigen Untersuchung des Gehirnes. Der Duralsack des Rückenmarkes wurde geöffnet und ein Querschnitt durch das Cervikalmark gelegt: Die graue Substanz war erweicht und hyperämisch. Ueberall im Rückenmarke eine intensive rote Färbung der grauen Substanz, besonders in den vorderen grauen Hörnern im Cervikal- und Lumbalmarke. Auch zahlreiche rote Streifen (entzündete Gefässe) in der weissen Substanz. Periphere Nerven wurden nicht entfernt.

2) Brust und Hals. Keine Flüssigkeit im Herzbeutel oder in den Pleurahöhlen, keine Verwachsungen und kein Beleg der serösen Blätter. Das Herz zeigte normale Verhältnisse. Die Lungen waren hyperämisch und ödematös, keine Blutungen, keine Infiltrate. Die Organe am Halse und die Höhlen und Nebenhöhlen des Gesichtes wurden nicht untersucht. Die Lymphdrüsen im Thorax und am Halse waren nicht geschwollen.

3) Unterleib: Kein Exsudat in der Peritonealhöhle. Die Milz war nicht geschwollen; die Zeichnungen wegen der Dekomposition verwaschen. Die Nieren hyperämisch, sonst normal. Die Leber normal, — keine Hyperämie, keine parenchymatöse Degeneration. Die Mesenteriallymphdrüsen nicht geschwollen. Der Darmkanal wurde nicht geöffnet. Die Harnblase, Nebennieren, Pancreas zeigten normale Verhältnisse.

Mikroskopische Untersuchung.

In den dünnen Rückenmarkshäuten war makroskopisch nur eine starke diffuse Hyperämie nachweisbar, aber kein Exsudat. Bei der mikroskopischen Untersuchung dagegen war überall eine Lymphocyteninfiltration in der Pia vorhanden, doch im Ganzen nicht sehr intensiv. Am stärksten war diese entzündliche Infiltration im Lumbalmarke, wo sie überall nachweisbar war, nach vorn und hinten am meisten ausgesprochen, aber auch fleckenweise an den Seiten. Im Sakralmark war sie auch sehr reichlich, aber aufwärts im Dorsal- und Cervikalmarke war sie unbedeutend, wesentlich auf die Vorder- und Hinterfläche beschränkt. Die Zellen waren meistens Lymphocyten oder lymphocytenähnliche Zellen. Sehr auffallend war die kontinuierliche Fortsetzung der Zelleninfiltration in den Gefässhäuten in der Substanz des Rückenmarkes, von aussen nach innen immer zunehmend, und besonders deutlich war dies Verhältnis zu den Gefässen in der Fiss. anterior (den Centralgefässen) und posterior und weiter in der Substanz.

Vom Rückenmark wurden Schnittpräparate untersucht 1) vom Sakralmarke, 2) vom 1sten Lumbalsegmente, 3) vom 6ten Dorsalsegmente, 4) vom 2ten Dorsalsegmente, 5) vom 5ten Cervikalsegmente und 6) vom 1sten Cervikalsegmente.

In der weissen Substanz wesentlich perivasculäre Infiltrate, besonders in den Seitensträngen, nur in einzelnen Höhen kleine diffuse Infiltrate.

In der grauen Substanz eine diffuse starke Entzündung von wechselnder Intensität in den verschiedenen Segmenten; am intensivsten war die Entzündung in der Höhe des 5ten Cervikalsegmentes (hier ein grosser hämorrhagischer Herd im linken vorderen grauen Horne

und grosse diffuse leukocytenreiche Infiltrate in den beiden vorderen Hörnern), und im 2ten Dorsalsegmente (auch hier war das Exsudat in den vorderen Hörnern sehr reich an polymorphkernigen Leukocyten und teilweise mit roten Blutkörperchen gemischt).

Im Lumbalmark war die entzündliche Infiltration auch sehr stark, diffus in der ganzen vorderen Partie der grauen Substanz, beinahe von derselben Intensität an beiden Seiten. Am 6ten Dorsalsegment, im Sakralmarke und im 1sten Cervikalsegmente waren die Veränderungen nicht so ausgesprochen, die Infiltrate diffus, aber doch an die Gefässe gebunden und im Ganzen die Struktur bis zu einem gewissen Grade erhalten. In der centralen grauen Substanz, in den Clarke'schen Säulen verhältnissmässig nur unbedeutende Entzündungsphänomene, — wesentlich Hyperämie und kleine Gefässinfiltrate; in den Hinterhörnern grössere Veränderungen, starke Gefässinfiltrate und z. B. am 2ten Dorsalsegmente auch zerstreute kleine Zelleninfiltrate. Im Sakralmarke war die Entzündung beinahe gleich intensiv in der vorderen und der hinteren Hälfte der grauen Substanz.

In den hinteren Hörnern waren die Ganglienzellen in gewöhnlicher Anzahl und von gewöhnlichem Aussehen vorhanden. In den vorderen grauen Hörnern dagegen war eine Degeneration überall nachweisbar: im Sakralmark nur im geringen Grade, im Lumbalmark besonders in den lateralen Gruppen und an der linken Seite; im 6ten Dorsalsegmente war die Degeneration nur wenig hervortretend, wesentlich in den hinteren Gruppen. Im 2ten Dorsalsegmente und 5ten Cervikalsegmente waren die meisten Ganglienzellen, besonders an der linken Seite, verschwunden, nur hie und da „Schatten"; im 1sten Cervikalsegmente dagegen waren die meisten Ganglienzellen nachweisbar.

Die Grundsubstanz war in den am meisten entzündeten Partien der grauen Substanz deutlich ödematös (auch makroskopisch erweicht). Die Exsudatzellen varen meist polymorphkernige Leukocyten, teilweise wurden viele grössere runde, aufgeblähte Zellen gefunden (Leukocyten, beginnende Fettkörnchenzellen?).

Nach Mikroben wurden in vielen Schnitten (nach den gewöhnlichen Methoden gefärbt) gesucht, aber immer mit negativem Resultate.

Medulla oblongata mit Pons, Pedunculi und Corp. quadrig. wurden mit Frontal-Schnitten in 12 Stücke zerlegt, und von allen Höhen wurden verschiedene Schnitte untersucht. Die Schnitte von den vorderen Partien waren sehr gross und schwer zu behandeln, aber auch sehr übersichtlich und instruktiv. (Zum Vergleich wurden die Zeichnungen in Jacob's Nervenatlas und in Spalteholz's Atlas benutzt). Makroskopisch konnte man überall in der grauen Substanz (in Substant. reticul. und am Boden des vierten Ventrikels) eine intensive entzündliche Hyperämie observieren.

1) Ein wenig unterhalb des vierten Ventrikels in der Höhe des Nucleus Goll und Burdach: Pia mater ist fleckenweise infiltriert, am meisten in der Fissura median. ant. und poster. Die Infiltration setzt sich längs der Gefässe fort, besonders in den Gefässscheiden der Vasa nuclearia — immer zunehmend in der Richtung der grauen Nervenkerne. In den Kernen XI und XII zerstreute Gefässinfiltrate ohne deutliche Degeneration der Ganglienzellen; beginnende Infiltration in Nucl. X (ein wenig höher aufwärts). Die graue Substanz ist an den Seiten und vor der Fissura median. post. stark hyperämisch, mit Zelleninfiltration, erweicht und aufgequollen. In den Nuclei Goll und Burdach nur streifenförmige, perivasculäre Infiltrate, keine diffuse Entzündungsherde. In den Oliven nur kleine Infiltrate ringsum einige Gefässe.

2) Durch die untere Spitze des vierten Ventrikels und 3) höher aufwärts (durch das distale Ende des Vaguskernes):

In der Pia nur spärliche fleckenförmige, kleine Infiltrate. In der Substanz beinahe dasselbe Bild wie in den zuletzt beschriebenen Schnitten, doch vielleicht eine nicht so ausgesprochene Entzündung: Ueberall entzündete Gefässe durch die Med. oblong., besonders in der Raphe und in den Gefässen durch die Seitenpartien (besonders in den Vasa nuclearia), und hinter den Corpora restiformia — zunehmend in der Richtung der Substantia reticularis. Am Boden des vierten Ventrikels zahlreiche zerstreute, teilweise diffuse Infiltrate, die Substanz auch hier erweicht, ödematös. In der Substant. reticul. grösscre Infiltratherde (nur geringe Veränderungen der Ganglienzellen). Auch Herde in den Nuclei XII, ebenso X (hier auch diffuse Infiltrate) und VIII (dorsaler Acusticuskern).

In den Pyramiden, Oliven und Corpora restiform. meistens nur dilatierte und strotzend gefüllte Gefässe, wenige Infiltrate.

4) 5) und 6) Durch die Mitte des vierten Ventrikels (Acusticuskern).

In der Pia eine starke Zelleninfiltration, besonders an den Seitenpartien (bedeutend mehr als in den vorigen Schnitten). In der Substanz grosse Gefässinfiltrate in den Aesten der Vasa nuclearia, in den Gefässen in der Raphe und in Gefässen hinter Corpora restiformia. In der Substant. reticul. eine ausgebreitete, doch nicht sehr intensive Entzündung; am stärksten ist die Entzündung im Boden des vierten Ventrikels und in den Nuclei VIII (am meisten in den dorsalen Kernen, minder im ventralen, auch zerstreute Infiltrate in Nucl. Deiter), VII, VI (in den beiden letzten Kernen nur wenige kleine Infiltrate). Die Entzündung nimmt aufwärts zu; die nachweisbare Degeneration der Ganglienzellen ist aber im Ganzen gering. In der weissen Substanz, in den Oliven und Pyramiden nur einzelne perivasculäre Infiltrate hie und da.

7) 8) und 9) Durch die Pons und obere Hälfte des vierten Ventrikels.

An der Vorderfläche und an den Seitenpartien der Pons fleckenweise eine entzündliche Infiltration in der Pia mater. In der Substantia reticularis zerstreute grosse, perivasculäre und diffuse Zelleninfiltrate, — aufwärts zunehmend an Grösse und Anzahl. Auch im Boden und an den Seiten des vierten Ventrikels zahlreiche, kleinere Infiltrate. In sämtlichen Kernen des V diffuse, entzündliche, doch nicht sehr grosse Infiltrate, auch in Locus coeruleus, — nur eine spärliche Degeneration der Ganglienzellen. In der Pons in der Mitte zahlreiche Infiltrate, perivasculär, die meisten nur in den Gefässscheiden, einzelne mehr diffus, besonders um die Aeste der Gefässe in der Raphe.

In Präparaten von den letzten vier Höhen waren auch die benachbarten Teile des Kleinhirns einbezogen. In den Sulci zwischen den angrenzenden Gyri Pia mater überall infiltriert, die Gefässe stark hyperämisch. In der Höhe des oberen Endes des vierten Ventrikels sind diese pialen Infiltrate besonders sehr gross in und ausserhalb der Gefässwände; — die Entzündung in den dünnen Häuten ist hier intensiver als irgendwo in der Pia um Med. oblong. oder spin.. Man sieht auch entzündliche Infiltrate in den angrenzenden Gyri, — diffus oder auf die Gefässscheiden beschränkt; auch in Velum med. antic. und Lingula zahlreiche Entzündungsherde.

10) Durch die vorderen Enden der Pons, durch Aquaed. Sylvii und Corp. quadrig. poster..

In der Pia nur eine geringe Zelleninfiltration. Dagegen zahlreiche grosse, perivasculäre Infiltrate in der Substanz, besonders in den Aesten der durch die Raphe von vorne nach hinten verlaufenden Gefässe, und noch mehr in den Gefässen, die durch die Seitenpartien der Pons in die graue Substanz eindringen. In der Pons Entzündungsherde um die Gefässe, am meisten in den Gefässscheiden, aber auch grössere, welche die Substanz diffus infiltrieren. In den Nuclei IV, besonders an der einen Seite, grosse Zelleninfiltrate und hie und da auch Degeneration der Ganglienzellen. — In Corp. quadrigem. poster., in Laqueus, in Crura cerebelli ad Corp. quadrig. nur wenige kleine Zelleninfiltrate.

11) und 12) Durch Pedunculi, Aquaeductus Sylvii und Corpora quadrigem. poster. und anter..

In der Pia mater zerstreute grosse Infiltrate, besonders an der Basis zwischen den Pedunculi, aber auch an den Seiten und an der Oberfläche. Die Entzündung setzt sich überall längs der Gefässe in die Substanz fort und ist im Ganzen recht bedeutend. Entzündlich infiltriert sind besonders dieGefässe, die von vorne, teilweise durch dieRaphe nach der Substant. reticul. und nach den grauen Kernen unter dem Aquaed. Sylvii, teilweise nach der Substant. nigra und nach dem Nucl. ruber verlaufen. Aber auch die zahlreichen kleineren Gefässe, die von den Seiten und von der Oberfläche nach innen verlaufen, sind zelleninfiltriert.

Die stärksten Zeichen der Entzündung sieht man in der Substantia nigra und in Nucleus ruber (sowohl kleinere Infiltrate nur in den Gefässscheiden als grössere, mehr diffuse mit zahlreichen Leukocyten, demnächst auch Degeneration der Ganglienzellen). In den Nervenkernen des Nerv. oculomot. auch zerstreute Infiltrate, aber im Ganzen nicht so zahlreich wie in der Substant. nigra. In dem Tegmentum grosse diffuse Entzündungsherde. Dagegen in Laqueus, in Crura cerebelli ad Corp. quadrig. nur unbedeutende Zeichen einer Entzündung,

in Pedes pedunculi mit den Pyramiden nur Hyperämie. In den Corpora quadrigem. poster. und anter. nur wenige kleine Gefässinfiltrate, ebenso in den Corp. genicul. lateral. et media.

In den Centralganglien (Thalamus opticus, Nucl. caud. und Nucl. lentiform.) (vergl. Fig. 28, 29, 30 und 31 und den beigefügten schematischen Textfiguren, in welchen die Ringe runde Zelleninfiltrate nur in den Gefässscheiden, die Kreuze grössere auch perivasculäre Infiltrate bezeichnen) mit den angrenzenden basalen Partien des Gehirns konnte man schon makroskopisch eine starke Hyperämie, Erweichung (und Blutungen?) sehen, speciell in den hinteren Partien. Bei der mikroskopischen Untersuchung wurde auch die Vermutung, dass man in den basalen Teilen und in Thal. optic. eine Entzündung finden würde, bestätigt.

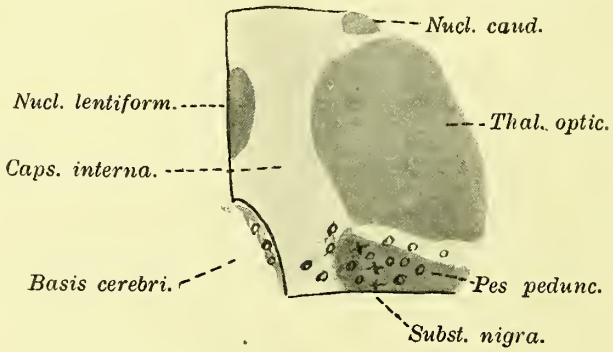

Centralganglien an der linken Seite nach hinten.

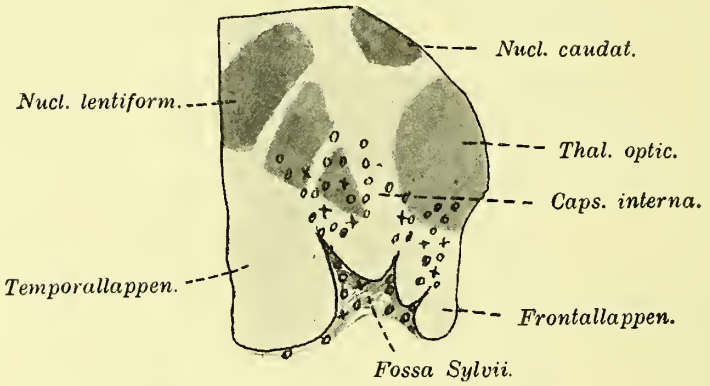

Centralganglien an der linken Seite in der Mitte.

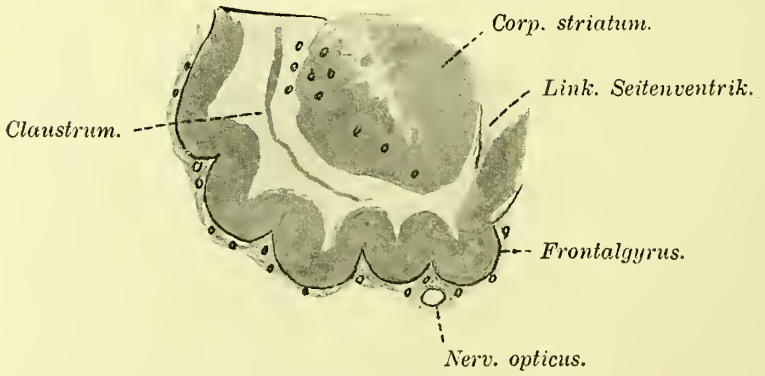

Centralganglien an der linken Seite nach vorne.

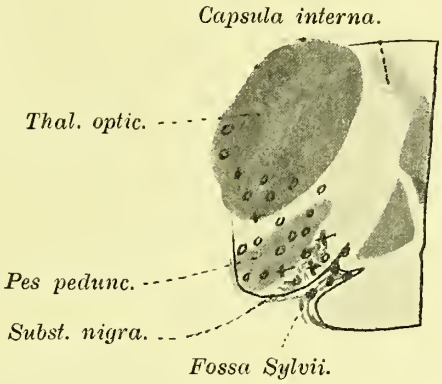

Centralganglien an der rechten Seite in ihrer hinteren Partie.

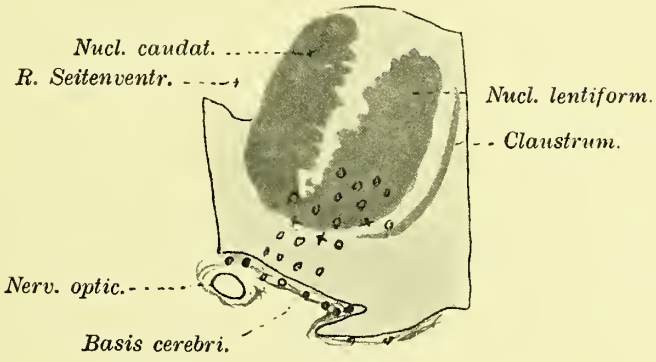

Centralganglien an der rechten Seite nach vorne.

Es wurden 5 grosse Stücke (grosse frontale nach der Basis gehende Schnitte: von der hinteren, mittleren und vorderen Partie an der linken und von der vorderen und hinteren Parti eder Centralganglien an der rechten Seite) untersucht.

In den mitfolgenden Teilen (in den hinteren Stücken) von den Pedes pedunculi und Substantia nigra dieselben zahlreichen grossen, perivasculären Infiltrate, die wir schon beschrieben haben.

In den unteren und hinteren Partien des Thalamus opticus sowohl an der Oberfläche als in der Substanz beiderseits zerstreute Gefässinfiltrate; die Infiltrate sind — besonders an der linken Seite — sehr gross, teilweise hämorrhagisch, nach unten an Intensität zunehmend. In der Pia in den angrenzenden Teilen der Basis (hauptsächlich über Temporalgyri) sieht man auch eine Leukocyteninfiltration, im Ganzen nicht sehr bedeutend, aber in der Tiefe der Fossa Sylvii mit ihren Sulci zunehmend. Sehr augenfällig ist es, dass man die entzündliche Infiltration von der Pia ab sehr deutlich längs den Gefässen verfolgen kann, so dass man eine kontinuierliche Reihe kleinerer und grösserer Infiltrate bis in den Thalamus opticus und ebenso in Capsula interna und Nucl. caud. hinein findet. In den oberflächlichen Gyri sind die Infiltrate nur spärlich und klein, aber sie nehmen rasch an Anzahl und Grösse nach oben in den Centralganglien zu. Nur in der unteren Partie der Capsula interna sieht man, wie erwähnt, zerstreute kleinere Infiltrate. In Nucleus caudatus sind keine deutlichen Entzündungsherde vorhanden, nur eine starke Hyperämie; dagegen in dem Nucleus lentiformis — wie erwähnt — hie und da einzelne, nicht sehr grosse Infiltrate. In Claustrum nichts abnormes zu sehen, in der Capsula externa an der linken Seite einzelne infiltrierte Gefässe. Bei den basalen Teilen (Nerv. und Tractus opticus, den grossen Gefässen) normale Verhältnisse, keine Zeichen einer Entzündung.

Von Cerebellum wurden weiter (cfr. Med. oblong. 7, 8 und 9) Stücke von der oberen und unteren Fläche der linken Hemisphäre untersucht; abgesehen von einer unbe-

deutenden Lymphocyteninfiltration der Pia in den Sulci sonst normale Verhältnisse. In Schnitten durch den Vermis zahlreiche grosse, perivasculäre Infiltrate in der weissen Substanz.

Vom Grosshirn wurden Stücke der sämtlichen Lappen in beiden Hemisphären untersucht: 1) Von den Temporallappen (in den äusseren Partien): Nur eine spärliche Lymphocyteninfiltration hie und da in den Sulci. 2) Von den Occipitallappen: Keine Zeichen einer Entzündung. 3) Von den Frontallappen (an der äusseren und oberen Partie): Nur eine Zelleninfiltration in der Pia, keine Zeichen einer Entzündung in der Substanz.

4) Von den Parietallappen (und Frontallappen) wurden die Centralgyri speciell genau untersucht (von drei verschiedenen Höhen jederseits perpendiculär an die Sulc. centrales): An der rechten Seite waren die Veränderungen nicht sehr bedeutend: In der Pia stellenweise eine spärliche Lymphocyteninfiltration; in der Substanz nur in einer Schnitthöhe einzelne perivasculäre Infiltrate und ein diffuses (auch ausserhalb der Gefässscheiden) in der Corticalis des Gyrus centralis posterior.

An der linken Seite (cfr. Fig. 34 und 35) fanden sich an einer Schnitthöhe in der Mitte des Gyrus central. ant. und posterior zahlreiche Infiltrate, sowohl in der Corticalis als in der Medullaris, und sowohl in als ausserhalb der Gefässscheiden; sie bestanden aus zahlreichen Leukocyten. Auch in der Pia in der Tiefe der Sulci Zelleninfiltration.

Zusammenfassung der pathol-anatomischen Befunde.

Im Rückenmarke ist eine Entzündung in der Pia und in der Substanz überall vorhanden von gewöhnlichem Aussehen, am mindesten ausgesprochen im Dorsalmarke, am meisten im unteren Cervikalmarke, wo die Entzündung auch hämorrhagisch ist.

In der Med. oblong. und Pons eine starke Entzündung überall in der Substant. reticul. und in den sämtlichen Gehirnnervenkernen, nach aufwärts an Intensität zunehmend. Die Entzündungsherde sind perivasculär und hängen mit einer im Ganzen bedeutenden Zelleninfiltration in der Pia zusammen. Bemerkenswert sind die zahlreichen Infiltrate in der Pons, ebenso in den Pedunculi (besonders in der Substant. nigra).

Auch in den Centralganglien wurden zahlreiche entzündliche Herde nachgewiesen, besonders in dem unteren Teile des Thalamus optic. und des Nucl. lentiform., teilweise auch in der Capsula interna.

Im Cerebellum eine intensive Entzündung in den der Med. oblong. angrenzenden Teilen: In Velum medull., Lingula und Vermis, ausserdem in der Pia in der Tiefe der Gyri und in einzelnen Gyri.

Im Grosshirn perivasculäre Infiltrate, teilweise in den Gefässscheiden, teilweise mehr diffus in den Centralgyri.

Fall XIII.

Die *Krankengeschichte,* die in Folge äusserer Umstände unvollständig ist, wurde uns gütigst von den Aerzten Fjeld und P. A. M. Mellbye zur Verfügung gestellt.

Ragna S., ein 28-jähriges Dienstmädchen, erkältete sich bei einem Besuch des Circus am 26sten Septbr. 1906. Am folgenden Tage hatte sie Fiebersymptome und Schmerzen in der Herzregion. Dr. Fjeld, der am 28sten Septbr. zugerufen wurde, fand eine Temper. von 38 °, Puls 120, schwache, aber reine Herztöne. Sie schwitzte sehr stark und hatte Schmerzen im Nacken und Rücken. Am 29sten Septbr. war das Schwitzen vorüber, ebenso der Schmerz im Rücken, aber sie fühlte sich steif im Nacken. Erbrechen trat ein. Im Verlaufe des Tages fühlte sie sich immer kränker und abends wurde Dr. Mellbye geholt. Er stellte Fieber von 38,3 °, einen schwachen, unregelmässigen Puls von ca. 100, und starkes Schwitzen fest. Sie hatte Schmerzen und Steifigkeit im Nacken, Dyspnoe und sehr angestrengte Respiration, ausserdem Schmerzen in der Herzregion. Bei der physikalischen Untersuchung der Lungen und des Herzens nichts zu finden.

Die oberen Extremitäten waren teilweise paralytisch und ein wenig kontrahiert in den Ellenbogengelenken; sie vermochte die Unterarme zu supinieren; der Händedruck war sehr schwach. Die Patellarreflexe schienen gesteigert zu sein, besonders an der linken Seite. Pat. hatte ausgesprochenes Angstgefühl. Um elf Uhr am selben Abend ($^{29}/_{9}$) kollabierte sie und starb sehr schnell; sie wurde in halb sitzender Stellung auf dem Rande des Bettes mit den Füssen am Boden gefunden.

Es wurde vermutet, dass man hier vielleicht einen Fall der in Kristiania epidemisch auftretenden akuten Poliomyelitis vor sich hätte; deshalb wurde die Leiche nach dem Pathol. anatomischen Institute des Reichshospitals zur Obduktion gebracht.

Die *Obduktion* wurde am 1sten Oktbr. 1906, 10 Uhr Vorm. von Dr. Scheel ausgeführt.

Aeussere Untersuchung.

Rigor mortis und hypostatische Färbungen der Haut vorhanden. Keine Läsionen.

Innere Untersuchung.

Oeffnung der Brust- und Bauchhöhle verboten.

Kopfhöhle. Kranium und Dura mater normal. Keine Eiterflecken oder -Streifen in den dünnen Häuten oder längs der Gefässe zu sehen. Pia mater ist überall injiciert. Die Subarachnoidealflüssigkeit oder der Inhalt des Gehirnventrikels haben an Menge kaum zugenommen. Kleine emolliierte Herde an der Oberfläche des Gehirns oder in den Centralganglien. Das Gehirn wurde in Formol zu näherer Untersuchung fixiert.

In Cavum tympani beiderseits normale Verhältnisse. Der Schädel wurde im Sagittalplane durchgesägt und die Höhlen des Keilbeins, des Siebbeins und Stirnbeins, die Nasenhöhle mit ihren Nebenräumen und der Nasenrachenraum untersucht, — überall normale Verhältnisse.

Das Rückenmark wurde mit einigen Spinalganglien entfernt. Pia mater injiciert. An Schnitten im Cervikal-, Dorsal- und Lumbalmark erwies die Substanz sich etwas weicher als normal, und quoll an der Schnittfläche hervor. Die Injektion des Rückenmarkes und besonders der grauen Substanz war nicht sehr stark im Sakral- und Lumbalmarke, nahm aber im Dorsalmarke nach oben rasch zu, so dass man nach dem makroskopischen Aussehen den Eindruck bekam, eine intensive Entzündung wahrzunehmen; denselben Eindruck bekommt man auch vom Cervikalmark. Die Grenze zwischen grauer und weisser Substanz ist in den zuletzt erwähnten Partien verwaschen.

Vor der Oeffnung des Spinalkanals wurde eine *Spinalpunktion* vorgenommen. Von der Spinalflüssigkeit wurden Trockenpräparate an Objektträgern gemacht. Bei der mikroskopischen Untersuchung (nach Färbung) wurden zahlreiche Zellen, meistens Lymphocyten, einzelne Leukocyten und viele Endothelzellen, aber keine Mikroben (nach Löffler und Gram gefärbt) gefunden.

Mikroskopische Untersuchung.

Rückenmark. Im Sakral- und Lumbalmarke (von drei verschiedenen Segmenten) begegnet man einer reichlichen Zelleninfiltration in der Pia, die kontinuierlich das Rückenmark umfasst, aber besonders an der Vorderfläche sehr stark ist und in der Tiefe der Fissura mediana zunimmt, so dass man hier dicke Infiltrate in den Gefässscheiden findet. Die Infiltration besteht zum grössten Teile aus Lymphocyten, teilweise auch aus grösseren runden Zellen mit runden Kernen und einigen Leukocyten. In den Wurzeln sieht man nur Zelleninfiltration in der Pia an der Umschlagsfalte. In der Arachnoidea nur sehr unbedeutende Zeichen einer Entzündung. In den begleitenden Nervenstämmen ebenfalls keine oder sehr unbedeutende (im Perineurium liegende) Entzündungsphänomene. An der Innen- oder Aussenseite der Dura mater normale Verhältnisse; dies gilt auch für das Dorsal- und Cervikalmark.

In der Substanz findet man auch eine intensive Entzündung. In der weissen Substanz wesentlich Gefässinfiltrate in den Gefässscheiden, auch einzelne diffuse an der Grenze der grauen Substanz; im Sakralmarke sieht man die meisten und grössten Infiltrate, im Lumbalmark nehmen sie an Anzahl ab. In der centralen grauen Substanz mit dem Centralkanal nur geringe Veränderungen, am meisten im Sakralmark. In der übrigen grauen Substanz eine ausgebreitete intensive Entzündung, beinahe von derselben Intensität an den beiden Seiten, und wie gewöhnlich am stärksten in den vorderen grauen Hörnern. Die Infiltration ist diffus, in den hinteren Hörnern sieht man jedoch meistens streifenförmige, diffuse Infiltrate

um die Gefässe. Die normale Struktur der vorderen Partien ist verschwunden, die Grenzen gegen die weisse Substanz sind verwaschen, die Substanz ist deutlich geschwollen, ödematös. Die Ganglienzellen sind zum grossen Teile verschwunden oder degeneriert (geschrumpft, teilweise ohne Kerne und tigroide Schollen), teilweise auch von Leukocyten durchsetzt; diese Veränderungen nehmen nach oben hin zu; beim 1sten Lumbalsegmente findet man gewöhnlich aussehende Ganglienzellen nur in den hinteren lateralen Gruppen.

Dorsalmark (10tes, 7tes, 4tes und 3tes Segment untersucht). In der Pia eine spärliche Lymphocyteninfiltration, besonders an der Vorderfläche und in der Fissura med.; in den Wurzeln, Nerven, Spinalganglien normale Verhältnisse.

In der Substanz verhält sich die Entzündung verschieden; in dem unteren Teile ist sie minder ausgesprochen (minder als im Lumbalmark), in dem oberen Teile ist sie sehr intensiv und speziell findet man, was sehr auffallend ist, zahlreiche Infiltrate in der weissen Substanz. Diese letzterwähnten Infiltrate äussern sich als lange Streifen, die an Dicke nach innen zunehmen und mit ähnlichen Infiltraten in der grauen Substanz unmittelbar zusammenhängen; sie sind zahlreich in sämtlichen Strängen, und die meisten liegen ausserhalb der Gefässscheiden und infiltrieren die umgebende weisse Substanz diffus.

Die graue Substanz ist stark entzündet, am intensivsten in den oberen Segmenten. In den vorderen grauen Hörnern (in den oberen Segmenten) sieht man nur eine diffuse entzündliche Infiltration mit den gewöhnlichen Zellenformen (zahlreiche Leukocyten, besonders um und in den Ganglienzellen); sie konzentriert sich um blutgefüllte, stark dilatierte Gefässe. Von Ganglienzellen sind in diesen Partien nur Reste übrig in den vorderen grauen Hörnern; in den hinteren Hörnern, wo die Entzündung im Ganzen weit weniger intensiv ist, sind auch die meisten Ganglienzellen zu sehen. In den zahlreichen grossen, gequollenen Leukocyten, die einen Teil der grossen Gefässinfiltrate ausmachen (und auch in den intravasculär liegenden zahlreichen Leukocyten) sieht man zahlreiche glänzende Körner (fetthaltiges Pigment?). In den unteren Dorsal-Segmenten nimmt die Entzündung ab, doch ist die Infiltration in den vorderen grauen Hörnern auch hier diffus. In der centralen grauen Substanz und in den Clarke'schen Säulen treten die Entzündungsphänomene zurück.

Cervikalmark (8tes, 6tes, 4tes und 2tes Segment untersucht).

Die Pia ist beinahe wie im Dorsalmark entzündet; in den Fissuren nimmt die Infiltration rasch zu. In der Substanz ist die Entzündung sehr intensiv, verbreitet auch über grosse Partien der weissen Substanz und verhält sich in grossen Zügen wie die oberen, beschriebenen Dorsalsegmente. Im zweiten Cervikalsegment nimmt die Entzündung wieder ab.

In der weissen Substanz zahlreiche grosse, perivasculäre Infiltrate, nach innen zunehmend, besonders in den Seitensträngen in der Richtung der vorderen grauen Hörner. In den hinteren Hörnern und der centralen grauen Substanz zerstreute kleinere, perivasculäre Infiltrate, dagegen in den vorderen grauen Hörnern eine diffuse, sehr zellenreiche Infiltration, die die normale Struktur verdeckt und auch die meisten Ganglienzellen zum Verschwinden gebracht hat. Von Ganglienzellen sind die meisten in den hinteren Hörnern intakt; in den vorderen Hörnern sieht man nur in den unteren Segmenten hie und da einzelne Zellen oder Reste solcher, besonders in den hinteren lateralen Gruppen; diese nehmen an Anzahl nach oben zu. Im zweiten Segmente kann man Ganglienzellen in sämtlichen Gruppen der vorderen Hörner finden, auch tritt die Entzündung hier mehr herdförmig hervor. Wo die Destruktion der Ganglienzellen sehr ausgeprägt ist (z. B. im 6ten Cervikalsegmente) begegnet man häufig Gruppen von Leukocyten, die den Platz der verschwundenen Ganglienzellen deutlich einnehmen; an einzelnen Stellen konnte man auch Reste solcher Zellen zwischen diesen „Neuronofagen" sehen; diese Leukocyten waren oft sehr gross, aufgebläht, mit peripherliegenden Kernen.

Mit Sicherheit konnten Mikroben in den Schnittpräparaten nicht nachgewiesen werden.

Medulla oblongata und Pons wurden mit frontalen Schnitten in 8 Stücke zerlegt, und von allen Höhen wurden verschiedene Schnitte untersucht.

1) Medulla oblongata dicht oberhalb der Pyramidenkreuzung (vergl. Fig. 22).

In der Pia eine spärliche Lymphocyteninfiltration, besonders in den Sulci ant., posterior und fleckenweise an den Seiten. Diese Infiltration setzt sich längs der Gefässe in die Substanz fort, und zwar sieht man die grössten Gefässinfiltrate in der Raphe bis gegen den

Centralkanal, in den Gefässen, die hinter den Pyramiden schräg nach innen bis zu dem Beginne der vorderen grauen Hörner mit ihren Ganglienzellengruppen verlaufen, und endlich auch in den zahlreichen kleineren Gefässen, die von den Seiten nach der Substantia reticularis und der Substantia gelatinosa mit den Anlagen zu den hinteren grauen Hörnern gehen. Ein grosses diffuses Leukocyteninfiltrat mit Degeneration einiger Ganglienzellen lag noch in dem einen grauen vorderen Horne — sonst waren die meisten Ganglienzellen intakt. In der Substantia reticularis zerstreute kleine Infiltrate, perivasculär und diffus, auch einzelne Herde in den Anlagen zu den Kernen des XII. und XI, doch ohne nachweisbare Degeneration der Ganglienzellen. Dagegen sah man nur eine starke Hyperämie in den Nuclei Goll und Burdach (in den letzten auch einzelne kleine Infiltrate), in den Pyramiden mit den Nuclei arciformes und in den Kleinhirn-Seitenstrangbahnen und im Gower'schen Bündel.

2) Medulla oblongata durch die Hinterstrangkerne.

In der Pia derselbe Befund wie in der vorigen Schnitthöhe, ebenso kontinuierliche Gefässinfiltrate von der Oberfläche bis in die Tiefe der Substanz, besonders in den Vasa nuclearia (hinter den Oliven). In der Substantia reticularis und gelatinosa eine intensive Entzündung, in den Hypoglossuskernen kleine Infiltrate mit nur geringer Degeneration der Ganglienzellen. In den Oliven nur einige kleine Entzündungsherde in der centralen weissen Substanz.

3) Medulla oblongata durch den Calamus scriptorius mit Teilen des Cerebellums.

In der Pia eine diffuse Zelleninfiltration um die ganze Medulla oblong., am meisten ausgesprochen in der Fissura anterior und an den Seitenpartien. Wie gewöhnlich setzt sich die Entzündung fort ins Innere der Substanz längs der Gefässe, besonders durch die Raphe, in den Vasa nuclearia hinter den Oliven. Man sieht auch zahlreiche entzündete Gefässe am Boden des vierten Ventrikels, wo sich eine ausgebreitete Entzündung findet, ebenso auch in der ganzen grauen reticulären Substanz. Im Nucleus XII nur kleine Infiltrate, in X grössere Infiltrate, doch nur geringe Zeichen einer Degeneration der Ganglienzellen. In der Substantia gelatinosa zerstreute Infiltrate. In den Nuclei Goll und Burdach nur einzelne kleine Entzündungsherde. In den Oliven, Pyramiden und den Corpora restiformia, im Laqueus und Fibræ arcuatæ internæ nur unbedeutende entzündliche Phänomene. Im Ganzen ist die Entzündung nicht so stark als in den zwei erst beschriebenen Schnitthöhen. In den mitfolgenden Teilen des Kleinhirns und des Plexus choroideus keine entzündlichen Infiltrate.

4) Medulla oblongata durch die untere Hälfte des vierten Ventrikels mit der hinteren Kante der Pons.

Die Pia verhielt sich wie unter 3) beschrieben, ebenso die mitfolgenden Stücke des Kleinhirns. Wie gewöhnlich findet man auch hier die grössten entzündlichen Infiltrate in den Vasa nuclearia, und weiter in den Wänden grösserer Gefässe, die hinter den Corpora restiformia im Boden des vierten Ventrikels verlaufen. In der Substantia reticularis zahlreiche grosse Infiltrate. In den dorsalen Kernen des X. und IX., im dorsalen und im beginnenden ventralen Acusticuskerne kleine Infiltrate, im Nucleus Ambiguus grössere Entzündungsherde. Die Corpora restiformia, Oliven und Pyramiden sind beinahe frei von Entzündungsphänomenen.

5) Medulla oblong. durch die Mitte des vierten Ventrikels und durch die hinteren Enden der Pons (durch die Acusticuskerne), (vergl. Fig. 23).

In der Pia eine intensive Zelleninfiltration an der Vorderfläche, besonders in der Fissura mediana und zwischen den Pyramiden, weiter in den tiefen Gruben an den Seiten. In der Substanz sieht man eine Gefässinfiltration, mit ihrer grössten Intensität in den Gefässen der Raphe und in den grossen Blutgefässen, die von den Seitenpartien nach innen und hinten verlaufen (die Vasa nuclearia). Im Ganzen eine sehr ausgedehnte und intensive Entzündung. In der weissen Substanz (z. B. in den Pyramiden, in dem Laqueus) nur geringe Veränderungen. Kleine Infiltrate in den Gefässwänden. Dagegen in der grauen Substanz, so in der ganzen Substantia reticularis, zahlreiche zerstreute diffuse Infiltrate; ebenso im ventralen Acusticuskern mit dem Ramus cochlear. nur kleine Infiltrate; ferner im dorsalen Acusticuskerne mit dem Ramus vestibularis mit Ausnahme an einer Stelle, wo man ein grösseres diffuses Zelleninfiltrat sah (um ein Gefäss, das die Corp. restif. bogenförmig umkreiste) Auch im Nucleus Deiter einzelne Infiltrate, ebenso in den Kernen VI und VII, jedoch nur

geringe Zeichen einer Degeneration der Ganglienzellen. In den Corpora restiformia zahlreiche leukocytenreiche Entzündungsherde.

In den Scheiden der grossen Nerven um die Medulla oblong. und in der Arteria basil. keine oder nur sehr geringe Entzündungsphänomene (Lymphocyteninfiltration). Plexus choroid. frei. In der Pia des Cerebellums, besonders um den Vermis eine Lymphocyten- infiltration hie und da; in der Substanz des Kleinhirns nur im Nucleus dentatus einzelne infiltrierte Gefässe.

6) Durch die Mitte der Pons und durch die Medulla oblongata in der oberen Hälfte des vierten Ventrikels (Facialiskern). Vergl. Fig. 24.

In der Pia eine Zelleninfiltration wie im vorigen Schnitte beschrieben. Die Entzündung setzt sich in der gewöhnlichen Weise in die Substanz hinein fort, und zwar am deutlichsten in den medialen Gefässen, in den Vasa nuclearia und in zahlreichen Gefässen im Boden und noch mehr an den Seiten des vierten Ventrikels. Durch die ganze graue Substanz eine intensive Entzündung, die auch um den ganzen vierten Ventrikel verfolgt werden kann; insbesondere sieht man zahlreiche leukocytenreiche und teilweise hämorrhagische Entzündungsherde an den Seiten des vierten Ventrikels. Infiltration im Nucleus VI und weit mehr im Nucleus VII mit Degeneration einzelner Gruppen von Ganglienzellen. Im Nucleus Deiter um den dorsalen Acusticuskern auch nicht wenige diffuse Entzündungsherde. In den Corp. restiformia einzelne kleine Herde; in der Substanz der Pons, in den Pyramiden und in den Processus cerebelli ad Pontem beinahe keine anderen Entzündungsphänomene als Hyperämie.

7) Durch die Pons (obere Hälfte) und die obere Spitze des vierten Ventrikels (die Quintusregion) (vergl. Fig. 25).

Eine kontinuierliche, aber nicht sehr starke Lymphocyteninfiltration um die Pons und den Nerv. trigeminus an seiner Austrittstelle (aber sie hört rasch auf und folgt diesem Nerven nicht in seinem weiteren Verlaufe). — Die Entzündung der Substanz ist hier minder hervortretend als in der vorigen Schnitthöhe; sie ist im Grossen und Ganzen auf die Umgebung des vierten Ventrikels und der Substantia reticularis beschränkt. Zerstreute kleinere Infiltrate in den Trigeminuskernen (den motorischen, sensiblen und in der caudalen absteigenden Wurzel mit ihren Bündeln) mit einer wenig hervortretenden Degeneration der Ganglienzellen. Im Locus coeruleus nur unbedeutende Veränderungen. In der Pons, den Pyramiden, den Processus Cerebelli ad Pontem und Processus Cerebelli ad Medullam oblongatam nur erweiterte und hie und da ein wenig zelliginfiltrierte Blutgefässe.

In der Pia einiger mitfolgenden Gyri des Kleinhirns über und an den Seiten der Med. oblong. eine in der Tiefe der Sulci zunehmende Infiltration, besonders über dem Velum medullare und der Lingula, wo man auch einzelne Infiltrate in der Substanz sieht.

8) Durch die Pons (am vorderen Ende) und die vordere Spitze des vierten Ventrikels (hinter den Corpora quadrig. poster.).

In der Pia eine Infiltration wie unter 7) beschrieben. Die Entzündung in der Substanz weit weniger hervortretend, eigentlich nur in der Substant. reticul. und den Umgebungen des vierten Ventrikels vorhanden. Im Locus coeruleus kleine Infiltrate, ebenso in der nasalen Wurzel des Trigeminus und in den Crura Cerebelli ad Corpora quadrigem.. Im Velum medull. anter. einzelne Entzündungsherde. In den Gefässwänden der Brückenfasern und -Ganglien nur undeutliche Zeichen einer entzündlichen Infiltration.

9) Durch die Pons am oberen, vorderen Ende, durch Aquaeductus Sylvii und die hinteren Vierhügel (vergl. Fig. 26).

In der Pia um diese Gehirnteile nur eine unbedeutende Zelleninfiltration. In der grauen Substanz nur eine wenig ausgesprochene Entzündung, — Infiltrate, teilweise diffuse in den Kernen des Nervus IV, grössere Infiltrate mit deutlicher Degeneration der Ganglienzellen in der nasalen Wurzel des Nervus V. — In den Corpora quadrig. poster. nur einige kleine Infiltrate.

10) Durch Pedes Pedunculi, Aquaeductus Sylvii und Corpora quadrigemina anteriora (vergl. Fig. 27).

An der Basis zwischen und um die Pedunculi eine dichte Zelleninfiltration; von der Pia aus ziehen zahlreiche infiltrierte Gefässe ins Innere der Substanz, — von vorne durch die Raphe und von aussen (oberhalb der Pedunculi) nach der Substantia nigra und dem Tegmentum und der grauen Substanz um Aquaeductus Sylvii. Im Tegmentum grosse diffuse Infiltrate, die auch die grossen Ganglienzellengruppen der Nuclei oculomotorii tangieren, wo man aber nur eine geringe Degeneration der Ganglienzellen sieht. In der Substantia nigra auch

grosse diffuse, leukocytenreiche Entzündungsherde mit Degeneration einiger Ganglienzellen. In den Pedes Pedunculi mit den Pyramiden, in den Corpora quadrigem. anter. und in den Crura Cerebelli ad Corp. quadrig. meistens nur Hyperämie, keine oder sehr wenige Infiltrate.

Die Befunde des Kleinhirns sind schon an mehreren Stellen berührt. Weiter wurden grosse Stücke von der Oberfläche untersucht — mit Ausnahme einer intensiven Hyperämie sonst keine entzündlichen Phänomene. In Stücken von der centralen Partie mit dem Nucleus dentatus nur einzelne zelliginfiltrierte Gefässe.

Die Centralganglien an 1) der rechten Seite nach hinten (durch Thal. opticus).

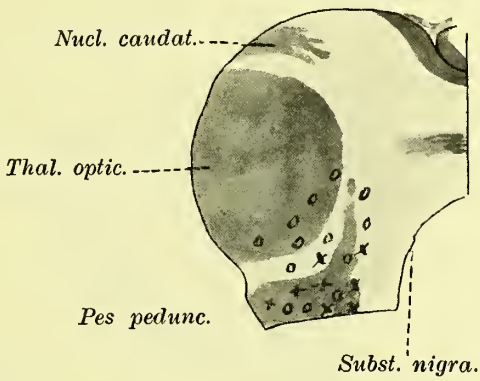

Centralganglien an der rechten Seite in ihrer hinteren Partie.

Zahlreiche perivasculäre, teilweise diffuse, teilweise nur in den Gefässscheiden liegende Infiltrate in den Stücken der Pedes Pedunculi und Substantia nigra, die dem Schnitt mitfolgen; auch im unteren Ende des Thalamus opticus einzelne kleine Herde, ebenso in der Capsula interna. Sonst im Ganzen normale Verhältnisse im Nucleus caudatus und dem grössten Teile des Thalamus optic. und der Capsula interna. In den mitfolgenden kleinen Partien der Basis eine nicht sehr bedeutende Lymphocyteninfiltration in der Pia mater.

2) Frontalschnitt durch die Centralganglien an der rechten Seite in der Mitte bis an Basis cerebri.

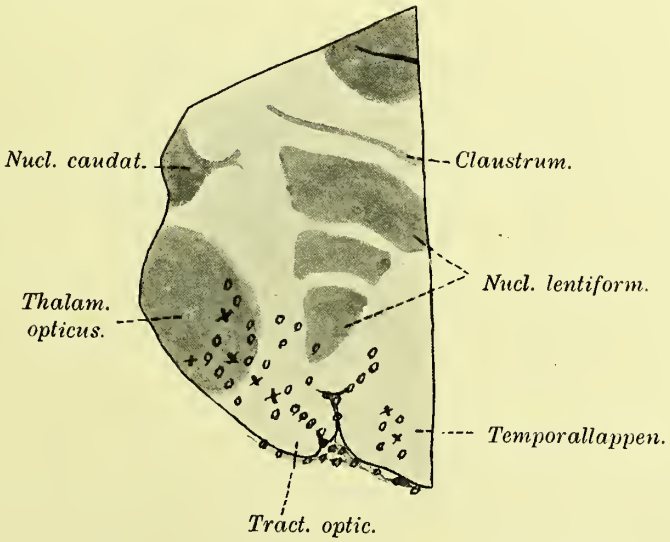

Centralganglien an der rechten Seite in der Mitte.

Eine diffuse piale Zelleninfiltration, besonders in der Tiefe zwischen Temporallappen und Tractus opticus und in den kleinen Sulci. Im Zusammenhange mit dieser Entzündung sieht man infiltrierte Gefässe in die Substanz hineinstrahlen. Solche Infiltrate sieht man durchgehends nur in der basalen Hälfte des Präparates, — in den unteren Partien des Thalamus opticus und der Capsula interna. Auch in den mitfolgenden Stücken des Temporallappens zerstreute kleine Infiltrate.

3) Frontalschnitt durch die Centralganglien an der rechten Seite nach vorne (Nucleus caudatus und lentiformis und Basis des Frontallappens).

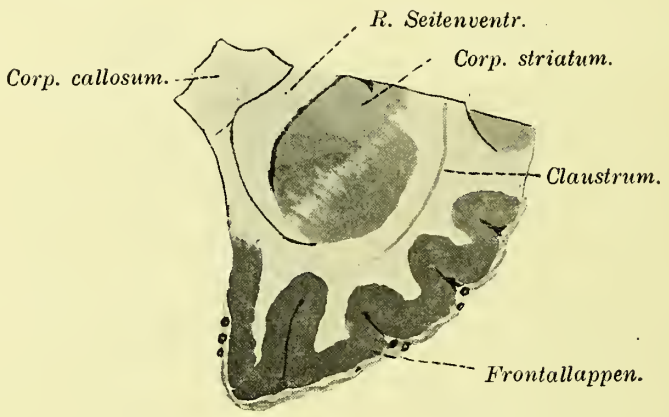

Centralganglien an der rechten Seite nach vorne.

In der Pia an einzelnen Stellen eine wenig in die Augen fallende Lymphocyteninfiltration; in der Substanz aber — im Corpus striatum, Corpus callosum und den Gyri frontales an der Basis — keine sicheren entzündlichen Symptome. Um den Nervus olfactorius kein Infiltrat.

4) Frontalschnitt durch die Centralganglien an der linken Seite nach hinten (Thalamus opticus) mit der Basis cerebri.

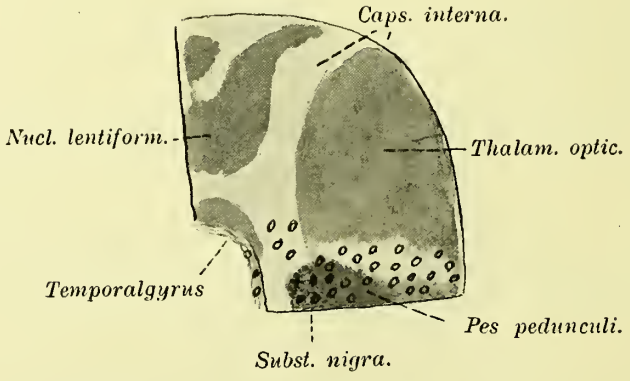

Centralganglien an der linken Seite in ihrer hinteren Partie.

Die Befunde sind hier hauptsächlich wie unter 1) beschrieben: Zahlreiche perivasculäre Entzündungsherde im Pes Pedunculi, in der Substantia nigra; dagegen sind der Thalamus opticus, die Capsula interna und der Nucleus lentiformis frei von Spuren entzündlicher Infiltration wie auch die mitfolgenden kleinen Stücke des Temporal- und Frontallappens.

5) Frontalschnitt durch die Centralganglien an der linken Seite in der Mitte bis zur Basis cerebri.

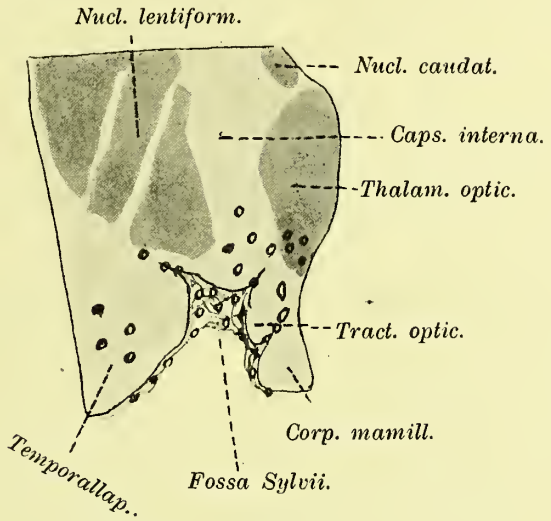

Centralganglien an den linken Seite in der Mitte.

Man findet in der Pia mater an der Basis um die Corpora mamillaria und den Tractus opticus herum und besonders in den Sulci der Fossa Sylvii eine Lymphocyteninfiltration. In Verbindung mit dieser Infiltration sieht man in der Substanz zahlreiche lange Gefässinfiltrate, zum Teil diffus. Solche Infiltrate findet man in der unteren Spitze des Thalamus opticus, in der Capsula interna (dagegen nicht in dem Nucleus caudatus und lentiformis und im grössten Teile des Thalamus opticus und der Capsula interna). Im Temporalgyrus auch einzelne Infiltrate; Tractus opticus und Corpus mamillare sind frei.

6) Frontalschnitt durch die Centralganglien an der linken Seite nach vorne mit den Frontalgyri bis zur Basis.

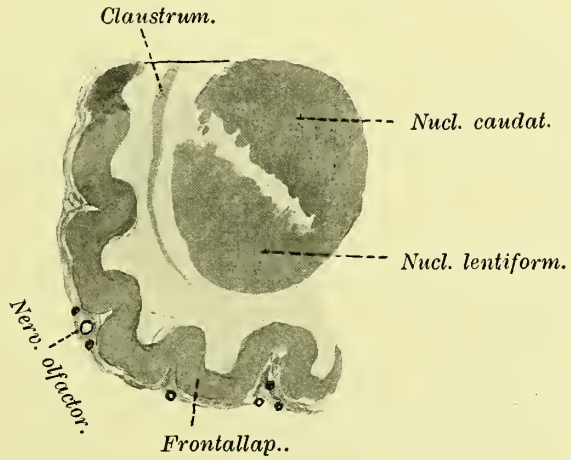

Centralganglien an der linken Seite nach vorne.

Hier sehr spärliche kleine Lymphocyteninfiltrate in der Pia an einzelnen Stellen an der Basis (nicht um Nervus olfactorius). In der Substanz, einschliesslich Corpus striatum, keine entzündlichen Herde, nur eine Hyperämie.

Von den Hemisphären wurden systematisch untersucht:

1) Die Occipitallappen beiderseits (an der äusseren und medialen Fläche, grosse 7—5 cm. lange Schnitte): Nur Hyperämie, keine entzündliche Infiltration, weder in der Pia noch in der Substanz.

2) Die Frontallappen, ca. 5 cm. hinter der vorderen Spitze (über die mediale und äussere Fläche, — grosse 4—5 cm. lange Schnitte): Hier wurde eine spärliche, aber sichere Zelleninfiltration in der Pia beiderseits gefunden, dagegen keine Infiltrate in der Substanz.

3) Der Befund in den Temporallappen ist schon beschrieben.

4) Die Centralgyri: a) Quer durch Gyrus centr. ant. und poster. nach oben an der linken Seite: Eine diffuse, nicht sehr intensive Lymphocyteninfiltration in der Pia; in der Substanz zerstreute kleine Infiltrate in den Gefässscheiden (keine diffuse) sowohl in der Corticalis als in Medullaris.

b) Quer durch Gyrus centr. ant. und poster. nach unten an der linken Seite: Eine starke, überall deutliche Infiltration in der Pia, immer in der Tiefe zunehmend. An einer Stelle in der Tiefe eines Sulcus in Gyrus centr. poster. ist diese piale Infiltration auch hämorrhagisch. Die Entzündung setzt sich an einer Stelle in die Corticalis längs kleinerer Gefässe fort.

c) Quer durch Gyrus central. ant. und poster. nach oben an der rechten Seite: Reichliche Lymphocyteninfiltration in der Pia in der Tiefe der Sulci sowohl vor dem Gyr. central. ant. als zwischen Gyrus ant. und posterior. In der Substanz der Corticalis des Gyrus central. ant. einzelne kleine Infiltrate in den Gefässscheiden und auch ein einzelnes mehr diffuses.

d) Quer durch Gyrus central. ant. und poster. nach unten an der rechten Seite (grosse 6—8 cm. lange Schnitte): Hie und da in der Pia in den Sulci Zelleninfiltration, besonders hinter dem Gyr. poster. und in den Verzweigungen der Fossa Sylvii, doch im Ganzen nicht sehr stark. Auch in der Substanz des Gyr. central. poster. ein perivasculäres Infiltrat.

Zusammenfassung des anatomischen Befundes.

Im Rückenmarke eine Entzündung in der Pia und in der ganzen Substanz, am meisten ausgesprochen im Lumbal- und Sakralmark, nach oben abnehmend, doch im oberen Dorsal- und Cervikalmark wieder zunehmend.

Medulla oblong. und Pons: Eine diffuse, starke Zelleninfiltration in der Pia, nach vorne um und zwischen den Pedunculi zunehmend. Wie gewöhnlich kommuniciert diese entzündliche Infiltration mit infiltrierten Gefässen in der Substanz, insbesondere von vorne durch die Raphe, mit den Vasa nuclearia, mit Gefässen hinter den Corpora restiformia, — zunehmend in der Richtung der Substantia reticularis und der grauen Substanz um den vierten Ventrikel und den Aquaeductus Sylvii. In der grauen Substanz im Ganzen eine intensive Entzündung, auch in den vorderen Partien. Beinahe in sämtlichen Gehirnnervenkernen wurden zerstreute Infiltrate nachgewiesen, doch war die Degeneration der Ganglienzellen nicht sehr bedeutend. In der weissen Substanz (Pyramiden, Pons, Pedes pedunculi, Crura cerebelli, Corpora quadrig. anterior. und posterior.) nur wenige kleine Infiltrate oder nur eine starke Hyperämie. —

Im Cerebellum nur Zelleninfiltration in der Pia an der Unterfläche, um Vermis; auch hie und da in der Substanz (z. B. in Vermis) einzelne kleine Infiltrate.

In den Centralganglien wurden besonders nach unten und hinten (im Thalamus opticus und in der Capsula interna) zerstreute Infiltrate gefunden, — in der Nähe der Basis cerebri, mit der basalen entzündlichen Infiltration in der Pia zusammenhängend.

Im Gehirn (Hemisphären) eine Lymphocyteninfiltration in der Pia hie und da, besonders in der Tiefe der Sulci um die Gyri centrale, und einzelne Temporal- und Frontalgyri. In der Substanz einzelne Infiltrate in den Gyri centrales, — und zugleich in den basalen Teilen der Temporallappen.

Gruppe B:

Fall XIV—XVI. Akute Poliomyelitiden mit Tod im Reparationsstadium des Entzündungsprozesses.

Fall XIV.

Krankengeschichte. Es handelt sich um ein 10-jähriges Mädchen aus Lunner, wo im Herbste 1903 eine kleine Epidemie akuter Poliomyelitis, 18—19 Fälle mit 4 Todesfällen auftrat (cfr. Kap. I). Nach einer Erkältung erkrankte Pat. ziemlich plötzlich am 15ten Septbr. 1903 mit Fieber, Erbrechen und Schmerzen hie und da; es bestand Obstructio alvi. 2 bis 3 Tage nachher trat eine vollständige Paralyse aller vier Extremitäten mit rasch nachfolgender Muskelatrophie ein. Sensibilität normal. Patellarreflexe verschwunden. (Ein 13-jähriger Bruder erkrankte wenige Tage später in derselben Weise und starb an Respirationslähmung).

Die Beweglichkeit in den Ober- und Unterextremitäten kehrte teilweise successive zurück. Das Kind wurde in die Kinderklinik des Reichshospitals (Prof. Dr. med. A. Johannessen), Novbr. 1904, gebracht. Der Zustand war dann folgender: Der Rücken war skoliotisch gebogen, nach rechts im Dorsalteile und nach links im Lumbalteile. Die Muskulatur im Rücken und in den Nates schlaff und atrophisch. Bewegungen im rechten Schulter- und Ellenbogengelenke können nicht ausgeführt werden; ebenso wenig Supination und Pronation des Unterarmes. Der linke Arm kann bis zur Horizontalen abduciert werden; im Ellenbogen ist die Beweglichkeit ganz gut. Die rechte Unterextremität kann im Hüftengelenk nur schwer extendiert werden; im Knie ist die Beweglichkeit nur gering. In der linken Unterextremität ist die Beweglichkeit noch mehr eingeschränkt. Die Patellarreflexe sind nicht nachweisbar. Wenn Pat. zu stehen oder zu gehen versuchen soll, sinkt sie zusammen und bekommt eine gewaltige Lordose. Sie wurde mit Massage behandelt, wobei sich der Zustand etwas besserte.

Am 17ten Mai 1905 bekam sie Symptome einer Bronchitis, später auch einer Bronchopneumonie; hieran starb sie am 30ten Juli.

Sie wurde am 2ten August obduciert; eine Bronchopneumonie wurde gefunden. Am Gehirn und Rückenmark konnte man makroskopisch keine Veränderungen bemerken.

Das Nervensystem wurde in Formol (4 Proz.) fixiert. Vom Rückenmarke wurden Stücke aus verschiedenen Höhen untersucht: Von der Cervikalintumescenz (Schnittpräparate von zwei Segmenten), vom zweiten Cervikalsegment, von der Mitte des Dorsalmarkes, von Intumescentia lumbalis. Färbung mit Toluidinblau—Eosin, Hämatoxylin—Eosin, Hämatox.—van Gieson; Stücke des Rückenmarkes an denselben Stellen und der Medulla oblong. wurden auch nach Marchi's Methode behandelt.

Intumescentia cervicalis. Die Konturen der grauen Substanz und besonders der Vorderhörner sind verwaschen und nicht so scharf begrenzt als normal. Die beiden Vorderhörner sind sowohl dem Längsdurchmesser nach wie besonders in der Breite verkleinert und atrophisch, speziell ist an der rechten Seite das Vorderhorn sehr klein, stark geschrumpft, mit narbigen Ausläufern in die umliegende weisse Substanz. Die Ganglienzellen sind hier zum grossen Teile verschwunden; im rechten Vorderhorn sind keine deutlichen Ganglienzellen den medialen und ventralen Gruppen entsprechend zu sehen, nur hie und da stark geschrumpfte pyknotische Ganglienzellenreste ohne deutliche Ausläufer oder feingekörnte oder schwach diffus blau gefärbte „Schatten"; dagegen sind sie in den lateralen Gruppen vorhanden, von gewöhnlicher Grösse und Form und mit tigroider Substanz in gewöhnlicher Menge versehen.

An der linken Seite ist das Horn nicht so stark geschrumpft; doch ist die Destruktion mehr verbreitet, — den grössten Teil des Vorderhornes und Seitenhornes und die an-

grenzenden Teile der zentralen grauen Substanz umfassend; die Degeneration der Ganglienzellen ist sehr bedeutend, hier auch in den lateralen Gruppen (viele geschrumpfte, schlecht konturierte, abgerundete, strukturlose Reste von Ganglienzellen; doch an den meisten Stellen auch einige grosse wohl entwickelte Zellen). In den Clarke'schen Säulen und in den Hinterhörnern sind die Ganglienzellen am reichlichsten vorhanden und treten gross und deutlich hervor; an der Basis des rechten Hinterhorns ist aber die Substanz geschrumpft und narbig mit zerstreuten kleinen atrophischen Ganglienzellen.

In den atrophischen Partien des Rückenmarkes sind die Nervenfasern an Menge sehr vermindert, dagegen ist das Gliagewebe verdichtet und hat zahlreichere Kerne als gewöhnlich. An der Peripherie des rechten Vorderhornes sieht man eine perivasculäre Zelleninfiltration, im Ganzen nicht sehr bedeutend; die emigrierten Zellen sind teilweise kleine lymphocytenähnliche Zellen mit grossen runden, intensiv gefärbten Kernen und spärlichem Protoplasma; teilweise sind sie grosse, einkernige Zellen mit runden oder ein wenig eingekerbten Kernen. An der linken Seite ist diese perivasculäre Zellenansammlung nur sehr spärlich.

In den dünnen Häuten, speziell in der Pia mater, ist keine deutliche Zelleninfiltration vorhanden; nur in den Gefässwänden in der Tiefe der Fissura anterior wurde eine Zelleninfiltration gesehen.

In Marchipräparaten (der Intumescentia cervicalis) sieht man (mit schwacher Vergrösserung) längs den Gefässen schwarz gefärbte Streifen im rechten Vorderhorne an der Grenze der weissen Substanz; sie entsprechen — wie man mit stärkerer Vergrösserung sieht — den adventitiellen (und perivasculären?) Räumen, die mit grossen Mengen runder oder ovaler schwarz gefärbter Körnchenhaufen gefüllt sind (= Fettkörnchenzellen).

Aehnliche Zellen sind auch rings um einzelne Gefässe in den Seitensträngen vorhanden, und zerstreut in der umgebenden grauen Substanz sieht man kleinere und grössere schwarze Körner und Körnchenhaufen. An der linken Seite nur einige wenige, ausschliesslich in den Blutgefässwänden vorkommende, Fettkörnchenzellen.

Im Dorsalmark sind die Vorderhörner hyperämisch und ein wenig geschrumpft mit einer sehr ausgebreiteten und bedeutenden Degeneration der Ganglienzellen, ziemlich gleichmässig an den beiden Seiten. Die Zellen in sämtlichen Gruppen der Vorderhörner sind degeneriert; Reste einzelner Zellen sind in Form geschrumpfter kleiner Körper hie und da zu sehen.

Die atrophischen Partien des Markes sind im Ganzen sehr zellenarm und bestehen aus zusammengefilzten Gliafasern. Die Zelleninfiltration rings um die Gefässe ist minder hervortretend als in den Schnitten der Intumesc. cervical., ausserdem (in Marchipräparaten) sind weniger zerstreute, perivasculär angeordnete Fettkörnchenzellen an der Peripherie der Vorderhörner vorhanden.

Auch in der Intumesc. lumbal. ist die Destruktion der Vorderhörner mit ihren Ganglienzellen sehr bedeutend; sie kann an beiden Seiten nachgewiesen werden, doch am meisten an der rechten, wo man nur wenige kleine Zellenreste sieht, und wo das Gewebe in ein gliomatöses, zellenarmes Fasergewebe, das von zahlreichen, teilweise zelleninfiltrierten Gefässen durchsetzt wird, umgewandelt ist. Spärliche Fettkörnchenzellen in den Gefässwänden. Die weisse Substanz und die Pia mater bieten normale Verhältnisse.

In Schnittpräparaten vom ersten Cervikalsegment sind die pathologischen Veränderungen nicht sehr bedeutend: Rarefizierung des Gewebes im vorderen Teile des rechten Vorderhornes mit Destruktion der Ganglienzellen und ein wenig Schrumpfung an der Basis des linken Vorderhornes. Zelleninfiltration im Gewebe oder in den Gefässwänden ist nicht nachweisbar, weder im Rückenmarke noch in der Pia.

In Marchipräparaten sieht man zahlreiche streifenförmig angeordnete Fettkörnchenzellen von verschiedener Form in den Gefässwänden, besonders in einzelnen Gefässen in den vorderen grauen Hörnern und den angrenzenden Partien der Vorder- und Seitenstränge.

Von Medulla oblong. wurden Stücke genommen: 1) durch den unteren Teil der Med. oblong.; 2) durch Calam. scriptor; 3) durch die Umgebungen der unteren Hälfte des vierten Ventrikels; 4) durch Med. oblong. in der Mitte des vierten Ventrikels und Pons; 5) durch corpora quadrigem. poster. mit Aquaeduct. Sylvii und Pons; 6) durch Corp. quadrigem. anter. mit Aquaed. Sylvii und Umgebungen (hintere Spitze der Thalami optici) + die Epiphyse + Gefässe, weichen Häute an den Seiten und an der Basis cerebri. (Färbung mit Toluidinblau—

Eosin, Hämatoxylin—von Gieson und Hämatox.—Eosin). — Entzündungsphänomene (Zelleninfiltration im Gewebe oder Herde rings um die Gefässe, Exsudation etc.) konnten nicht nachgewiesen werden, weder in der Med. oblong. mit Umgebungen noch in der Pia mater mit ihren Gefässen. Degeneration der Ganglienzellen in den verschiedenen Kernen der Med. obl. konnte auch nicht mit Sicherheit konstatiert werden.

In Marchipräparaten vom unteren Teile der Medulla oblong. findet man in der vorderen Partie — in und besonders hinter den Pyramiden — in den Gefässwänden Körnchenzellen, rund, oval oder unregelmässig geformt, teilweise lang ausgezogen. In der Substantia reticularis ist dies nur wenig ausgesprochen. In den Nervenkernen im Boden des vierten Ventrikels (speziell in den Hypoglossuskernen) zerstreute einzelne oder in Haufen liegende schwarze Körner.

Im oberen Teile der Medulla oblongata (mit Pons) wurden nur hie und da lang ausgezogene, schwarzgefärbte Zellen in den Gefässwänden vorgefunden, — doch in kleiner Anzahl und manchmal auch unsicher.

Von Basis Cerebri wurden grosse Querschnitte durch 1) Nervi oculomotor und 2) Tract. nervor. optic. mit Umgebungen untersucht, — normale Verhältnisse.

Weiter Schnitte durch a) die Centralganglien: 1) durch Thalamus optic. und Nucleus lentiform. und 2) durch Nucl. caudat. und nucl. lentiform. — keine sicheren Entzündungsphänomene — und durch b) 1) Gyri centrales sinistri; 2) Gyri central. dextri und 3) Lob. frontal. dexter (grosse Schnitte).

Überall normale Verhältnisse.

Zusammenfassung des anatomischen Befundes.

Das Rückenmark. Eine ausgesprochene narbenförmige Schrumpfung der beiden Vorderhörner mit Degeneration der Ganglienzellen und Nervenfasern, am deutlichsten an der rechten Seite und besonders im Cervikal- und Lumbalmark. An denselben Orten eine perivasculäre Zelleninfiltration und zahlreiche Fettkörnchenzellen. Nur in der Tiefe der Fissura anterior im Cervikalmarke eine spärliche Zelleninfiltration.

In der Medulla oblongata waren deutliche Entzündungsphänomene nicht nachweisbar, doch zerstreute Fettkörnchenzellen in den Gefässscheiden, — besonders im unteren Teile der Medulla oblongata.

An der Basis Cerebri in den Centralganglien und in den verschiedenen Gyri des Grosshirns nur normale Verhältnisse.

Fall XV.

Die Krankengeschichte wurde uns von Herrn Prof. dr. med. Leegaard, auf dessen Abteilung im Reichshospitale die Kranke lag, gütigst überlassen.

Die 26 Jahre alte D. O. S. aus Eidsvold Verk, geboren in Hurdalen, erkrankte am $^{22}/_{7}$ 1900 Nachm. unter Kopfschmerzen; sie hatte starken Durst. Bald bemerkte sie, dass sie die Beine nicht gut bewegen konnte und dieselben aus dem Bett heben musste, auch konnte sie nur einige Schritte gehen. Am nächsten Morgen konnte sie nicht auf dem linken Bein stehen und musste liegen bleiben. Am $^{25}/_{7}$ war der linke Arm schwer zu bewegen, am $^{27}/_{7}$ auch der rechte Arm.

Vom $^{27}/_{7}$ ab konnte sie spontan nicht mehr urinieren. Keine Schmerzen, Stuhlgang träge. Sie wurde am $^{30}/_{7}$ in die Nervenabteilung des Reichshospitals gebracht.

Status präsens. $^{30}/_{7}$. Es zeigte sich, dass sich nur die rechte Brusthälfte bei der Respiration bewegte. Wenn sie ins Bett gehoben wurde, klagte sie über Schmerzen an der Rückseite des rechten Oberschenkels. Beide Unterextremitäten aktiv unbeweglich, beide Oberextremitäten so gut wie unbeweglich, Hand und Finger ausgenommen.

Passiv, vollständige Beweglichkeit, keine Rigidität, die Patellarreflexe erloschen, kein Fussklonus, keine Sensibilitätsstörungen.

Am $^{15}/_{8}$ waren Oberschenkel und Waden rechts dicker als links. Auch bestanden Schmerzen in diesen Gliedmassen.

$^{29}/_{8}$ Schmerzen in der linken Wade.

$^{11}/_{9}$ Die Blase entleert sich spontan.

$^{6}/_{10}$ *Elektrische Untersuchung.* Unterextremitäten: Keine Zuckung beim faradischen Strome, schwache galvanische Anodenzuckung der rechten Peronealmuskulatur. Die Muskulatur der rechten Oberextremität zuckt ganz gut bei faradischer Reizung, ausgenommen der Thenar und der Antithenar der linken Hand; galvanisch: An Z > Ka Z.

$^{15}/_{11}$ Unterextremitäten etwas ödematös, Haut ist stark desquamierend mit grossen Schuppen, bedeutende Schlaffheit und Atrophie sämtlicher gelähmter und paretischer Muskeln, keine Sehnenreflexe.

$^{19}/_{11}$ Beginnende Incontinentia alvi.

$^{7}/_{2}$ 1901. Wangen sind cyanotisch, Respiration beschwert; Patientin fiebert und hat Schmerzen in der rechten Brustseite. Sie entleert einen muco-purulenten bluttingierten Auswurf. Exitus am $^{9}/_{2}$ 1901.

Die Sektion (No. $^{26}/_{01}$) wurde am $^{9}/_{2}$ ausgeführt und ergab in der Hauptsache folgendes:

Als unmittelbare Todesursache fand man eine Bronchitis und Bronchopneumonie im rechten Unterlappen. Schädel, Gehirnhäute und Gehirn zeigten keine Veränderungen; bei der makroskopischen Untersuchung des Rückenmarkes fiel eine starke Injektion der Vorderhörner auf, speciell im Lumbalmark. Die Muskulatur der Extremitäten war äusserst schlaff und atrophisch.

Gehirn und Rückenmark wurden in Formol fixiert und der Nervenklinik des Reichshospitals übergeben, wo Dr. Magnus eine teilweise Untersuchung ausführte. Sowohl Gehirn als Rückenmark wurden uns später von Prof. Dr. Leegaard zur näheren Untersuchung gütigst überlassen, wie uns auch Dr. Magnus sein in Paraffin eingebettetes Material vom Rückenmark und von der Medulla oblongata übergab.

Mikroskopische Untersuchung.

Rückenmark.

Vom Rückenmark wurden Stücke untersucht von: 1. oder 2. Lumbalsegment, 9. oder 10. Dorsalsegment, 7. D., 3. D., 6. oder 5. Cervicalsegment, 3. C.

Lumbalmark.

Die Pia ist im wesentlichen frei, nur an einzelnen Stellen sieht man eine spärliche, herdförmige Lymphocyteninfiltration. In der vorderen Fissur findet man ebenfalls, besonders im Grunde, etwas Infiltration, während die Hauptstämme der Centralgefässe frei sind.

Die Vorderhörner sind hyperämisch. Links sieht man ein grösseres und beiderseits mehrere kleinere Gefässinfiltrate, vornehmlich aus Lymphocyten bestehend. Im linken Vorderhorn liegt nach aussen vorn ein langstrecktes, dichtes, diffuses Zelleninfiltrat im Gewebe; die Zellen sind meistens lymphocytenähnlich, zum Teil mit ein wenig unregelmässigem Kern, daneben polymorphkernige Leukocyten, einzelne „Plasmazellen" (Marschalko) mit peripher gelagertem Kern, der Kernmembran und ausgesprochene Nucleoli zeigt, und diffusem Protoplasma; endlich treten zerstreute grosse Gliazellen auf. Das Grundgewebe beider Vorderhörner ist in deren grössten, vorderen und lateralen Teilen rareficiert, und besteht aus maschenförmig geflochtenen feinen Fäden, die häufig mit den grossen Gliazellen verbunden sind; letztere kommen in grosser Zahl vor, zeigen einen ziemlich grossen, hellen, rundlichen oder unregelmässigen Kern mit kleinen Nucleoli und scharfer Kernmembran und ein grosses, homogenes Protoplasmakörperchen, das nach allen Seiten hin sternförmige Ausläufer abgiebt; der Kern ist oft peripher gelagert, bisweilen sieht man 2 bis 3 Kerne in einer Gliazelle; diese grossen Gliazellen kommen reichlich in den Vorderhörnern vor und im angrenzenden Teile der weissen Substanz; die Grenze zwischen beiden wird hierdurch etwas verwaschen; die Gliazellen nehmen nach aussen in den Vorder- und Seitensträngen an Zahl ab. Auch kleine Gliazellen mit mehr lymphocytenähnlichem Kern und mehr undeutlichem Protoplasma treten ziemlich zahlreich in den Vorderhörnern und in der Grenzzone der weissen Substanz auf. — Von Ganglienzellen kann man kaum sichere Reste in den Vorderhörnern nachweisen.

Die Vorderhörner sind vielleicht etwas geschrumpft, beide in gleichem Grade. In den Clarke'schen Säulen und in den Hinterhörnern kann man keine sicheren Veränderungen nachweisen.

In der weissen Substanz findet man ausser der beschriebenen Gliavermehrung an der Grenze gegen die Vorderhörner noch ein paar Gefässinfiltrate nahe den Vorderhörnern.

Dorsalmark.

Die Pia, die vordere Fissur und die Hauptstämme der Centralgefässe sind frei.

Im 9.—10. D. ist die Substanz der Vorderhörner etwas injiciert; diese zeigen einzelne unerhebliche Gefässinfiltrate, ein grösseres nur an der einen Seite an der vorderen Spitze; in der Mitte dieses Hornes ist das Gewebe auch etwas rareficiert mit Vermehrung der grossen Gliazellen. Die grossen Ganglienzellen haben deutlich an Zahl abgenommen, indem man in keinem Schnitt mehr als 2 Ganglienzellen dieses Typus findet. Auch in dem anderen Vorderhorne scheinen die grossen Gliazellen vermehrt zu sein, ebenso findet man in beiden Vorderhörnern vielleicht eine Zunahme der kleinen Gliazellen. Sonst haben die Ganglienzellen ihr normales Aussehen. Die Vorderhörner sind kaum geschrumpft. Die Grenze zwischen grauer und weisser Substanz ist scharf.

Im 7. D. sieht man ein kleines Gefässinfiltrat im pheripheren Abschnitt des linken Vorderhornes, sonst nichts abnormes.

Im 3. D. ist das Gewebe an der Spitze des rechten Vorderhornes etwas rareficiert, reticulär, wie mit einer undeutlich körnigen Masse ausgefüllt; die Ganglienzellen fehlen hier, und die grossen Gliazellen sind leicht vermehrt. Das rechte Vorderhorn ist etwas abgeplattet. Sonst keine Veränderungen.

Cervikalmark.

In der Pia sieht man über der vorderen Fläche eine ganz spärliche Infiltration, ebenso in der vorderen Fissur, wo sie nach innen etwas zunimmt; die Gefässe sind im Grunde der Fissur von einem reichlichen, lockeren Bindegewebe umgeben.

Im 5.—6. C. ist das Gewebe in den grössten, centralen Abschnitten der Vorderhörner rareficiert und enthält ziemlich zahlreiche Zellen vom Aussehen der kleinen Gliazellen; nach aussen wird dieses Gewebe von einer dunkleren Zone mit zahlreichen grossen Gliazellen umgeben; auch in den centralen, helleren Abschnitten treten kleine Häufchen von grossen Gliazellen auf, wie diese auch in der angrenzenden weissen Substanz vermehrt scheinen. Die Gefässe sind stark erweitert in den Vorderhörnern, und man sieht in letzteren einzelne Gefässinfiltrate und diffuse Herdchen, die aus Lymphocyten und einzelnen polymorphkernigen Leukocyten bestehen. Mehrere kleine Blutungen finden sich in den Vorderhörnern und im vorderen Teile der Hinterhörner sowie im rechten Seitenstrang und im linken Hinterstrang. In der centralen grauen Substanz ist nur ein Hauptstamm der Centralgefässe infiltriert, ebenso einige Gefässe in der weissen Substanz in der Nähe der Vorderhörner und ausserhalb der Basis des linken Hinterhornes. Von Ganglienzellen sind in den Vorderhörnern nur ganz wenige in den peripheren Teilen erhalten, wesentlich kleine Formen mit ziemlich deutlicher Tigroidsubstanz. — Die Vorderhörner scheinen geschrumpft zu sein, von vorne nach hinten abgeplattet.

Im 3. C. sieht man in beiden Vorderhörnern spärliche Gefässinfiltrate und centrale langgestreckte Abschnitte, wo das Gewebe rareficiert ist mit Vermehrung der kleinen Gliazellen und Lymphocyteninfiltration; Ganglienzellen fehlen hier fast ganz; diese Abschnitte sind von einer Zone umgeben, in der die grossen Gliazellen vermehrt, und wo Ganglienzellen in scheinbar normaler Anzahl und von normalem Aussehen vorhanden sind. Im linken Vorderhorne finden sich ein paar kleine Blutungen in den Gefässscheiden.

Die Medulla oblongata und die Pons wurden in 7 Schnitten aus verschiedener Höhe untersucht.

1) Oberer Teil der Pyramidenkreuzung. Man findet eine ganz spärliche Lymphocyteninfiltration in der Pia über der vorderen Fläche; diese tritt wieder in der vorderen Fissur auf und folgt der Centralarterie nach innen bis zur linken Seite; im linken Vorderhorn sieht man in den Scheiden einiger kleinerer Gefässe eine spärliche, aber deutliche Rundzellenanhäufung. Keine Veränderungen in der Substanz.

2) Unterer Teil der Oliven. Keine Infiltration, doch ist nur sehr wenig von der Pia im Schnitte zu sehen.

3) Hypoglossus—Vaguskerne. Ein kleines Gefässinfiltrat in der linken Substantia reticularis.

4) Mitte des IV. Ventrikels. Vielleicht eine unbedeutende Infiltration der Pia an der Vorderfläche und ein paar Gefässinfiltrate hinter beiden Oliven und unter dem Boden der Rautengrube an der rechten Seite.

5) Obere Hälfte der Rautengrube. Eine Infiltration der Pia lässt sich nicht sicher feststellen. Ein paar Gefässe in der Mitte zwischen dem rechten Abducens- und Facialiskerne sind spärlich, aber deutlich infiltriert, ebenso ein Gefäss medianwärts vom linken Corpus restiforme und ein grösseres Gefäss zwischen dem linken Abducenskern und dem Nucleus vestibularis, endlich sehr spärlich einige kleine Gefässe unter dem Boden der Rautengrube. Im rechten Nucleus Nervi vestib. med. (Schwalbe) sieht man einen Herd mit mehreren kleinen Gefässinfiltraten, aus lymphocytenähnlichen Zellen und einigen polymorphkernigen Leukocyten bestehend. Ob die Ganglienzellen an Zahl vermindert oder irgendwie verändert sind, lässt sich nicht sicher entscheiden. Das Grundgewebe scheint nicht verändert zu sein.

6) Höhe des Trigeminuskernes. Keine Veränderungen.

7) Corpora quadrigemina post.. Ebenso.

Grosshirn.

Vom Grosshirne wurden 16 Stücke untersucht, bis zu einer Grösse von 3,5 × 2,2 cm. Man konnte keine Veränderungen entdecken im rechten und linken Frontal- und Occipitallappen, im linken Parietallappen, im vorderen Teil der Centralganglien beiderseits, in deren hinteren Teilen an der rechten Seite und in der rechten Fossa Sylvii.

Im linken Temporallappen findet man ein unerhebliches Gefässinfiltrat in der Tiefe, ebenso in der weissen Substanz des rechten Parietallappens, vielleicht ein kleines Gefässinfiltrat im vorderen Teil der Centralganglien an der linken Seite, ein ähnliches im mittleren Teil der rechten Centralganglien. In mehreren von diesen Infiltraten, die spärlich, zum Teil zweifelhaft sind, sieht man zerstreute amorphe, klumpige, gelbliche Pigmentkörnchen, die sich mit Toluidinblau grünlich färben; sie liegen teils intracellulär, teils frei; sie finden sich auch in spärlichen Lymphocyteninfiltraten in der Pia über dem rechten Temporallappen und in einem Sulcus bei dem linken Gyrus Hippocampi; aber auch sonst sieht man ähnliche Pigmentkörnchen ziemlich reichlich in der nicht infiltrierten Pia und um Gefässe herum, welche auch nicht infiltriert sind.

Reichlichere und unzweifelhaft sichere Lymphocyteninfiltrate, wie zweifache Reihen, findet man um eine kleine Vene dicht unter der Corticalis des rechten Temporallappens, um eine Vene in der weissen Substanz des hinteren Teiles der linken Centralganglien und um eine oberflächliche Vene der Basis Cerebri medianwärts vom rechten Tractus opticus.

In 3 Schnitten vom Kleinhirn fand man nur im medialen Abschnitt der Unterfläche eine leichte Infiltration der Pia in der Tiefe einer Furche und ein Gefässinfiltrat in der weissen Substanz.

Einige Stücke wurden nach v. Busch's Methode osmiert.

Dorsalmark.

In den Vordersträngen sieht man zahlreiche grosse Körnchenzellen, die entweder ganz schwarz sind oder schwarzgefärbte Körnchen enthalten oder daneben zerstreute, feine, freiliegende Körnchen; diese Körnchenzellen sind überall verteilt und treten am zahlreichsten in der Nähe der Vorderhörner auf, nach aussen nehmen sie ein wenig ab und sind besonders an der einen Seite in den medialen Teilen der Vorderstränge etwas spärlicher vorhanden. Nach hinten verlieren sie sich in den Hintersträngen und lassen sich nur an der einen Seite bis zum Hinterhorne verfolgen. In den vordersten Abschnitten der Vorderhörner sieht man auch einige Körnchenzellen, meistens diffus, aber auch teilweise in den Gefässscheiden, ebenso findet man auch stellenweise in den übrigen Teilen der Vorderhörner und in dem einen Hinterhorn einige Körnchenzellen in den Gefässscheiden. In der vorderen Fissur und in geringerem Grade in den vorderen Wurzeln treten gleichfalls zerstreute Körnchenzellen auf.

Cervikalmark.

Die Körnchenzellen und die freiliegenden Körnchen kommen hier spärlicher vor als Häufchen in den Vordersträngen und nehmen nach hinten in den Seitensträngen rasch ab. In den Vorderhörnern sieht man vornehmlich freiliegende Körnchen und wenige Körnchenzellen, zum Teil in den Gefässscheiden. Vom linken Seiten- und Hinterhorne kann man

zwei Gefässe nach aussen in die weisse Substanz verfolgen, die in ihren Scheiden einige Körnchenzellen führen. Auch in der vorderen Fissur zerstreute Körnchen und einzelne Körnchenzellen.

Medulla oblongata, unterer Teil.

Man sieht einige Körnchenzellen im Gewebe dicht hinter den Vasa nuclearia an der einen Seite und in einigen Gefässscheiden, so um ein Gefäss unter dem Boden der Rautengrube in der Region des Vaguskernes, um eines der Vasa nuclearia, um einen Zweig der Mediangefässe, der zum Oliven abbiegt, um ein Gefäss, das zur einen Pyramide verläuft.

Medulla oblongata, oberer Teil.

Man findet spärliche Körnchenzellen in einigen Gefässscheiden unter dem Boden der Rautengrube, in der Medianlinie und sonst in der Substantia reticularis.

Schnitte aus zwei Höhen wurden auf Markscheiden gefärbt nach E. Fränkels Methode (polychromes Methylenblau-Tannin).

Im Dorsalmark sieht man in beiden Vordersträngen eine mässige Degeneration, die sich, nach hinten abnehmend, bis zu den Hinterhörnern erstreckt; die Markscheiden sind hier spärlicher im Vergleich zu den Hinterhörnern, so dass ihre gegenseitigen Abstände vermehrt sind; sie sind von sehr verschiedener Grösse, bis zu den feinsten Fädchen.

Im unteren Teile der Medulla oblongata (Nucleus grac. et cuneat.) sieht man keine sichere Degeneration.

Zusammenfassung der mikroskopischen Untersuchung.

Rückenmark.

Die Pia ist im Lumbal- uüd Cervikalmark ganz spärlich infiltriert, ebenso die vordere Fissur. Die Vorderhörner zeigen im Lumbal- und Cervikalmark die grössten Veränderungen, indem gewisse Teile ihres Gewebes rareficiert sind unter Schwund der Ganglienzellen und Vermehrung der Gliazellen und zeitweiliger Schrumpfung des ganzen Hornes. Im Dorsalmark sind diese Veränderungen weniger ausgesprochen oder fehlen ganz. In den meisten Schnitten sieht man spärliche Gefässinfiltrate und einzelne diffuse Herdchen, bisweilen auch kleine Blutungen. Die weisse Substanz zeigt nur vereinzelte Gefässinfiltrate.

Im Dorsal- und Cervikalmark findet man in osmierten Präparaten zahlreiche Körnchenzellen,vornehmlich in den Vordersträngen, in geringerem Grade in den Seitensträngen und in der grauen Substanz; in denselben Strängen findet man auch einen mässigen Markscheidenverfall.

Medulla oblongata. Nur ganz wenig Piainfiltration; in der Substanz zerstreute Gefässinfiltrate, besonders unter dem Boden des IV. Ventrikels, und ein kleines diffuses Herdchen. In einigen Gefässscheiden findet man auch Körnchenzellen.

Im Grosshirn findet man sichere Gefässinfiltrate an der Basis in den linken Centralganglien und im rechten Temporallappen; spärliche und zweifelhafte Infiltrate treten an verschiedenen Orten auf.

An der Unterfläche des Kleinhirns findet man auch Infiltrate.

Fall XVI.

Die Krankengeschichte wurde uns durch Entgegenkommen des Herrn Oberarztes Aaser und des Herrn Oberarztes Dr. med. H. J. Vetlesen überlassen.

Hjordis B., $^{9}/_{12}$ Jahr altes Mädchen, in Stenstrupsgd. 19 wohnhaft. Aufnahme am 13. Nov. 1906.

B. erkrankte am 11. Nov. 1906 mit Fieber; das Gesicht war gerötet. Sonst war das Kind ruhig, ass und trank wie gewöhnlich. Am Abend desselben Tages bemerkte die Pflegemutter, dass der rechte Arm des Kindes schlaff herunterhing; es konnte aber die Finger und den Arm etwas bewegen. Die rechte Unterextremität war auch schlaff, Pat. konnte allerdings den Fuss rühren. Der Stuhl war immer etwas träge, die Harnentleerung normal. Schnupfen, Husten oder Erbrechen bestand nicht.

Stat. präs. am 13. Nov. P. 140, Temp. 38,8 °. Die Drüsen hinter den Anguli Maxillae sind geschwollen. Die Fauces unbedeutend injiciert und geschwollen. Herz und Lungen normal.

Pat. bewegt den rechten Arm deutlich weniger gut als den linken, besonders im Schultergelenk. Die rechte Unterextremität ist im Knie extendiert und selbst bei Berührung der Fusssohle unbeweglich; der Fuss kann noch bewegt werden.

15. Nov. Die Bewegungen des Kopfes scheinen schmerzhaft zu sein.

17. Nov. B. kann heute den rechten Arm ein wenig bewegen.

1. Dec. B. kann heute kleinere Gegenstände mit der rechten Hand festhalten; die Beweglichkeit scheint normal zu sein, die Muskelkraft der rechten Hand ist weniger gut als die der linken. B. bewegt etwas die rechte Unterextremität, aber bedeutend weniger als die linke. Die Zehen können am besten bewegt werden; die Flexoren sind durchgehends schwächer als die Extensoren.

Das Fieber hatte am 23. Nov. aufgehört; schon früher hatte sich eine Diarrhöe eingestellt, wegen welcher sie am 1. Dec. in die medizinische Abteilung des städtischen Krankenhauses übergeführt wurde, während sie früher in der epidemischen Abteilung lag.

Am 15. Dec. stellte sich wieder Fieber ein, bis zu 40,9 °. Sie starb am 27. Dec.

Sektion am 28. Dec. (Dr. de Besche).

Herz schlaff, Muskulatur anämisch, sie zeigt feine gelbweisse Streifen.

Lungen normal, ebenso die Halsschleimhaut. Die Lymphdrüsen am Halse und in der Brusthöhle sind etwas geschwollen, ohne Zeichen von Tuberkulose.

Die Leber ist fettreich, die Milz von gewöhnlicher Konsistenz und deutlicher Zeichnung auf der Schnittfläche.

Nieren und Pankreas normal.

Die Magenschleimhaut ist etwas hyperämisch und zeigt einige punktförmige Blutungen.

Die Darmschleimhaut ist geschwollen, hyperämisch und von punktförmigen Blutungen durchsetzt; die Peyer'schen Plaques und die Solitärfollikel sind besonders im Dünndarm vergrössert.

Gehirn und Rückenmark sowie Stücke von beiden Plexus cervic. und lumb. wurden herausgenommen und in Formol fixiert.

Path.-anat. Diagnose: Gastro-enteritis c. haemorrhagiis punct. mucosae intestini et ventriculi. Dilatatio cordis c. degen. adiposa.

Das Sektionsresultat wurde uns gütigst vom fungierenden Prosektor, Herrn Dr. Berner, überlassen, wie uns auch das Centralnervensystem zugestellt wurde.

Mikroskopische Untersuchung.

Rückenmark. Im Conus terminalis und Sakralmark keine sicheren Veränderungen.

Lumbalmark. 4. Lumbalsegment. In der Pia über dem linken Vorderstrange sieht man ein kleines unzweifelhaftes Lymphocyteninfiltrat; auch an anderen Stellen findet man kleinere unerhebliche Infiltrate. Die vordere Fissur ist frei. Der vordere Teil des rechten Vorderhornes wird von einem grossen, rundlichen Herd eingenommen, welcher fast den vorderen und lateralen Rand des Vorderhornes erreicht und sich nach hinten bis in die Höhe des Grundes der vorderen Fissur erstreckt. Das Vorderhorn ist an dieser Seite leicht geschrumpft. Dieser Herd ist nicht scharf von der umgebenden Nervensubstanz abgegrenzt und wird aus einem hellen, rarefizierten Gewebe mit spärlichem feinfaserigem Interstitium gebildet, und von dünnwandigen, erweiterten Gefässen durchsetzt, in deren Scheiden man geschwollene, helle, feinkörnige und vakuolisierte Zellen mit randgestellten, rundlichen oder

länglichen Kernen nebst einzelnen lymphocytenähnlichen Zellen sieht; übrigens ist das rarefizierte Gewebe etwas diffus von verschiedenen Zellen infiltriert, teils von ähnlichen aufgeblähten wie in den Gefässscheiden, teils von Zellen vom Aussehen der grossen Gliazellen, daneben von einigen Lymphocyten und spärlichen polymorphkernigen Leukocyten. Man findet auch einige lange Nervenfäden, dagegen keine Ganglienzellen. Gleich ausserhalb dieses Herdes findet man auch in einigen Gefässscheiden ähnliche aufgeblähte Zellen. Sonst in der grauen Substanz keine sicheren Veränderungen.

Im 1. Lumbalsegment hat der Herd im rechten Vorderhorne fast dieselbe Grösse. Im linken Vorderhorne ist das Gewebe im centralen Teile etwas heller als sonst und zeigt in den Gefässscheiden einige aufgeblähte Zellen und einzelne Leukocyten; es scheint in diesem Gebiete auch eine leichte Infiltration von aufgeblähten Zellen und Leukocyten im Gewebe zu existieren. In der Pia der vorderen Fissur findet man spärliche Lymphocyteninfiltration.

Ein Stück vom Lumbalmarke wurde nach Busch's Methode osmiert (cfr. Fig. 14). Der Herd im rechten Vorderhorne zeigt sich gleichförmig von Körnchenzellen infiltriert: rundliche Zellen, dicht von osmiumgefärbten Körnchen verschiedener Grösse durchsetzt, mit einem rundlichen oder länglichen, peripher gelagerten Kern; diese Zellen entsprechen nach Grösse und Aussehen den oben erwähnten aufgeblähten Zellen im gewöhnlichen Präparate. In den Gefässscheiden dieses Herdes sind die Körnchenzellen dichter gelagert; sie treten auch in einigen Gefässscheiden in der weissen Substanz ausserhalb des Vorderhornes auf, am meisten in der Nähe dieses und in den Scheiden einzelner Zweige der Centralgefässe nach innen gegen die Medianlinie, sowie um ein Gefäss in der Spitze des rechten Hinterhornes. Im linken Vorderhorn findet man einen kleineren diffuseren Herd, von Körnchenzellen diffus durchsetzt; diese sind jedoch meistens in den grösseren Gefässscheiden angeordnet, sowohl in der grauen als in der ausserhalb liegenden weissen Substanz und um die Zweige der Centralgefässe herum. In der vorderen Fissur findet man spärliche Fettkörnchen, teils in den Endothelzellen, teils als wirkliche Körnchenzellen; sie sind reichlicher in dem Grunde der Fissur, treten jedoch auch weiter nach aussen auf; vereinzelt kommen sie auch vor in der Pia am Eingange der vorderen Fissur, reichlicher in den vorderen Nervenwurzeln, ganz spärlich auch in den hinteren Wurzeln.

Dorsalmark (9. und 3. Segm.) — keine Veränderungen.

Cervikalmark. 7. Cerv.-Segm. Ein Herd von demselben Aussehen wie im Lumbalmark nimmt den lateralen vorderen Teil des rechten Vorderhorns ein; die benachbarten Gefässe der weissen und grauen Substanz führen in ihren Scheiden aufgeblähte Zellen. Der centrale Teil des linken Vorderhornes ist auch etwas heller gefärbt als der periphere Rand; man kann Exsudatzellen nicht sicher nachweisen, doch scheinen die Ganglienzellen an Zahl abgenommen zu haben.

3. Cerv.-Segm.: Keine sicheren Veränderungen.

Medulla oblongata und Pons wurden in 10 Schnitte, welche sämtlich untersucht wurden, zerlegt.

In gewöhnlichen Präparaten konnte man nur in 2 Schnitten Veränderungen nachweisen: Med. obl., unteres Ende des IV. Ventrikels. In der Wand einer Art. nuclearia etwas hinter der einen Olive findet man eine ganz spärliche Lymphocyteninfiltration zwischen der Muscularis und der Adventitia. Die Pia des anliegenden Teiles des Kleinhirns ist leicht, aber deutlich mit Lymphocyten infiltriert.

Med. obl. Untere Hälfte des IV. Ventrikels. Nach vorn und aussen vom rechten Fascic. solitarius sieht man einen Herd, der zahlreichere Zellen als normal enthält, dazwischen einige mit langem, schmalem oder polymorphem Kern — vom Aussehen der Leukocyten; in der Scheide eines kleinen Gefässes findet man einige aufgeblähte Zellen von demselben Aussehen wie in den Herden des Rückenmarkes.

Zwei Stücke wurden nach Busch's Methode osmiert:

Med. obl. Mitte des IV. Ventrikels (cfr. Fig. 15). Man sieht Körnchenzellen als eine doppelte Reihe in der Scheide eines von den Vasa nuclearia an der rechten Seite, von der Oberfläche nach innen; ebenso um mehrere Gefässe unter dem Boden des IV. Ventrikels. Kleinere, aus Körnchenzellen bestehende Gefässscheideninfiltrate sieht man weiter

nach vorn in der Subst. retic., im rechten Corpus restiforme, hinter beiden Corpora restiformia und in der linken Olive.

Pons. Oberes Ende des IV. Ventrikels. Ganz spärliche Körnchenzellen findet man in der Wand einiger grösserer Gefässe in der Subst. retic. an der linken Seite, ebenso nach vorn und aussen vom IV. Ventrikel, weiter in der Medianlinie hinter dem Lemniscus med., in der centralen grauen Substanz rechts vom IV. Ventrikel, um ein Paar kleinere Gefässe hinter dem IV. Ventrikel und im rechten vorderen Teile der Brücke.

Vom Gehirn wurden 28 grosse Schnitte von denselben Lokalitäten, wie in den letzten frischen Fällen, entnommen; nirgends konnte man Veränderungen nachweisen.

Von peripheren Nerven wurden Stücke vom Plexus cervical. und lumbal. an beiden Seiten untersucht. Nirgends konnte man entzündliche Infiltrate nachweisen. Andere Stücke wurden nach Busch osmiert. Im linken Plexus cervic. fand man keine Degeneration, im rechten zeigten einzelne Nervenbündel eine spärliche Degeneration, ebenso im linken Plexus lumb.; im rechten Plexus lumb. hingegen fand man in zahlreichen Nervenbündeln eine etwas mehr ausgesprochene Degeneration.

Zusammenfassung der mikroskopischen Untersuchung.

Rückenmark. In der Pia und in der vorderen Fissur findet man nur im Lumbalmark ganz unbedeutende Infiltrate. Im Lumbal- und Cervikalmark findet man in beiden Vorderhörnern Reste von Entzündungsherden, die rechts am stärksten sind und besonders in Osmiumpräparaten hervortreten; auch in der weissen Substanz und in einem Hinterhorn findet man Körnchenzellen in den Gefässscheiden.

Auch in Med. obl. und in Pons findet man, besonders in osmierten Präparaten, infiltrierte Gefässe, am meisten in der Subst. retic., sowie ein diffuses Herdchen.

Das Gehirn ist frei, nur die Pia des Kleinhirns ist an dem der Med. obl. anliegenden Teile leicht infiltriert.

Die peripheren Nerven zeigten keine Infiltration, nur Degeneration, besonders an der rechten Seite (Plexus lumb. und cerv. rechts, Plexus lumb. links).

Gruppe C:

Fall XVII—XVIII. Akute Encephalitiden.

Fall XVII.

Krankengeschichte. 39jähriger Mann, A. G., der am 13ten Septbr. 1905 in die Medicin. Abt. B. des Reichshospitals aufgenommen wurde. Der Oberarzt, Prof. Dr. med. Peter F. Holst, hat uns die Krankengeschichte gütigst zur Benutzung überlassen.

Mit Ausnahme einer Lungenentzündung 8 Jahre vorher und Diarrhöe drei Monate vorher ist Pat. sonst immer gesund gewesen.

Am 9ten Septbr. Vormittags fühlte er sich unwohl bei seiner Arbeit; am Nachmittag bekam er Kopfweh, Fieber mit starkem Schweisse. Am nächsten Tage wurde er immer kränker; Nackensteifigkeit trat auch ein. In der Nacht auf den 11ten Septbr. hatte er Erbrechen zu wiederholten Malen; ebenso in den folgenden Tagen. Er war klar und bei vollem Bewusstsein bis zum Abend des 12ten; dann begann er zu delirieren. In der Nacht auf den 13ten hatte er sechs Krampfanfälle; sie begannen mit Steifigkeit im Rumpfe, auch traten starke Bewegungen in den Armen und Beinen ein und zuletzt generelle Krämpfe und Cyanose. Eine Infektionsquelle ist unbekannt.

Status präsens am 13ten: Pat. ist unruhig, klagt über Kopfweh, antwortet langsam und unrichtig; er liegt und spricht leise mit sich selbst. Temperatur ist 38,9°. Die Zunge deviiert nach links. Die Pupillen sind gleich gross; die Achsen der Augen sind parallel. Ueber Lungen und Herz normale Verhältnisse. Druckempfindlichkeit über Stirn und Schläfen; der Nacken ist steif. Keine Druckempfindlichkeit über Columna vertebral. Sämtliche Extremitäten können bewegt werden; sie sind aber merkbar rigid. Die Patellarreflexe sind gesteigert.

$^{14}/_{9}$. Er ist somnolent; deutliche „Tâches méningitiques". Nackensteifigkeit.

$^{15}/_{9}$. Temper. 38.2—36.7. Drei blutige Stuhlentleerungen. Kein Erbrechen oder Krämpfe. Keine Paralysen oder Paresen.

$^{17}/_{9}$. Temp. 37.5—38.2°. Am letzten Tage somnolent.

$^{18}/_{9}$. Temp. 38.5—37.9°. Pat. ist unruhig, somnolent und giebt unrichtige Antworten. Ein Erbrechen. Man sieht Andeutungen zu kurzen Zuckungen in den Armen.

$^{19}/_{9}$. Temp. 37.5—38.5°. Keine Spur von Bewusstsein mehr. Zuckungen im Unterarm und in den Fingern. Urin geht unvolontär.

$^{20}/_{9}$. Temp. 39.6—40.1. Vollständig bewusstlos und unklar. Ueber den Lungen normale Verhältnisse (die hinteren Flächen konnten nicht untersucht werden).

$^{21}/_{9}$. Temp. 39.5—39.6°. P. liegt unruhig, jammert sich. Tod am 21. September 5 Uhr Nachmittags.

Obduktion. Die am nächsten Vormittag ($^{22}/_{9}$) ausgeführte Obduktion zeigte folgendes:

1) Kopf. Bedeckungen des Kopfes, Kranium und Dura sind normal. Die dünnen Häute sind ausserordentlich stark und diffus über der ganzen Oberfläche des Gehirns injiciert, mit arborescenter Zeichnung der Gefässe, besonders über der rechten Hemisphäre und speziell an der unteren Fläche des Frontal-, Temporal- und Occipitallappens; eine purulente Infiltration oder ein Exsudat nirgends zu sehen. Um das Kleinhirn und die Medulla oblongata ist die Injektion minder hervortretend und um das Rückenmark herum nur sehr wenig ausgesprochen. In den Arterien an der Basis cerebri (speziell der Arteriæ fossæ Sylvii und der Art. cerebri anteriores) vollständig normale Verhältnisse, — keine Embolien oder Thromben; nur geringe Zeichen von Arteriosklerose. Auch die Venen, besonders in der Tiefe der Fossæ Sylvii, sind stark blutgefüllt, aber nicht thrombosiert. Der rechte Temporallappen ist besonders an der vorderen Spitze und an der unteren Fläche ganz weich, beinahe zerfliessend; die Farbe ist in diesen Partien rötlich und fleckenweise rötlich violett. An der Schnittfläche sieht man, dass die Substanz ödematös und stark injiciert und von Ecchymosen teilweise durchsetzt ist, — besonders in den äusseren Schichten, die Hirnrinde einschliessend, aber auch in der weissen Substanz in einer Tiefe von 2 bis 3 cm. an der Spitze des Temporallappens; die Grenze zwischen der grauen und weissen Substanz ist hier vollständig verwaschen. Diese erweichte und entzündete Partie ist übrigens sehr undeutlich abgegrenzt; derselbe Prozess erstreckt sich auch auf die Insula Reilii, wo die Substanz braunrötlich gefärbt und oberflächlich erweicht ist, doch nur in einer Tiefe von 2—3 mm.

Im rechten Frontallappen findet man nur eine starke Hyperämie, aber keine erweichten Herde, ebenso nicht im rechten Occipitallappen oder in den übrigen Partien der rechten Hemisphäre.

Dagegen sieht man eine ähnliche Erweichung und rötlich gefärbte, ecchymosierte Gehirnsubstanz an der Medianfläche der beiden Hemisphären, namentlich den Gyri fornicati entsprechend, in einer Ausdehnung von vorn nach hinten von 8—10 cm.; auch hier setzt sich die Entzündung nur 2—3 mm. in die Tiefe der weissen Substanz fort.

Die Centralganglien sind nur hyperämisch und zeigen keine Blutungen oder erweichte Partien; nur im vorderen Ende des rechten Nucleus caudatus und lentiformis ist die Blutüberfüllung sehr stark mit einigen kleinen Ecchymosen.

In der Medulla oblongata konnte keine Abnormität nachgewiesen werden, — nur waren die Gefässe auch hier injiciert.

Zeichnung des Rückenmarks normal.

2) Brust und Hals. Das Herz zeigte normale Verhältnisse.

Der untere Lappen der linken Lunge war stark injiciert und die Schnittfläche in einer begrenzten Partie granuliert; eine puriforme Flüssigkeit konnte ausgepresst werden. In den

angehörigen Bronchien war muco-purulentes Exsudat vorhanden. Sonst war die linke Lunge lufthaltig und ihrem Aussehen nach normal.

Der mittlere und untere Lappen der rechten Lunge zeigte im Ganzen dieselben Veränderungen wie der untere linke Lappen: Hyperämie und Granulation, und eine muco-purulente Bronchitis.

Bei den Organen in der Brust und am Halse sonst nichts zu bemerken.

3) Unterleib. Die Milz wiegt 140 gr.; ihre Form, Konsistenz und Zeichnungen sind normal. Bei den Nieren (Gewicht resp. 140 und 160 gr.), der Harnblase, den Genitalorganen und der Leber nichts zu bemerken. Die Schleimhaut der Ventrikels hatte ihr gewöhnliches Aussehen. Im Dünn- und Dickdarm war die Schleimhaut fleckenweise ein wenig injiciert; die lymphatischen Apparate sind etwas geschwollen. Die Schleimhaut des Rectums hyperämisch, ebenso das Beckenbindegewebe.

Obduktionsdiagnosen: Encephalitis lobi temporalis dextri et gyri fornicati utriusque. — Hyperämia meningum et cerebri. — Pneumonia partis lobi inferioris pulmonis sin. et lobi infer. et medii pulmon. dextr.

Bakteriologische Untersuchung.

Vor der Obduktion wurden 2 ccm. Blut von der Vena femoralis sin. steril mit Hülfe einer Spritze herausgeholt und in Agarröhrchen ausgesät. Nach 2—3 Tagen wuchsen sehr kleine hellgraue, unregelmässig geformte Kolonien, die aus Gram-positiven Kokken bestanden. Sie zeichneten sich durch grosse Variabilität in der Grösse aus; einzelne sind sehr klein, andere grösser als gewöhnliche Streptokokken. Sie sind als Diplokokken angeordnet, bilden keine Ketten und keine Haufen.

Die bakteriologische Untersuchung der Gehirnflüssigkeit und der Gehirnsubstanz wurde von Dr. med. Frölich (Assistent am hygienischen Institute) ausgeführt und das Resultat uns zur Verfügung gestellt.

In Objektträger-Präparaten direkt von der Cerebro-spinalflüssigkeit wurden Diplokokken mit überwiegender lanceolater Form und Andeutung einer Kapsel nachgewiesen; sie waren Gram-positiv.

In Objektträger-Präparaten von der erweichten Gehirnpartie wurden ähnliche sehr kleine Diplokokken gefunden; sie wurden mit Karbolfuchsin gefärbt, waren nicht ausgeprägt Gram-positiv (dieselbe Mikrobe?).

In Kulturen in Agar- und Bouillonröhrchen wuchsen dieselben Diplokokken in reichlicher Menge. In Agarröhrchen kamen in 24 Stunden bis stecknadelkopfgrosse weissgraue, etwas feucht aussehende Kolonien (zahlreicher als die gewöhnlichen Pneumokokken) zum Vorschein. In Bouillon entwickelten sie sich langsamer; nach 48 Stunden ist die Flüssigkeit getrübt mit deutlichem Bodensatze, der bei Schütteln des Röhrchens als ein Schleimfaden emporwirbelt. In Deckglaspräparaten von Agarkolonien sieht man grosse, plumpe Mono- und Diplokokken; in Präparaten von Bouillon dieselben Kokken mit Andeutung zur Bildung kurzer Ketten.

Bei Impfung an Mäusen (0,5 ccm. 24 St. alte Bouillonkulturen) trat keine ausgesprochene Reaktion beim Thiere ein.

Mikroskopische Untersuchung des Nervensystems:

In verschiedenen Stücken vom rechten Temporallappen und dem Gyrus formicatus beiderseits wurden im Grossen und Ganzen dieselben pathologisch-anatomischen Veränderungen, d. h. eine akute infiltrierende und exsudative Entzündung, nachgewiesen; sie können deshalb gemeinsam beschrieben werden.

In den Meningen und besonders in der Pia waren sämtliche Gefässe stark blutgefüllt; ausserdem eine bedeutende Zelleninfiltration in und ausserhalb der Gefässscheiden. Die Infiltration besteht aus kleinen, einkernigen, lymphocytenähnlichen Zellen, auch einigen grösseren einkernigen Zellen und in geringerer Anzahl Leukocyten mit polymorphen Kernen und einigen roten Blutkörperchen.

In der Substanz an der Oberfläche des Gehirns (am stärksten bis 2—3 mm. in der Tiefe und rasch abnehmend an Intensität) sieht man eine intensive Entzündung: Eine Erweiterung und Blutüberfüllung der Gefässe, besonders der Venen und Kapillare, ein starkes Oedem und eine Erweichung des Gewebes, eine ausgebreitete Zelleninfiltra-

tion, teilweise in den Gefässscheiden, teilweise ausserhalb der Gefässe, mehr diffus in der Gehirnsubstanz mit zerstreuten Infiltraten, vornehmlich in der grauen Substanz, und endlich reichlichen Blutungen in den entzündeten Partien (also eine hämorrhagische Entzündung).

Die Zelleninfiltration besteht aus lymphocytenähnlichen Zellelementen (besonders in den Gefässscheiden), aus grösseren einkernigen Zellen (mit runden oder ovalen Kernen), mit den Lymphocyten vermischt, endlich zahlreichen polymorphkernigen und polynucleären Leukocyten (teilweise mit lang ausgezogenen Kernen). Den Leukocyten begegnet man besonders in den grösseren diffusen Infiltraten. In der weissen Substanz sieht man meistenteils nur grosse, perivasculäre Infiltrate, aber keine diffuse Infiltration und fast keine hämorrhagischen Herde.

Sowohl in den Schnittpräparaten vom entzündeten Temporallappen als in den Gyri fornicati wurde nach Mikroben gesucht (Färbung nach Gram, mit dünnem Carbolfuchsin und mit Thionin). An mehreren Stellen wurden mono- und diplokokkenähnliche Bildungen gesehen, aber sichere, in grosser Menge auftretende oder in Haufe liegende Mikroben konnten trotz alles Suchens nicht nachgewiesen werden. —

Weiter wurden mikroskopische Präparate von den Centralgyri an der rechten und linken Seite und von den Gyri temporales dextri untersucht, — aber überall normale Verhältnisse gefunden (von einer Hyperämie abgesehen).

In den Centralganglien (in Schnitten von verschiedenen Stellen, sowohl von Thalamus optic., als Nucleus caudat. und lentiform. und Capsula externa und interna einschliessend) sieht man überall denselben Entzündungsprozess sowohl in der grauen als in der weissen Substanz, doch im Ganzen am meisten in der grauen Substanz (besonders im Thalam. optic. und Nucl. lentiform.). Die Entzündung äussert sich am meisten mit Zelleninfiltraten in den Gefässwänden und auch in deren nächster Umgebung; diffuse Infiltrate sieht man seltener. Die Infiltrate enthalten die beschriebenen Zellenformen, doch Leukocyten nur in geringer Anzahl; auch sind die Herde weit seltener hämorrhagisch. Keine thrombosirten, nur stark erweiterte Gefässe (besonders die Venen). Diese Veränderungen lassen sich in dieser ganzen Gehirnpartie finden, besonders aber an der Oberfläche der Centralganglien. In Verbindung mit diesen entzündlichen Gefässveränderungen sieht man hie und da einige degenerierte Ganglienzellen, aber nur in geringem Grade. Diese Veränderungen waren im Ganzen nicht sehr stark und auch nicht konstant, indem es in Schnittpräparaten von den Centralganglien an der linken Seite nicht überall gelang, entzündliche Infiltrate nachzuweisen. Dagegen war die Pia mater an der Basis Cerebri (in der Fossa Sylvii) entzündlich infiltriert.

In der Pia mater des Cerebellum, besonders in den medialen (an Medulla oblong. grenzenden) Partien, sieht man eine reichliche, doch nicht kontinuierliche, Zelleninfiltration in der Tiefe der Sulci zunehmend. Dagegen konnten wir keine Infiltrate in der Substanz, weder in den Hemisphären noch in den medialen Partien finden.

Pons und Medulla oblongata.

In Schnitten durch 1) den oberen Teil der Pons und des vierten Ventrikels sieht man zuerst starke Infiltration in der Pia mater sowohl in den Gefässwänden als zerstreut. Diese Zelleninfiltration kann längs der Gefässe in die Substanz verfolgt werden, wo man Entzündungsinfiltrate um die Gefässe und in ihrer unmittelbaren Umgebung findet. Sie sind am zahlreichsten in der grauen Substanz in den dorsalen Partien (am Boden des vierten Ventrikels), aber sie können auch in den vorderen Partien und in der weissen Substanz nachgewiesen werden, an Anzahl und Grösse nach vorn abnehmend. Im Ganzen ist die Entzündung hier weniger hervortretend als in den Centralganglien. Einzelne Ganglienzellen in unmittelbarer Nähe der Infiltrate waren anscheinend degeneriert, aber grössere Veränderungen in speciellen Nervenkernen nicht vorhanden.

2) Schnitte durch die Pons und die Mitte des vierten Ventrikels (durch Striae acusticae) zeigen mehr hervortretende Veränderungen. Auch hier sieht man eine intensive Hyperämie in den Meningen und Zelleninfiltration in der Adventia der Gefässe, speciell in den Venen, in Form dichter, kompakter Massen von Lymphocyten und anderen mononucleären Zellen. Diese Zelleninfiltration ist am meisten ausgesprochen an der Vorderfläche und an der linken Seite der Medulla oblongata. Sie kann mit Leichtigkeit kontinuierlich längs der Gefässe durch die Raphe und in den Vasa nuclearia in die Substanz verfolgt werden. Die graue Substanz ist am meisten entzündet, — circumskripte und diffuse Infil-

trate, u. a. in den ventralen und dorsalen Acusticuskernen (doch nur eine geringe Degeneration der Ganglienzellen). Die weisse Substanz ist fast frei von deutlichen Spuren einer Entzündung, z. B. die Pyramiden, auch die Oliven.

3) Schnitte durch die Medulla oblongata (gleich oberhalb der Spitze des vierten Ventrikels) zeigen nur geringe entzündliche Veränderungen. In der Pia sah man auch auf dieser Schnitthöhe die gewöhnlichen Zeichen einer akuten infiltrierenden Entzündung, besonders in den Venen an der Vorderfläche und in den Seitenpartien; diese Entzündung setzte sich in der gewöhnlichen Weise in die Substanz fort (speciell längs der Gefässe in der Raphe und der Vasa nuclearia). In der grauen Substanz zerstreute perivasculäre kleine Infiltrate, besonders in der Mitte der dorsalen grauen Substanz (in den Hypoglossuskernen) aber auch mehr nach aussen (in den Trigeminuskernen) und in der weissen Substanz (doch nicht in den Pyramiden und in den Oliven).

Das Rückenmark:

1) Das Cervikalmark am 2ten Segmente: In den dünnen Häuten eine sehr bedeutende Zelleninfiltration, namentlich in den Gefässen (Venen) an der linken Seite von der Pia bis zu der inneren Fläche der Dura mater; die Infiltration ist verhältnissmässig minder ausgesprochen in den dünnen Häuten an der Vorderfläche des Rückenmarkes und in den Gefässwänden im Sulcus anterior. — In den Gefässscheiden einzelner Venen und Kapillare im vorderen und mittleren grauen linken Horn sieht man eine starke Hyperämie und kleine Zelleninfiltrate, — in Streifen längs der Gefässe auch in der angrenzenden weissen Substanz. Die Ganglienzellen sind überall intakt mit ausgeprägten Nissl'schen Granulationen. Die Infiltrate enthalten wesentlich mononucleäre Leukocyten, teilweise auch einzelne grössere einkernige Zellen. — Im Bindegewebe des ersten Spinalganglions sah man auch eine undeutliche Zelleninfiltration (?); andere Spinalganglien wurden nicht untersucht.

2) Das Cervikalmark am 6ten — 7ten Segmente: Auch hier sieht man eine Zelleninfiltration in den Gefässwänden in der Pia mater sowohl an der Vorder- als an der Hinterfläche und in Sulcus anterior. Aber in der Substanz des Rückenmarks konnte man keine entzündlichen Phänomene entdecken (nur eine Hyperämie).

3) Das Dorsalmark am 7ten — 8ten Segmente: Im wesentlichen dieselben Veränderungen wie in den Schnitten von dem unteren Cervikalmarke, — eine ausgebreitete Infiltration in Pia mater, aber keine nachweisbare Entzündung in der Substanz.

4) In Schnitten von der Lumbalintumescenz dieselbe Zelleninfiltration um das ganze Rückenmark und im Sulcus anterior, aber normale Verhältnisse überall im Rückenmarke.

Zusammenfassung des pathologisch-anatomischen Befundes.

Man hat hier eine akute infiltrierende Entzündung des Centralnervensystems vor sich. Makroskopisch konnte man eine Hyperämie im ganzen Centralnervensystems und ausserdem circumskripte encephalitische oder meningo-encephalitische Herde im rechten Temporallappen und in Gyrus fornicatus beiderseits feststellen. Mikroskopisch war die Entzündung weit mehr verbreitet. Ausser den genannten meningo-encephalitischen Herden war eine ähnliche Entzündung in den Centralganglien (besonders in Nucleus lentiform. und Thalam. optic.) und in der ganzen Medulla oblongata vorhanden, — doch weit weniger ausgesprochen. Auch in den letzten Lokalisationen, besonders in der Medulla oblongata, sah man eine meningeale Entzündung (in und ausserhalb der Gefässe), die kontinuierlich längs den Gefässen nach den Infiltraten in der Substanz hin verfolgt werden konnte. Im Rückenmark nur Zelleninfiltration in den Häuten (ganz bedeutend), aber in der Substanz nur deutliche entzündliche Symptome in den vorderen grauen Hörnern im oberen Cervikalmark.

Die Entzündung nahm also in den Centralganglien und der Medulla oblongata mit ihren Meningen ab und war noch im Rückenmark, besonders in

den Häuten nachweisbar. Histologisch verhielt sich der entzündliche Prozess in allen Einzelheiten wie eine akute Poliomyelitis, und die mikroskopischen Bilder waren einander sehr ähnlich; nur ist die primäre Lokalisation und die „Ausbreitung" (von oben nach unten) hier eine andere. Dagegen ist der hauptsächlichste Zug in der Ausbreitung derselbe: Von den Meningen greift die Entzündung die Substanz an, — auch in dieser Hinsicht ist die Aehnlichkeit mit der akuten Poliomyelitis zutreffend.

Fall XVIII.

Krankengeschichte:

Das 7-jährige Kind erkrankte am 15ten Juli 1903 plötzlich mit Febrilia, Erbrechen, Sopor und Zuckungen im linken Ellenbogen und im linken Knie- und Hüftengelenke. Es trat auch Rigidität in den Nackenmuskeln ein; nach vier Tagen starb das Kind bewusstlos.

Bei der *Obduktion* wurde eine akute Encephalitis im linken Thalamus opticus gefunden. Die hintere und innere Partie am Uebergange der oberen und medialen Fläche des linken Thalamus opticus war ödematös, erweicht und hämorrhagisch; dieser hämorrhagische Herd erstreckte sich nach hinten bis zu den Corpora quadrigemina. In diesem entzündeten Herd hatte die Hirnsubstanz eine gelbliche, citronenähnliche Färbung — sonst nichts abnormes, — nur eine starke Injektion der Häute über der ganzen Oberfläche des Gehirns, doch ohne nachweisbare Infiltration oder Exsudatansammlung.

Mikroskopisch sah man in der entzündeten Partie eine sehr intensive, teils diffuse, teils in circumskripten Partien auftretende Zelleninfiltration, die wesentlich aus polymorphkernigen und polynucleären Leukocyten samt zahlreichen roten Blutkörperchen bestand. In einzelnen Arterien kleine Thrombosen. Mikroben konnten nicht nachgewiesen werden.

Ausserdem wurden Schnittpräparate von verschiedenen anderen Teilen des Nervensystems mikroskopisch untersucht:

1) Von den Centralgyri an der rechten Seite.
2) Von den Frontalgyri an der linken Seite.
3) Von den Centralgyri an der linken Seite.
4) Von den rechten Gyri temporales.
5) Von dem rechten Gyrus fornicatus.
6) Grosse Schnitte durch die Fossa Sylvii mit angrenzenden Teilen des Temporallappens.

Ueberal normale Verhältnisse.

Weiter wurden untersucht grosse Schnitte:

1) durch die Centralganglien an der rechten Seite;
2) durch die Corpora quadrigemina posteriora, Aquaeductus Sylvii und Pedunculi;
3) durch die Pons, den oberen Teil des vierten Ventrikels und angrenzenden Teile des Kleinhirns;
4) durch den unteren Teil des Kleinhirns;
5) durch das Rückenmark im oberen Cervikalmarke;
6) durch die Mitte des Cervikalmarkes und
7) durch den Lumbalteil des Rückenmarkes.

Ueberall normale Verhältnisse, nur eine Hyperämie, besonders in der Umgebung des Aquaeductus Sylvii und im Cervikalmark.

Zusammenfassung:

Der Fall ist also als eine akut auftretende hämorrhagische Entzündung in den Centralganglien der linken Seite, — von wahrscheinlich infektiöser Natur, — tödlich in vier Tagen verlaufend. Die Encephalitis war nur auf die Centralganglien beschränkt.

Ob dieser Fall epidemiologisch zu den epidemisch auftretenden Fällen akuter Poliomyelitis gehört, kann vielleicht zweifelhaft sein. Der Fall trat in Kristiania auf, und in demselben Jahre wurden auch dem Gesundheitsamte 13 Fälle akuter Poliomyelitis gemeldet.

Anhang zur Kasuistik.

Fall XIX.

Gudrun R. O., $2^{5}/_{12}$ Jahr, geb. 8. Sept. 1904, gest. 30. Jan. 1907.

Die Krankengeschichte wurde uns gütigst von den Herren Oberärzten am Kristiania städtischen Krankenhaus H. J. Vetlesen und P. Aaser überlassen; der konst. Prosektor, Herr Dr. Berner, hatte ebenfalls die Güte, das Centralnervensystem sowie einen Auszug des Sektionsprotokolles zu unserer Disposition zu stellen.

Pat., die vorher immer gesund war, erkrankte Anfang Juli 1906 mit Fieber und undeutlichen Symptomen einer Lungenentzündung. Sie war 14 Tage bettlägerig, und als sie wieder aufstehen sollte, entdeckte man eine vollständige Lähmung beider Unterextremitäten. — Die Beweglichkeit kehrte späterhin im rechten Beine in geringem Grade zurück, so dass sie das Bein an sich ziehen konnte, wenn sie sass. An der linken Seite konnte sie erst die letzten 8 Tage vor der Aufnahme die Zehen bewegen. Niemals Schmerzen. Das Hautgefühl angeblich immer in Ordnung, ebenso die Functiones naturales.

Bei der Aufnahme am 1. Sept. 1906 zeigten sich beide Unterextremitäten ziemlich schlaff. Patellarreflexe und Fussklonus fehlten. Das rechte Bein konnte sie in allen Gelenken bewegen, links konnte sie im Hüftengelenk flektieren, den linken Fuss plantarflektieren und die Zehen rühren. Das linke Kniegelenk bewegt sie nicht, auch kann sie den linken Fuss nicht dorsalflektieren.

Unter Anwendung von Massage wurde die Beweglichkeit in den Unterextremitäten, besonders rechts, immer etwas besser, aber lange nicht normal, sie kann z. B. nicht stehen.

Sie starb am 30. Jan. 1907 an Morbilli mit Pneumonie, etwa $6^{1}/_{2}$ Monate nach dem Beginn der Poliomyelitis.

Sektion am 31 Jan. 1907, etwa 24 Stunden p. m. (Dr. de Besche).

Als Todesursache fand man eine Broncho-Pneumonie der ganzen rechten Lunge und des Unterlappens der linken Lunge.

Bei den inneren Organen sonst nichts specielles.

Das Centralnervensystem und einige periphere Nerven wurden uns in Formol fixiert zugeschickt.

Mikroskopische Untersuchung.

Zur Anwendung kamen teils gewöhnliche Färbung von Paraffinschnitten, teils Osmierung nach Busch's Methode.

Rückenmark.

Sakralmark: in gewöhnl. Präparaten keine sicheren Veränderungen.

2. Lumbalsegm.. (Osmiert). Eine Anzahl schwarz gefärbter Körnchen in der Pia am Eingange der vorderen Fissur und in letzterer; die Körnchen liegen teils in Zellen, teils frei. Nach aussen und vorne im linken Vorderhorne sieht man einen grossen diffusen Herd, aus Fettkörnchenzellen bestehend. Vor diesem Herde findet man in der grauen und weissen Substanz eine mehr feinkörnige Fettdegeneration mit wenigen eigentlichen Körnchenzellen.

Im rechten Vorderhorne sieht man nur eine diffuse, feinkörnige Fettdegeneration mit einigen Körnchenzellen in den Gefässscheiden sowohl in als ausserhalb dieses Herdes und ausserhalb des Herdes im linken Vorderhorn.

Im gewöhnlichen Präparate zeigt sich das Gewebe, den Herden in den Vorderhörnern entsprechend, etwas rarefiziert, Ganglienzellen fehlen, dagegen findet man einige Exsudatzellen, Lymphocyten und grössere Formen.

7. Dorsalsegm. (Osmiert). Vereinzelte spärliche Gefässinfiltrate in den Vorderhörnern und den angrenzenden weissen Strängen und im hinteren Septum. Im gewöhn-

lichen Präparate scheint das Gewebe im lateralen Teile beider Vorderhörner etwas rareficiert und ohne Ganglienzellen,

8. Cervikalsegm. (Osmiert). Kleine zerstreute Gefässinfiltrate in den Vorderhörnern und anliegenden weissen Strängen und ausserhalb des rechten Hinterhornes. Im gewöhnlichen Präp. vielleicht ein wenig Rarefication des Gewebes in der Mitte beider Vorderhörner, wo Ganglienzellen fehlen.

5. Cervikalsegm. (Osmiert). Ein kleiner Herd an der Spitze des linken Vorderhornes, von hier aus einige Gefässinfiltrate nach aussen in die weisse Substanz; auch in und ausserhalb des rechten Vorderhornes liegen einzelne Gefässinfiltrate, ebenso an beiden Seiten des linken Hinterhornes.

In gewöhnlichen Präparaten keine sicheren Veränderungen.

Die Med. obl. und die Brücke wurden in 10 Stücke zerlegt, wovon 4 osmiert wurden (No. 2, 4, 6, 8).

1. Pyramidenkreuzung. Mässige Lymphocyteninfiltration im Grunde der vorderen Fissur. Sonst nichts pathologisches.

2. Unteres Ende des IV. Ventrikels. (Osmiert). Einzelne Gefässe zeigen in ihren Scheiden spärliche Körnchenzellen, so das Centralgefäss, einzelne periphere Gefässe vor, in und hinter den Oliven und hinter beiden Nuclei Burdach; ein ganz unbedeutendes Gefässinfiltrat sieht man auch im linken Hypoglossuskern.

3. Keine Veränderungen.

4. Unterhalb der Mitte des IV. Ventrikels. (Osmiert). Einige ganz feine Gefässinfiltrate in der rechten Olive, ein Paar ausserhalb der rechten, andere in der Subst. retic. an der linken Seite und ein grösseres gleich vor dem linken Corpus restiforme. Auch unter dem Boden der Rautengrube sieht man einzelne feine Streifen von Körnchenzellen, der Grösse von Kapillargefässen entsprechend. Auch in der Pia sieht man vor der linken Seite einzelne kleine Häufchen von Körnchenzellen.

5. Mitte der Rautengrube. Die Pia ist über der rechten Vorderfläche ein wenig infiltriert; ebenso sieht man um die Centralarterie herum ein wenig Infiltration von Lymphocyten und Plasmazellen.

6. Unterer Teil der Brücke. (Osmiert). Man sieht verschiedene feine, aber sichere Gefässinfiltrate in der Medianlinie und in der Umgebung der Oliven; eines der letzteren erreicht die Oberfläche zwischen den Pyramiden. Hinter der linken Olive gehen ein Paar Gefässinfiltrate schräg in die Richtung gegen den IV. Ventrikel; sonst sind Gefässinfiltrate zerstreut in der rechten Subst. retic. und unter dem Boden der Rautengrube.

7. Keine Veränderungen.

8. Oberes Ende des IV. Ventrikels. (Osmiert). Unerhebliche Infiltration um die Centralgefässe herum, einige kleine Gefässinfiltrate in der Subst. retic. und in der Wand des IV. Ventrikels, eines auch im Kleinhirn hinter dem Vermis.

9 und 10. Keine Veränderungen.

Vom Gehirn wurden gewöhnlich gefärbte Präparate von 11 Stücken untersucht: Basis 1, Centralganglien 3 rechts, 3 links, Centralgyri 2, Fossae Sylvii 2. Es liessen sich keine Veränderungen nachweisen.

4 Stücke wurden mit Osmiumsäure nach Busch's Methode präpariert:

Centralganglien links hinten. Im basalen lateralen Teile sieht man schon makroskopisch zwei kleine Herde, die mikroskopisch als Häufchen von dicht gelagerten Körnchenzellen erscheinen; die Herde sind von kleineren Gefässinfiltraten umgeben; 2—3 etwas grössere Gefässinfiltrate verlaufen von dieser Stelle nach unten durch die weisse Substanz gegen die Basis hin; an der Basis findet sich keine Infiltration der Pia. Uebrigens sind durch den ganzen Thalamus feine, aus Körnchenzellen bestehende Gefässinfiltrate zerstreut; ein Paar grössere treten in der Cauda des Nucleus caudatus auf, ebenso mehrere im Linsenkern, besonders in seinem basalen medialen Teile, und zwischen dem Linsenkerne und der Capsula interna. Auch in der Capsula externa und in der Marksubstanz der Insula Reilii sieht man einige feine Gefässinfiltrate.

Centralganglien rechts hinten. Kleine zerstreute Gefässinfiltrate finden sich in der Capsula int. und im hinteren Teile des Linsenkernes, einzelne auch in der Cauda Nuclei caudati und im basalen Teile des Thalamus.

Fossa Sylvii links und rechts. Einige langgestreckte Gefässinfiltrate sieht man in der weissen Substanz der angrenzenden Gyri, besonders im linken oberen Temporalgyrus; von hier aus erstrecken sich kleinere Gefässinfiltrate in die Corticalis hinein, besonders gegen die Fossa Sylvii hin.

Periphere Nerven. Untersucht wurden Stücke vom rechten und linken Cervikalplexus und zwei kleine Stücke vom linken Lumbalplexus. In gewöhnlichen Präparaten fand man keine Zeichen einer Entzündung, in osmierten Präparaten zeigten nur einige Bündel des rechten Cervikalplexus deutlichen Hinfall der Markscheiden.

Zusammenfassung der mikroskopischen Untersuchung.

Bei diesem $6^1/_2$ Monate alten Falle fand man in Osmiumpräparaten in allen Höhen des Rückenmarks Zeichen einer abgelaufenen Entzündung, meistens als Körnchenzelleninfiltrate in den Gefässscheiden der grauen und zum Teil der weissen Substanz, daneben diffuse Herde im linken Vorderhorne des Cervikal- und Lumbalmarkes. In verschiedenen Höhen der Med. obl. und der Brücke fanden sich überall Gefässinfiltrate, so um die Centralgefässe, um die Vasa nuclearia und unter dem Boden des IV. Ventrikels, aber auch sonst. Das Gehirn zeigte ziemlich zahlreiche Gefässinfiltrate in den Centralganglien an beiden Seiten, besonders in der Umgebung der Capsula interna. Aehnliche Infiltrate traten auch in der Gehirnsubstanz in der Nähe beider Fossae Sylvii auf sowie im Kleinhirn hinter dem Vermis. — In gewöhnlich gefärbten Präparaten treten diese Veränderungen nur wenig hervor oder fehlen ganz, so z. B. im Gehirn; doch muss erwähnt werden, dass die Piainfiltrate, speciell in Med. obl. deutlich hervortreten. Endlich ergab sich Degeneration einiger peripherer Nerven.

Drittes Kapitel.

Die pathologische Anatomie der akuten Poliomyelitis.

Inhalt: Uebersicht über die untersuchten Fälle. Prodromale Symptome (Fieber, Angina), Gelegenheitsursachen. Kontagiosität. Zeichen einer generellen Infektion. — Makroskopische Befunde im Centralnervensystem. — Mikroskopische Befunde: 1) in Dura mater und dem epiduralen Fettgewebe, 2) in den Nervenwurzeln, 3) in den dünnen Rückenmarkshäuten, 4) im Rückenmark (Zellformen in den Infiltraten); Befunde in den im Reparationsstadium untersuchten Fällen; die Art des Entzündungsprozesses. 5) Befunde in der Medulla oblongata und der Pons (in akuten und abgelaufenen Fällen); 6) im Klein- und Grosshirn. Uebersicht der gesamten nachgewiesenen Veränderungen. — Kasuistik über ähnliche, von anderen Verfassern untersuchte Fälle. — Die moderne pathologisch-anatomische Auffassung des Begriffes: Akute Poliomyelitis.

Aetiologischer und pathol.-anatomischer Zusammenhang zwischen akuter Poliomyelitis und anderen Krankheiten im Centralnervensystem. Erfahrungen bei anderen Epidemien. Erfahrungen bei den Epidemien in Norwegen 1903—1906: 1) Abortive Fälle, 2) Landry's Paralysis (Poliencephal. infer. und super. acuta), 3) Transverselle Myelitis, 4) Multiple Neuritis, 5) Encephalitis acuta (Fall XVII und XVIII) und 6) Cerebro—spinal—Meningitis; gleichzeitiges Auftreten von epidemischer Poliomyelitis und Cerebrospinalmeningitis in Norwegen.

Wie aus unserer Kasuistik hervorgehen wird, beziehen unsere Untersuchungen sich auf 17 Fälle von akuter Poliomyelitis und Bulbärmyelitis, — 13 starben im akuten Stadium und 4 im Reparationsstadium (abgelaufene Formen). Hierzu kommen dann 2 Fälle von Encephalitis, von denen jedenfalls der erste, No. XVII, ein 39-jähriger Mann, der nach 12-tägiger Krankheit starb, mit einigermassen grosser Sicherheit in ätiologischer Beziehung den Poliomyelitisepidemien angehört, und dies um so mehr, als man hier auch mikroskopisch eine beginnende Poliomyelitis nachweisen konnte. Der andere Fall von akuter Encephalitis (No. XVIII, ein 7 Jahre altes Kind, das nach 4-tägiger Krankheit starb) trat in Kristiania im Jahre 1903 auf, gleichzeitig mit im Ganzen 13 anderen Fällen von akuter Poliomyelitis; aller Wahrscheinlichkeit nach ist es eine akute infektiöse Entzündung, die man hier vor sich hat, und vieles kann auch hier für eine ätiologische Verbindung mit den Poliomyelitisfällen sprechen.

Die 17 akuten Poliomyelitiden gehören, was die ersten 13 Fälle angeht, (die sämtlich in dem akuten Stadium starben), verschiedenen Epidemien von Poliomyelitis, die 1905 und 1906 auftraten, an, nämlich

8 Fälle von 7 kleineren Epidemien ausserhalb Kristiania, und die übrigen 5 aus Kristiania 1905 und 1906,

No. 1 betrifft einen 30 Jahre alten Mann, der nach 8-tägiger Krankheit starb; der Fall gehört einer grösseren lokalen Epidemie Mitte Juni —Mitte August 1905 an, in Snaasen (Grong's Aerztebezirke), in einem der nördlichen Aemter Norwegens, wo nach Dr. Geirsvold's Mitteilungen im Ganzen 26 Fälle von Poliomyelitis acuta beobachtet wurden (mit 6 Todesfällen).

No. 2 betrifft ein 9-jähriges Mädchen, welches nach 8—9-tägiger Krankheit starb, — (zu einer kleinen lokalen Epidemie in Eidsskogen in Hedemarken's Amt, im östlichen Norwegen, Septbr. 1905 gehörend).

No. 3 betrifft eine 21 Jahre alte Frau, welche nach Verlauf von 4 Tagen in Kristiania starb, wo im Herbst 1905, besonders August—October, verschiedene Fälle von akuter Poliomyelitis auftraten (im Ganzen angemeldet 27 Fälle).

No. 4. 5 Jahre altes Mädchen, welches nach ca. 8-tägiger Krankheit in der Stadt Drontheim im nördlichen Norwegen starb, wo im Sommer und im Herbst 1905 15 Fälle mit 4 Todesfällen auftraten.

No. 5. 9 Jahre alter Knabe, gestorben nach 10-tägiger Krankheit in Nannestad in Akershus Amt, wo im Ganzen 16 Fälle auftraten, mit 2 Todesfällen.

No. 6. 6 Jahre alter Knabe, gestorben nach 9-tägiger Krankheit, und

No. 7. Ein gut 2 Jahre alter Knabe starb nach 9-tägiger Krankheit; die beiden letzten Fälle gehörten einer kleinen lokalen Epidemie in Stavanger (einer Stadt im südwestlichen Norwegen) Februar 1906, an (4 Fälle).

No. 8. Ca. 4 Jahre alter Knabe (gestorben nach gut 2-tägiger Krankheit); dieser Fall, sowie die später erwähnten, No. 10, 11, 13 und 16, traten in Kristiania im Herbst 1906 auf, als hier eine nicht unbedeutende Epidemie von akuter Poliomyelitis und verwandten Krankheiten (49 Fälle mit 5 Toten) herrschte.

No. 9. 11 Jahre alter Knabe, starb nach 8-tägiger Krankheit; dieser Kasus betrifft ebenso wie No. 12 eine kleine, lokale Epidemie in Lier und Sylling im südlichen Norwegen im Herbst 1906 (13 Fälle, 2 Todesfälle).

No. 10. 18 Jahre alter Mann, gestorben in Kristiania nach Verlauf von ca. 8 Tagen.

No. 11. 38 Jahre alter Mann, gestorben in Kristiania nach 7-tägiger Krankheit.

No. 12. 18—19 Jahre alter Mann, gestorben in Lier nach 7—8-tägiger Krankheit.

No. 13. 28 Jahre alte Frau, gestorben in Kristiania nach 3-tägiger Krankheit.

Hierzu kommen dann 4 Fälle von akuter Poliomyelitis, die im Reparationsstadium starben.

No. 14. Ein 10 Jahre altes Mädchen, welches 1 Jahr und $10^1/_2$ Monat nach Anfang der Krankheit starb. Sie erkrankte 1903 im Sept.; der Fall gehört einer grösseren, lokalen Epidemie in Lunner im südlichen Norwegen (19 Fälle mit 4 Todesfällen) an.

No. 15. Eine erwachsene 26 Jahre alte Frau, welche nach Verlauf von $6^1/_2$ Monaten starb. Der Fall kam in Eidsvold schon 1900 vor und betrifft also nicht die Epidemien 1905—06, wird aber wegen gewisser interessanter Funde mitberücksichtigt.

No 16 betrifft ein 9 Monate altes Kind, das in Kristiania im Nov. 1906 erkrankte und $1^1/_2$ Monate später an einer akuten Enteritis starb.

No. 19. Ein $2^1/_2$ Jahr altes Mädchen, welches im Sommer 1906 in Kristiania krank wurde und $6^1/_2$—7 Monate nach Anfang der Krankheit starb.

In allen diesen Fällen, die sich anatomisch als akute Poliomyelitiden zeigten, war nun in der Regel das klinische Krankheitsbild an und für sich charakteristisch, so dass die Diagnose im Voraus gestellt werden konnte. Im Anfang, in den ersten Tagen der Krankheit, war dieses schwierig genug, da die charakteristischen Lähmungen erst später eintraten, und man zuerst, ausser Zeichen einer generellen Infektion, oft ziemlich starke meningeale Symptome vor sich hatte, wie Kopfweh, Erbrechen, Steifigkeit im Nacken und Rücken und Schmerzen im Körper und in den Gliedern (Zeichen von meningealer Irritation). Wir heben dieses bevor mit Rücksicht auf die anatomischen Befunde in den Meningen, welchen wir das grösste Gewicht beilegen müssen. Sobald die Lähmung auftrat, war ja die Sachlage klar, und in der Regel die Diagnose gegeben, besonders an den Orten, wo die Krankheit epidemisch auftrat, und die Aerzte grade daran dachten, ob etwa ein Fall von akuter Poliomyelitis vorliegen könnte.

Was die Lähmungen angeht, so waren diese ziemlich wechselnd in ihrer Lokalisation und weiteren Ausbreitung. Man konnte eine aufwärts und abwärts steigende Lähmung in demselben Falle sehen, oder häufiger und auffallender eine aufwärtssteigende Lähmung, so dass zum Schluss auch die motorischen Nervenkerne der Medulla oblongata ergriffen wurden. Die Krankheit konnte in solchem Fall gut eine »Paralysis ascen-

dens acuta« genannt werden, und diese Benennung wurde auch nicht selten benutzt. Wie wir später sehen werden, ist auch im Ganzen genommen für die ernstlich oder tödlich verlaufenden Fälle von akuter Poliomyelitis der Umstand charakteristisch, dass die Entzündung zum Schluss die Medulla oblongata trifft und sich durch Symptome von dort zu erkennen giebt. Dies bildet regelmässig den Abschluss der Krankheit. Nach unserer Meinung ist ein grosser Teil der aufwärtssteigenden (Landry'schen) Paralysen akute Poliomyelitiden mit Ausbreitung ausserhalb des Rückenmarks. Wir nehmen insofern denselben Standpunkt, wie andere frühere Verfasser, nun zuletzt Wickman, ein. Im Uebrigen kommen wir auf diesen Punkt später zurück, wenn wir die anatomischen Befunde ausserhalb des Rückenmarks behandeln werden; ausserdem berücksichtigen wir, dass Professor Leegaard und Epidemiearzt Geirsvold bei ihrer Bearbeitung der Epidemien vom klinischen Standpunkte aus auch diese Frage erörtern wollen.

In mehreren Fällen trat ein Krankheitsbild auf, bei dem die Symptome des Rückenmarks in den Hintergrund treten oder doch Lähmungen desselben fehlten, während die Bulbär-Symptome vorherrschend waren (mit starker Dyspnoe und Cyanose, Beschwerden beim Kauen, beim Schlucken, beim Sprechen, Lähmung des Gaumens, der Augenmuskeln etc.); man hatte mit anderen Worten eine akute Bulbärparalyse vor sich, auch klinisch. Unser Fall No. XI, bei dem übrigens auch eine diffuse Poliomyelitis vorhanden war, illustriert dieses; die klinische Diagnose war hier Bulbärparalyse. Auch in Fall No. VIII wurde die Krankheit als akute Bulbärparalyse aufgefasst, aber die Diagnose war hier doch mehr unsicher. Hervortretende Bulbär-Symptome waren auch bei Fall No. XIII, wo jedoch die Diagnose äusserst unsicher war, und in Fall No. X vorhanden. Anatomisch jedoch verhält es sich praktisch gesprochen so, dass die Medulla oblongata in allen ernsten und tödlichen Fällen ergriffen ist. Hierauf kommen wir auch später zurück.

Auf die Symptomatologie wollen wir uns nicht einlassen, denn diese liegt ganz ausserhalb des Rahmens unserer Arbeit. Es sind jedoch einige Punkte im Anfange der Krankheit vorhanden, welche wir hervorzuheben wünschten. Regelmässig begann die akute Poliomyelitis mit Prodromen in Form von Febrilia, welche mehrere Tage dauerten (Exanthemen verschiedener Art wurden beobachtet, was ganz besonders für eine generelle Infektion spricht); ab und zu sieht man eine Angina (vgl. z. B. Fall No. VI), welche sogar längere Zeit vorausgehen kann (vgl. Fall No. VIII). Dieses hat namentlich Interesse insofern, als es einen gewissen Anhaltspunkt giebt, wo man das Atrium der Krankheit,

die Invasionsstelle, für das specifische Virus suchen soll. Dieses wird auch stark von Epidemiearzt Geirsvold hervorgehoben, der ausdrücklich anführt, dass man in einer Mehrzahl von Fällen, sowohl in den abortiven, als voll entwickelten Formen eine primäre Angina nachweisen konnte.

Es scheint auch so zu sein, dass eine akute Diarrhöe vorausgehen oder eins der ersten Symptome sein kann (vgl. Fall No. X), wodurch auch möglicherweise auf die Invasionsstelle hingedeutet werden kann.

Als prädisponierende Momente für die später eintretenden Lähmungen hat auch Epidemiearzt Geirsvold vorausgehende starke Körperanstrengungen, besonders bei Kälte, Regen oder Schnee, hervorgehoben. Fall No. 1 illustriert das erstgenannte Verhältniss, indem der Mann sich nach vorausgegangenem Fieber wieder wohl fühlte, aber 8 Tage später nach angestrengter Arbeit deutliche Zeichen von Poliomyelitis bekam. Fall No. VI illustriert das andere Verhältniss, dass Kälte und Spielen in Schnee und Eis die Krankheit, oder richtiger gesagt, Lähmungen hervorrufen können. Man könnte in solchen Fällen geneigt sein anzunehmen, dass die eigentlichen Poliomyelitissymptome, Lähmungen etc. ausgeblieben sein würden, wenn nicht diese Gelegenheitsursachen dazu gekommen wären; eine Infektion des Centralnervensystemes liegt unserer Meinung nach schon vor, aber eine intensive und ausgebreitete Entzündung entwickelt sich erst, wenn diese Gelegenheitsursachen ihren Einfluss ausüben können.

Noch ein Punkt soll berührt werden. In seiner Schilderung der Epidemie spricht Geirsvold aus, dass die Krankheit sicher kontagiös ist. Fall No. VI scheint eine gute Stütze für diese Anschauung zu geben, und Fall No. XIV ist insofern von Interesse, als dort zwei Fälle in einer Familie auftraten.

Es geht aus der Schilderung der verschiedenen Epidemien, die zusammen mehr als 1000 Fälle umfassen, hervor, dass sowohl Kinder als Erwachsene ergriffen wurden, ohne dass deshalb Grund vorhanden wäre daran zu zweifeln, dass es dieselbe Krankheit sei.

Hierüber sind wir auch vollständig einig, und unser Material beleuchtet dieses auf die beste Weise; von unsern 17 Fällen akuter Poliomyelitis trafen nicht weniger als 7 bei Erwachsenen — jungen Menschen im besten Alter ein, und von den Encephalitiden je eine bei einem Erwachsenen und einem Kind.

Die Todesfälle der 13 ersten erfolgten: 1 Fall nach 2×24 St., 1 nach 3×24 St., 1 nach 4, 1 nach 5, 8 nach 7—9 Tagen und 1 nach 10 Tagen. Da die Dauer der Krankheit dort, wo die Todesfälle so schnell nach Beginn der Krankheit erfolgten, keine wesentlichen Verschiedenheiten in dem pathologisch-anatomischen Bilde zu bedingen schei-

nen, so wollen wir die pathol. Anatomie für sämtliche Fälle insgesamt behandeln.

Ehe wir dazu übergehen, die eigentlichen pathol.-anatomischen Verhältnisse zu besprechen, wollen wir uns erst ein wenig mit dem Obduktionsbefunde im Allgemeinen, abgesehen vom Centralnervensystem, beschäftigen.

Vollständige Obduktion wurde vorgenommen in 7 von unseren 13 Fällen von Poliomyelitis mit Tod im akuten Stadium (No. III, IV, V, VIII, X, XI, XII)[1], teils unter recht schwierigen Verhältnissen; in den übrigen Fällen wurde nur das Centralnervensystem herausgenommen und der Kopf genauer untersucht. Die Sektionsbefunde waren in den meisten Fällen negativ, die Bronchopneumonie, welche in Fall No. IV vorlag, wurde als eine Komplikation der Art betrachtet, welche man nicht selten bei tödlichen Fällen von Poliomyelitis trifft; dasselbe gilt von der Pneumonie in einem der Encephalitis-Fälle. Ausgesprochene Zeichen einer generellen Infektion, von welcher wir voraussetzen, dass sie vom ersten Beginne der Krankheit vorhanden war, wurden meist nicht gefunden; allerdings trafen, wie erwähnt, die meisten Todesfälle erst am 7ten —9ten Tage nach Anfang der Krankheit ein; geschwollene Milz wurde jedoch nachgewiesen in Fall No. X. Im Darmkanal wurden auch in der Regel normale Verhältnisse gefunden; in einem Fall (No. X), wo eine starke Diarrhöe vorhanden gewesen war, wurde jedoch das gewöhnliche Bild einer akuten Enteritis gefunden. Die Anschauung, die der Eine von uns (Harbitz) früher geäussert hat, dass akute Poliomyelitis in einigen Fällen den Darmkanal möglicherweise als Atrium haben könnte, findet also hierdurch keine besondere Stütze.

Es hat Interesse, in Rücksicht auf die oft vorangegangene Angina, welcher auch eine Bedeutung als Atrium beigelegt worden ist, unser Resultat der Untersuchungen des Halses und der Nase zu notieren. In Fall No. VIII waren die Tonsillen und der Hals blass und ohne Zeichen von Entzündungen; in Fall No. XI wurde Hals und Nase sehr genau untersucht (auch mikroskopisch) mit negativem Resultat; in Fall No. XIII wurde auch nichts abnormes in den Nebenhöhlen der Nase gefunden.

Was die Sektionsbefunde angeht, die sonst gemacht sind, so wollen wir auf Bülow-Hansen und Harbitz's und speziell auf Wickman's, früher erwähnte Arbeiten hinweisen. Von neueren Publikationen, welche akute Poliomyelitis betreffen und den hier erwähnten Punkt berühren,

[1] Sektionsbefunde ausserhalb des Nervensystemes sind selbstverständlich ohne Interesse in den abgelaufenen Fällen, die sich im Reparationsstadium befanden.

sollen Bassö's Fälle von »acute ascending Paralysis« [1] erwähnt werden, — bei einem 24 Jahre alten Mann, der nach 12tägiger Krankheit starb. Bei diesem Manne fand er ausser einer hämorrhagischen Poliomyelitis Hyperämie aller Viscera (jedoch kleine Milz und normale Nieren und Leber), Oedem und Kongestion in den Lungen, kleine Blutungen in verschiedenen Organen und eine frische fibrinöse Pericarditis mit Ecchymosen, — wohl ein Ausdruck für die allgemeine Infektion, die hier vorlag (NB. Mikroben im Blute, Diplokokken in Ketten). In den von Bailey und Ewing [1] mitgeteilten Fällen von »Landry's Paralyse« fand man ausser Hyperämie im Nervensystem auch Oedem und Kongestion in den Lungen, akute Degeneration und Entzündung der Nieren. Falls wirklich eine generelle Infektion von Anfang an vorläge, so sollte man erwarten, dass auch gelegentlich Degenerationen und Entzündungen in den verschiedenen inneren Organen eventuell mit dauernden Veränderungen (z. B. in serösen Höhlen, in Gelenken, im Endocardium) zu finden wären.

Die makroskopischen Veränderungen im Centralnervensystem entsprachen im Ganzen dem, was man gewöhnlicherweise bei Sektionen von akuten Fällen von Poliomyelitis gefunden hat, wie es früher von Verschiedenen beschrieben worden ist; wir wollen auch in dieser Hinsicht auf Bülow-Hansen und Harbitz's Arbeit von 1898, und auf Wickman's grosse Arbeit von 1905 hinweisen, in welchen eine eingehende Schilderung dieser Verhältnisse geliefert wird. Wir wollen uns darauf beschränken, einzelne Punkte und Eigentümlichkeiten bei unseren Fällen hervorzuheben.

Besonders hervortretend war in allen Fällen die bedeutende Hyperämie der dünnen Häute sowie des Gehirns und des Rückenmarks im Ganzen, — eine ausgeprägte arterielle Hyperämie. Man bekam gleichfalls den Eindruck, dass die Cerebrospinalflüssigkeit im Ganzen zugenommen hatte — wohl ein Ausdruck für die Entzündung, — aber die Flüssigkeit war klar, nicht trübe oder puriform. Von Wichtigkeit ist festzustellen, dass wir auch nicht in unseren 13 Fällen der im akuten Stadium Gestorbenen makroskopisch sichere Zeichen einer Meningitis in Form eines nachweisbaren Exsudats finden konnten, — keine purulente oder puriforme Infiltration, keine sichere Verdickung der Häute; in Fall No. 1 wurde von dem obducierenden Arzte angegeben, dass die

[1] Wir weisen, was Bassö's und die später erwähnte Arbeit von Bailey und Ewing angeht, auf die Uebersicht über neuere Publikationen über Poliomyelitis und verwandte Zustände hin, die sich später in diesem Kapitel findet; hier wird auch eine Reihe von Fällen beschrieben, bei denen der Obduktionsbefund ungefähr negativ war (cfr. u. a. Hlava, Schmaus, Reusz u. a. m.).

dünnen Häute um das Cerebellum herum infiltriert befunden wurden, aber bei der mikroskopischen Untersuchung fand man die Zelleninfiltration an dieser Stelle nicht bedeutender als es gewöhnlich der Fall ist, so dass wir diesem Befunde keine grössere Bedeutung beilegen dürfen.

Das Gehirn wurde makroskopisch in allen Fällen untersucht; die Gehirnsubstanz war auch im Ganzen bedeutend hyperämisch mit erweiterten Gefässen vielleicht mehr in den inneren Teilen (so im Centrum semiovale im Falle II) und besonders in den Centralganglien, wie sich später beim Durchschneiden nach der Fixation zeigte. Aber encephalitische Herde, deutliche Blutungen oder sonstiges abnormes wurde nicht gefunden.

Med. oblongata zeigte eine noch mehr ausgeprägte Hyperämie, besonders in den hintersten Teilen unter dem Boden des 4ten Ventrikels und weiter hinauf um den Aquaeductus Sylvii herum; man konnte hier auch makroskopisch — nach der Fixation — mit blossen Augen ausser einer starken Hyperämie gleichfalls kleine hämorrhagische Herdchen in einzelnen Fällen sehen.

Grössere Veränderungen fand man selbstverständlich in Medulla spinalis, vor Allem eine starke Hyperämie der ganzen Substanz, doch besonders der grauen Substanz, so dass der Kontrast zwischen den centralen, rötlichen Partien und der weissen Substanz sehr ausgeprägt war. Die Grenze zwischen grauer und weisser Substanz wurde deshalb oft auch sehr undeutlich. Sehr auffallend war deshalb ebenfalls die Weichheit, welche die Substanz darbot, teils und zwar meistens diffus über das Rückenmark, teils in begrenzten Herden. Letzteren ist namentlich Gewicht beizulegen. In 2 von unseren Fällen war es sehr auffallend. In Fall II war eine Partie des Cervikalmarks, dem 3ten und 4ten Segment entsprechend, sehr weich, so dass die Substanz förmlich über die Schnittfläche hervorquoll; mikroskopisch fand man hier, wie wir später hören werden, eine sehr intensive infiltrierende und hämorrhagische Entzündung. Noch mehr ausgeprägt war dies in Fall No. III, wo man dem 9—10ten Dorsalsegmente entsprechend, in 2—3 cm. Höhe einen ähnlichen, ganz erweichten, hyperämischen Focus vorfand, und wo sich gleichfalls eine intensive diffuse, infiltrierende und hämorrhagische Entzündung fand. Auch in mehreren anderen Fällen (No. X und XI) fand man grössere aufgeweichte Partien.

Bei solchen Beobachtungen muss man sich unwillkürlich fragen, ob man, wenn die Entzündung im übrigen zurückgegangen und der Tod deswegen nicht eingetreten wäre, weil Medulla oblongata nur im geringen Grade angegriffen war, nicht ein Bild einer lokalen transversellen

Myelitis sich hätte entwickeln sehen. Namentlich in Fall III schien die Entzündung so intensiv ausgebreitet und zerstörend zu sein, dass sicherlich sowohl der grösste Teil der grauen Substanz als auch grössere Partien der weissen Substanz zerstört und zu einem grösseren myelitischen Herd umgebildet worden wären. Vielleicht hat man gerade in solchen Fällen den Uebergang der akuten Poliomyelitis zu den begrenzten Myelitiden (transverselle Myelitis) vor sich.

Die mikroskopische Untersuchung zeigte durchgehends sehr bedeutende Veränderungen, welche zugleich über grosse Partien des Centralnervensystems ausgebreitet waren. Wir haben besonders Gewicht darauf gelegt, die Ausbreitung der Entzündung ausserhalb des Rückenmarks genau zu untersuchen, dagegen haben wir nicht das Rückenmark Segment für Segment untersucht, da diese Untersuchungen in Fällen von akuter Poliomyelitis oft früher vorgenommen sind, zuletzt von Wickman. Was das Rückenmark betrifft, so haben wir es wesentlich darauf angelegt, die Art der Entzündung klar zu legen, deren wichtigste Lokalisationen in Sakral- resp. Lumbal-, Dorsal- und Cervikalregionen sowie schliesslich ihr eventuelles Vorhandensein in den Rückenmarkshäuten und den Zusammenhang mit ihnen.

Wir haben auch Dura Mater und das epidurale Fettgewebe auf Entzündungsphänomene hin untersucht (vergl. u. a. Fällen No. I, II, VII, XI, XII und XIII); es wurden in einzelnen Schnitten vom Lumbal- und Cervikalmark in ein Paar Fällen unbedeutende Zelleninfiltrate in Dura Mater an einzelnen Stellen nachgewiesen; aber in der Regel konnte nichts Sicheres gefunden werden. Wir hefteten unser Augenmerk besonders hierauf, weil, falls die Entzündung von aussen in das Rückenmark, an den Gefässen und Nerven entlang fortgepflanzt war, man denken konnte, dass möglicherweise auch dort der Entzündungsprozess in seiner schrittweisen Ausbreitung zu verfolgen war. Unsere Untersuchungen geben insofern keine Stütze für die Richtigkeit dieser Hypothese. Auch fanden wir keine Mikroben im Fettgewebe oder im Bindegewebe der Dura Mater, so wie Farquhar-Buzzard[1] es in einem von ihm untersuchten Falle nachgewiesen haben will.

Auch die Nervenwurzeln und Nervenstämme wurden dort, wo sie durch die Häute des Rückenmarks hindurchtraten, genauer untersucht. In einigen Fällen (vergl. Fall VI, VII und die folgenden 6 Fälle) war das Resultat unbedeutend; nur spärliche Zelleninfiltrate fand man an den Stellen, wo die Entzündung stark ausgeprägt in den dünnen Häu-

[1] On the Pathology and Bacteriology of Landry's Paralysis. Brain. Vol. XXVI. 1903. pag. 94.

ten war; ganz deutlich hingen die Infiltrate in den Nervenwurzeln mit der Entzündung in den dünnen Häuten zusammen. Sie war von secundärer Art, da man die Infiltrationen nur ein kurzes Stück längs der Gefässe, Nervenstämme und Wurzeln verfolgen konnte (vergl. Fall IV, bei 3tem Lumbalsegment). Also auch diese Untersuchungen stützen die Anschauung von einer ascendierenden Entzündung zum Rückenmark, z. B. an Nervenwurzeln entlang nicht.

Auch nicht in den Spinalganglien, von denen wir auch viele untersuchten (vergl. Fall IX, wo 16 Stücke mikroskopiert wurden) fand man sichere Zeichen von Entzündung.

In den dünnen Häuten hingegen war eine ausgebreitete Entzündung in allen 13 akuten Fällen vorhanden (vgl. Fig. 1—3, 9—10, 12), in der Regel auf die innersten Schichten beschränkt, auf Pia mater, meist nicht nachweisbar oder unbedeutend in Arachnoidea, wo die Verhältnisse auch wegen des normalen Zellenreichtums schwieriger zu beurteilen sind. In der Regel wurde in Pia mater Hyperämie und Zelleninfiltration gefunden, teils um und in den Wänden der Gefässe, sowohl der Arterien als Venen, teils frei hinaus in der Pia. Durchgehends war die Zellenansammlung am reichlichsten auf der Vorderfläche um die Fissura anterior herum, — oft ausgebreitet an der vordersten Hälfte des Rückenmarks. Manchmal konnte sie um das ganze Rückenmark herumgehen, besonders in der Sakral- und Lumbalregion, oft wurde sie nur fleckenweise hie und da gefunden. Durchgehends war sie am grössten in den untersten Partien des Rückenmarks, dem Sakral- und Lumbalmark entsprechend (sie konnte auch in Conus terminalis in mehreren Fällen und in starkem Grade nachgewiesen werden, dahingegen nicht in Cauda equina) und nahm aufwärts in den Dorsal- und den Cervikal-Teilen ab; oft war die Entzündung wieder mehr ausgeprägt in der Cervikal-Region. Zu bemerken ist, dass die Infiltration nicht grade da am bedeutendsten war, wo die Entzündung im Rückenmark am intensivsten war (vgl. z. B. Fall No. III); weiter fand man Zelleninfiltration in der Pia, ohne dass das Rückenmark afficiert war (Fall No. VIII im Dorsalmarke, Fig. 11).

Die Zelleninfiltration, die also, wie wir früher gehört haben, nicht so bedeutend war, dass sie makroskopisch sichtbar war, bildete in der Regel nicht besonders dicke Streifen von Zellen, welche meist aus kleinen einkernigen, lymphocytenähnlichen Zellenelementen bestanden; es konnten auch grössere einkernige Zellen nachgewiesen werden, zum Teil aussehend wie Plasmazellen (proliferierende endotheliale Zellen?) sowie stellenweise auch leukocytenähnliche Zellen, wenn auch selten.

Durchgehends verhielt es sich so, dass diese Zelleninfiltration stark und successiv von den Häuten an, und an den Gefässen entlang, hinein in die Tiefe der Fissura anterior und teilweise auch posterior zunahm; in der Fissura anterior fand man beständig bedeutende Zelleninfiltrate, stark an Dicke zunehmend und während ihrer Fortsetzung ins Rückenmark hinein in enger Verbindung mit den Infiltraten in den Scheiden der Gefässe stehend (Centralgefässe); doch war in der Fissura anterior auch Zelleninfiltration ausserhalb der Gefässe in den Duplikaturen der dünnen Häute (hingegen kaum ausserhalb der Gefässe in Fissura posterior). Eine andere Eigentümlichkeit war auch auffallend, nämlich dass man in diesen Infiltraten nach und nach beständig mehr Leukocyten auftreten sah, die jedoch erst in grösserer Menge in der Rückenmarksubstanz selbst gefunden wurden.

In Fissura poster. war die Zelleninfiltration weit weniger hervortretend. Nur in einem Falle (Fall No. III) fand man eine gewaltige Erweiterung der Gefässe und eine grosse Zelleninfiltration (auch von roten Blutkörperchen) in und um die Gefässe herum in der Tiefe der Fissura posterior und noch mehr in der Fortsetzung der Gefässe ins Rückenmark hinein; dieser Prozess fand sich genau an der Stelle (9tes, 10tes Dorsalsegment), wo ein grosser lokaler myelitischer Herd lag.

Endlich verdient erwähnt zu werden, dass in den Blutgefässen in den dünnen Häuten rund um das Rückenmark herum — ebenso wie auch um Medulla oblongata und das Gehirn herum — zahlreiche Leukocyten gefunden wurden. Diese könnten vielleicht als Ausdruck für vorhandene Leukocytose gedeutet werden; irgend welches grössere Gewicht dürfen wir dem jedoch nicht beilegen, da dieser Fund möglicherweise nur als ein postmortales Phänomen erklärt werden kann.

Auch in unsern Präparaten fand man in den Gefässen keine Thromben oder Mikrokokken-Embolien; wir haben also auch keine Stütze für die Theorien gefunden, dass die Poliomyelitiden auf Thrombosen oder Embolien in den Gefässen des Rückenmarks zurückzuführen sein sollten[1].

[1] Im Uebrigen weisen wir auf Wickmann's Uebersicht über die experimentellen und pathologisch-anatomischen Erfahrungen hin, welche die Anschauung über eine solche Entstehung der Entzündung stützen könnte. W. kommt zu dem Resultat, dass es keine Anhaltspunkte hierfür giebt. Von neueren Verfassern ergreift Fr. Batten stark das Wort für eine thrombotische Entzündung, indem er nämlich in einem Falle, bei einem 14 Monate alten Kinde, welches am 13ten Tage der Krankheit starb, Thromben in den Aesten der Arteria centralis zu den vordersten grauen Hörnern hin fand, besonders in der Lumbalregion. (The pathology of infantile Paralysis (acute anterior Poliomyelitis). Brain Vol. 27, 1904, pag. 376). Die Thrombose, meint Batten, kann vielen verschiedenen Arten von Infektion zugeschoben werden; dass der Prozess besonders auf die Lumbalregion lokalisiert ist, erklärt er, hat seinen Grund in der Blutversorgung, indem die

Im Rückenmark (vergl. Fig. 1—3, 6—10, 12) wurden in allen Fällen bedeutende Veränderungen vorgefunden, nämlich ein genau mit den Blutgefässen verknüpfter Entzündungsprozess, welcher diffus ausgebreitet war durch ungefähr das ganze Rückenmark und zwar sowohl in der grauen als in der weissen Substanz. Die Entzündung war eine infiltrierende: das Exsudat enthielt grosse Mengen von ausgetretenen Zellen, welche die Gefässscheiden und das Gewebe infiltrierten.

Was die Ausbreitung angeht, konnten wir die Hauptzüge früherer Erfahrungen bekräftigen. Durchgehends war es so, dass die Entzündung am intensivsten im Lumbalteile war, und nach oben und unten abnahm, doch nahm sie oft in gewissen Teilen des Cervikalmarks zu, besonders in der Intumescentia cervic. (vergl. Fall No. I, IV, VI und VII). Manchmal verhielt es sich so, dass man die hervortretendsten Entzündungssymptome im Cervikalmark hatte, oft dort in der untersten Partie und gleichzeitig nach oben hin im Dorsalmark (vergl. Fall No. V, XI und XII). Besonders war dies hervortretend in Fall No. II; wegen gewisser Eigentümlichkeiten bei diesem Falle, wo der Herd ausserdem ungefähr mitten im Cervikalmark sass, werden wir aber diesen Fall später besonders für sich behandeln. Dasselbe gilt auch von Fall No. III, wo man neben einer diffusen Entzündung durch das ganze Rückenmark einen fast quer durchgehenden Herd in der Dorsalregion — vom Aussehen etwa wie einer transversellen Myelitis, hatte.

Eigentümlich und sehr wichtig war der Fund bei Fall VIII (beim 8ten Dorsalsegment), indem hier Zeichen von Entzündung im Rückenmark fehlten und man nur eine sparsame Zelleninfiltration in der Pia hatte.

Der Entzündungsprozess war ferner am ausgesprochensten in der grauen Substanz und hier wieder in den vordersten grauen Hörnern, in einzelnen Fällen auch in dem centralen Teil der grauen Substanz; meist aber war diese von Entzündung frei; verhältnismässig weniger intensiv war sie in den hinteren grauen Hörnern, wenn auch immerhin Zeichen derselben auch in dieser Partie gefunden wurden, — oft jedoch nur in Form von Zelleninfiltraten um die Gefässe herum. Die Clarke'schen Säulen waren nicht selten frei von den Phänomenen der Entzündung (vergl. Fall No. II und VI im Dorsalteile).

Arterien hier am meisten vom Herzen entferntliegend sind (! !) Auch Theodor Hoche, (Acute anterior Poliomyelitis in youth. The Journal of nervous and mental disease, Sept. and October 1905), der eine 13-jährige Person untersuchte, hebt in seinen Thesen hervor, dass die Krankheit auf eine primäre Entzündung in den Blutgefässen zurückzuführen sei, die „may be thrombotic or embolic".

In der weissen Substanz aber liess sich eine Entzündung auch immer nachweisen, meist am geringsten in der Dorsalregion; sie wurde meist in allen Strängen, aber oft am geringsten in den Hintersträngen, am meisten in den Seitensträngen, besonders in der innersten Schicht derselben gefunden. In Fall III trat sie in der weissen Substanz auf, besonders in den Seitensträngen, mit einer solchen Intensität, dass man grade hierdurch allen Grund dazu hat, die Entzündung an dieser Stelle als eine Myelitis anzusehen, die sämtliche Teile des Rückenmarks trifft.

Die Entzündung bestand wie erwähnt vorzugsweise in einer Zelleninfiltration. Diese war durchgängig an die Gefässe gebunden, was besonders ins Auge fallend bei den am wenigsten angegriffenen Partien war, indem man in der Regel nur Zelleninfiltrate in den Gefässscheiden hatte, während in den mehr angegriffenen Partien auch eine diffuse, über das Gewebe hinaus ausgebreitete Infiltration war. Sämtliche Gefässe waren erweitert und zeigten Infiltration in den Wänden sowohl der kleineren Arterien und Venen als auch der Kapillaren, aber gewöhnlich verhielt es sich auch hier so, dass die Entzündungsphänomene: Hyperämie, Dilatation und Exsudation, Zelleninfiltration um die Gefässe mit den dünnsten Wänden am ausgesprochensten waren, und zwar um die Venen und Kapillaren.

Wickman hat viel Gewicht hierauf gelegt oder besser gesagt, diesen Punkt als denjenigen hervorgehoben, auf den in früheren Arbeiten nicht gehörig Rücksicht genommen sein sollte. Wir sind auch einig darin, dass namentlich die Zelleninfiltration an die kleinen Venen und Kapillaren geknüpft ist, aber es muss auch eine diffuse und bedeutende arterielle Hyperämie mit berücksichtigt werden, als ein wichtiger und auch makroskopisch ins Auge fallender Ausdruck für die Entzündung, und ausserdem auch die Zelleninfiltration in den Wänden der Arterien, besonders in den kleineren, aber auch in grösseren, selbst in den Wänden der Centralarterien (ausserdem in denen der Centralvenen). Dieser Entzündungsprozess verhält sich insofern vollständig analog mit jeder andern akuten Entzündung, die ihren Ausgangspunkt vorzugsweise vom Gefässsysteme nimmt, und das ist wohl auch der Grund dafür, dass die Rolle der einzelnen Gefässe im Entzündungsprozess früher nicht besonders scharf präzisiert war.

In den Gefässen haben die Infiltrate ihren Sitz in erster Linie in dem adventitiellen Lympheraum, was, wie Nissl bestimmt betont hat, in der Regel der Fall sei bei infiltrierenden Entzündungen im Centralnervensystem. Auch Wickman hat in seiner Arbeit von 1905 ebenso wie frühere Forscher von der akuten Poliomyelitis hervorgehoben, dass

dies auch als Regel bei akuter Poliomyelitis aufzustellen sei. Wir wollen auch nach unsern Erfahrungen hervorheben, dass dies die Grundregel in unseren Fällen war; und wir legen gewisses Gewicht hierauf gegenüber der Frage von der Pathogenese, da es ja nach Key und Retzius's und Anderer Untersuchungen dieser Raum ist, der direkt mit den Subarachnoidealräumen und durch diese mit der Cerebrospinalflüssigkeit kommuniziert. Im Gegensatz hierzu war oft der perivasculäre (His's) Raum frei von emigrierten Zellen, dort nämlich, wo die Entzündung wenig hervortretend und wesentlich auf die Gefässe beschränkt war. In den mehr entzündeten Partien hingegen, wo auch eine diffuse Zelleninfiltration im Gewebe gefunden wurde, konnte man oft die Exsudatzellen gleich ausserhalb der Gefässe in den Spalten finden, welche als die perivasculären bezeichnet werden. Dies muss ja auch der Fall sein, damit diese Zellen überhaupt in das Gewebe austreten können. Insofern stimmen wir nicht mit Nissl überein, wenn dieser behauptet, dass man bei gewöhnlichen, akuten, exsudativen Entzündungen im Centralnervensystem keine Zelleninfiltration ausserhalb der Gefässwände findet. Auf die Berechtigung, diese perivasculären Räume überhaupt als eigene Bildungen anzuführen, wollen wir bei dieser Gelegenheit nicht eingehen.

Im Ganzen genommen folgt die Entzündung der Ausbreitung der Gefässe; auf solche Weise war die Entzündung immer am intensivsten dem Ausbreitungsfeld der Centralgefässe entsprechend (die vordersten grauen Hörner mit der Randzone von der angrenzenden weissen Substanz, teils auch die centrale graue Substanz, sowie der nächste Teil der hinteren Hörner). In den Clarke'schen Säulen war das Verhältnis, wie erwähnt, mehr wechselnd, was auch dem Umstande entspricht, dass hier die Blutversorgung nicht konstant ist und durch verschiedene Gefässe geschieht (von den Centralgefässen, den peripheren Gefässen und den Gefässen durch das hintere mediane Septum).

Der Entzündungsprozess war ferner an die peripheren Gefässe geknüpft, mehr oder weniger ausgesprochen, sowohl in den konstanten grösseren Aesten (zu den hinteren Hörnern und Wurzeln und im hinteren medianen Septum) als auch in den inkonstanten kleineren. Die Abhängigkeit der Entzündung von den Gefässen und der Zusammenhang mit diesen, sowohl im Rückenmark als in seinen Häuten wird im Uebrigen im nächsten Kapitel (über die Pathogenese) weiter behandelt werden.

Die Entzündung zeigte sich in hervorragendem Masse als eine infiltrierende Entzündung. Das Infiltrat bestand in erster Linie aus Zellen, den bei der mikroskopischen Untersuchung am leichtesten nach-

weisbaren Elementen. Das Vorhandensein eines flüssigen Exsudats ist ja immer schwerer nachzuweisen in gehärteten Präparaten. Dass auch ein bedeutendes Aussickern von flüssigem Exsudat stattfand, ging mit Sicherheit aus dem makroskopischen Verhalten (der weichen Konsistenz und Aufschwellung) hervor; gleichzeitig erhielt man oft den Eindruck in den Präparaten, dass die Grundsubstanz aufgequollen, körnig, gleichsam von einander gesprengt und rarefiziert war, was man sich kaum anders erklären kann, als durch die Anwesenheit eines entzündungsartigen Oedems. Sichere Fibrinfäden wurden dagegen nicht gesehen.

Dementsprechend fand man auch — was man mit der Entzündung und dem Durchsickern der Flüssigkeit in Verbindung bringen muss — gequollene und zerfallene Achsencylinder — letztere jedoch nicht besonders ausgeprägt. Das Verhalten der Ganglienzellen soll später behandelt werden.

Das wichtigste Glied in der Entzündung war indessen die Zelleninfiltration. Deren einzelne Teile waren sehr verschieden und zum Teil sehr schwierig zu deuten.

In der weissen Substanz war die Zelleninfiltration in der Regel auf die Gefässe beschränkt. Das Verhältnis war hier in der Regel so, dass man in den Gefässwänden wesentlich kleine, einkernige Zellen mit runden, grossen, starkgefärbten Kernen fand — kurz gesagt Zellen, welche den Lymphocyten glichen. Zum Teil wurden auch hier und da grössere einkernige Zellen mit grossen, weniger chromatinreichen Kernen gefunden. Schliesslich sah man zum Teil um Gefässe herum in der Grenzzone gegen die graue Substanz (kommunizierende Venen) auch unter den Infiltraten einzelne leukocytenähnliche Zellen.

Wo diffuse Infiltrate in der weissen Substanz vorhanden (vergl. Fall No. III), waren die Zellenformen mehr variabel als in der grauen Substanz, indem namentlich dort mehrere Leukocyten sowie gleichzeitig auch teilweise rote Blutkörperchen gefunden wurden.

In der grauen Substanz war das Verhältnis mehr verwickelt und schwieriger zu deuten, der diffusen Infiltration wegen, welche hier regelmässig gefunden wurde.

a) Die kleinen einkernigen, lymphocytenähnlichen Zellen mit ihren intensiv gefärbten Kernen und ihrem spärlichen Protoplasma waren gering an Zahl, besonders im Gewebe, während sie dagegen in den Gefässwänden andauernd oft in nicht geringer Anzahl gesehen wurden.

b) Ausserdem fand man da grössere einkernige Zellen; die Kerne waren auch in diesen Zellen rund oder öfters ein wenig oval

mit einem feinen Netzwerk von nicht sonderlich stark gefärbten Chromatinfäden. Die Kerne waren von einem etwas reichlicheren Protoplasma umgeben.

c) Oft wurden auch grosse runde oder polyedrische Zellen mit einem Protoplasma gefunden, das in der Regel ganz schwach gefärbt war, keine Granulationen hatte und in der Regel mit ovalen Kernen mit geringeren Einbuchtungen und ein wenig unregelmässiger Form versehen war. Das Aussehen dieser Zellen erinnerte an Leukocyten und schien Uebergänge zu denselben zu bilden

d) Es wurden auch grössere Zellen gefunden, rund, oval oder polyedrisch mit reichlichem Protoplasma und grossen runden, peripherisch gelegenen Kernen mit feinem Chromatin-Retikel; diese Zellen, welche denen in Gruppe c sehr glichen, hatten auch grosse Aehnlichkeit mit solchen, die als Plasmazellen im Centralnervensystem beschrieben werden.

Da die Sektionen indessen in der Regel erst nach mehrmals 24 Stunden nach dem Tode vorgenommen waren, und da das Nervensystem nur in Formol und 96 % Spiritus, sowie Müller's Flüssigkeit (aber nicht z. B. in Zenker's Flüssigkeit) fixiert worden war, hatten wir wenig Gelegenheit genauere Studien vorzunehmen über die Kerne und die Protoplasmastruktur dieser Zellenformen. Nur in Fall No. IX wie auch in mehreren der folgenden wurden auch Stücke in Formol, Müller's Flüssigkeit nach Helly's Methode und in Zenker's Flüssigkeit fixiert, mit darauffolgender Färbung mit Toluidinblau, nach Giemsa, und mit Jenner's Flüssigkeit (teils mit Entwässerung in Aceton, um den Gebrauch von Alkohol zu umgehen), ohne dass charakteristische Granulationen nachgewiesen werden konnten, ebensowenig wie in den Leukocyten.

b), c) und d) entsprechen wohl annähernd dem, was Maximow unter dem Namen Polyblasten beschrieben hat.

e) In grosser Menge und in allen Fällen fanden wir Leukocyten, um so mehr, je intensiver die Entzündung und je grösser die Destruktion des Nervensystemes war, speziell in der grauen Substanz. Die Leukocyten treten ein wenig variabel an Grösse und mit äusserst verschieden geformten Kernen auf. Die meisten waren polymorphkernige Leukocyten mit ovalen, eingebuchteten, gelappten Kernen, in die Länge gezogen, gleichsam mit Ausläufern; einzelne waren mehrkernig (polynucleär), schliesslich sah man auch Kerne, die in zahlreiche kleinere Stücke zerfallen waren (fragmentiert). Sie wurden sowohl in den Gefässwänden, als in den diffusen Infiltraten, über die graue Substanz hinaus, gefunden, und besonders dort, wo die Destruktion des Nervengewebes bedeutend war.

Auffallend war, in Präparaten von verschiedenen Höhen in einzelnen Fällen, und wie es schien, besonders dort, wo die Entzündung sehr intensiv war, ein Befund von Ganglienzellen oder auch von Resten degenerierter Ganglienzellen, die von Leukocyten und von einer Anzahl lymphocytenähnlicher und anderer einkerniger Zellen umgeben waren, die auch teilweise in diese Ganglienzellen eingedrungen zu sein schienen (Neuronophagen); man erhielt oft den sicheren Eindruck einer Art von Phagocytose, wie z. B. in Fall No. VI und VII (vergl. Fig. 13).

An gewissen Orten war die Leukocyten-Menge so gross, dass man mikroskopisch förmlich den Eindruck einer Art beginnender Abszess-Bildung erhielt (vergl. z. B. Schnitte von dem Cervikalmark in Fall No. VII).

Dieser Reichtum an Leukocyten in unseren Fällen ist bemerkenswert, da andere Verfasser nur Leukocyteninfiltration in geringen Mengen gefunden haben. Einzelne hingegen haben Mengen von polymorphkernigen Leukocyten gefunden — so Schmaus[1] in seinem kürzlich beschriebenen Falle, ebenso wie auch Rissler, Redlich und zuletzt Wickman dasselbe hervorgehoben haben. Ueber die Natur dieser Zellen kann im Uebrigen, wie wir meinen, kein Zweifel herrschen; sie müssen als ausgewanderte, gewöhnliche Leukocyten aufgefasst werden. Hingegen ist es schwieriger, betreffs der erst beschriebenen Zellenformen, besonders in den Gruppen *b*, *c* und *d*, zu sagen, ob die vorliegenden Zellenformen fremder und welcher Art sind. Einzelne von den lymphocytenähnlichen, einkernigen Zellen, sowohl von grösseren als von kleineren Formen, gleichen oft den Gliazellen ausserordentlich stark und sind von ihnen schwer zu unterscheiden; im Ganzen müssen wir doch daran festhalten, dass es fremde Zellenelemente sind, die mit der Entzündung zusammenhängen und nicht vom Rückenmark selbst herrühren. Es ist jedoch auch möglich, dass einzelne der Zellen in den Gefässwänden und im Gewebe proliferierende, endotheliale Zellen der Gefässwände sein könnten, aber einen Beweis hierfür in Form von Kernteilungs-Figuren in diesen Zellen, haben wir nicht gesehen; auch kommt es uns unwahrscheinlich vor, dass die grosse Menge solcher Zellen in akut verlaufenen Fällen daher stammen sollten[2].

Endlich muss auch erwähnt werden, dass sich in den am meisten entzündeten und aufgeweichten Partien eine Anzahl grösserer ovaler

[1] Schmaus: Beitrag zur Kasuistik der akuten hämorrhagischen Myelitis, Myelitis Bulbi und Landry's Paralyse. — Ziegler's Beitr. Bd. XXXVII, 1905, pag. 410.

[2] Wir weisen im Uebrigen, was die Kritik über die Art der erwähnten Zellenformen angeht, auf Schmaus's eben erwähnte Arbeit hin.

oder unregelmässig geformter Zellen, mit runden, ovalen oder unregelmässig geformten Kernen (Leukocyten?) und mit reichlichem, feinmaschigem, reticulärem Protoplasma fanden, die jedoch eigentlich nicht deutlich vacuolisiert wie Fettkörnchenzellen waren; teils war die Begrenzung dieser Zellen sehr diffus, ja an gewissen Stellen hatte man den Eindruck einer Degeneration, einer Zerstückelung der Zellen. Eigentlich entwickelte, deutliche Fettkörnchenzellen wurden nicht gefunden.

Um zu ergründen, ob eine Fettdegeneration vorläge mit Aufnahme von Fettkörnchen in die Zellen, wurde in 2 Fällen Osmierung von Präparaten nach Marchi's Methode vorgenommen (vergl. Fall No. V vom 5ten Cervikalsegment und Fall VI vom Lumbal- und Cervikalmark).

Es fanden sich in den vordersten grauen Hörnern vereinzelte, osmiumgefärbte Körnchen von verschiedener Grösse und Farbe, teils frei im Gewebe liegend, teils und hauptsächlich angehäuft in den Zellen und besonders in den polymorphkernigen Leukocyten und in den grösseren einkernigen Zellen vom Typus der grossen Gliazellen. Reichlich fand man die Körnchen in den Exsudatzellen in den vordersten grauen Hörnern, in abnehmender Menge über die Centralgefässe hinaus, wo sie kaum noch nachgewiesen werden konnten; ebenso wurden sie auch nicht in den Zellen in der Fissura anterior, in der Pia oder in der Infiltration der Gefässscheiden in der weissen Substanz gefunden.

Sehr auffallend war das Verhältnis im Lumbalmark in Fall No. VI. Hier wurden die Fettkörnchen gerade in den peripheren Partien der Vorderhörner, wo das Gewebe zerfallen und ödematös war, gefunden. In den hinteren Hörnern dagegen, wo auch eine bedeutende Leukocyteninfiltration bestand, die Grundsubstanz aber nicht zerfallen war, war die Fettdegeneration auch sehr gering. Man muss annehmen, dass diese Fettkörnchen aus der pathologisch veränderten Nervensubstanz hervorgehen und zwar aus doppeltem Grund; einmal, weil sie gefunden wurden, wo die Entzündung am stärksten und die Destruktion am grössten war, und des andern, weil die Leukocyten an anderen Stellen keine oder nur geringe Spur davon enthielten.

Wie aus dem, was über die Zellenformen erwähnt ist, hervorgehen wird, scheint es durchgehends so zu sein, dass zuerst Lymphocyten auftreten — an die Gefässwände geknüpft (und in den Häuten überwiegend nur solche Zellen) — und später, wenn die Entzündung mehr intensiv ist, und ihren Sitz im Inneren des Rückenmarks hat, die übrigen Zellenformen und besonders Leukocyten. Die Erklärung hierfür ist schwer genug. Wie erwähnt müssen wir annehmen, dass der grösste Teil der

im Rückenmark und seinen Häuten auftretenden Zellen Exsudatzellen sind, die aus den Blutgefässen auswanderten. Wir müssen dieses auch von den lymphocytenähnlichen Zellelementen und den übrigen, einkernigen Zellen annehmen, sowohl, weil man sich nicht denken kann, dass sie durch Proliferation irgend einer im Rückenmark mit den Häuten präexistierenden Zellenart entstehen können — jedenfalls nicht in wesentlichem Masse — als auch, weil andere Untersuchungen zeigen, dass Lymphocyten aus den Blutgefässen heraustreten. (Maximow[1], Orth[2]). Ob es dieselben Zellen sind, welche verschiedene Entwickelungsstadien durchlaufen, so wie Maximow behauptet, indem die kleinen lymphocytenähnlichen Polyblasten nach und nach hypertrophische und grössere einkernige Zellen, ja Plasmazellen bilden, darüber können wir uns nicht bestimmt aussprechen. Aber es scheint in jedem Falle so, dass man alle Formen, von den kleinen, echten, lymphocytenähnlichen Zellen bis zu den grossen, einkernigen plasmazellenähnlichen hat, und dass diese verschiedenen Formen einander einigermassen regelmässig ablösen von aussen und nach innen hin, was uns auch zu Gunsten dieser Anschauung zu sprechen scheint. Aber die Leukocyten können kaum als einer solchen Entwickelungsserie angehörend aufgefasst werden, sie müssen als eine neue Zellenform, die aus dem Blute emigriert ist, betrachtet werden. Voll differentierte Lympho- und Leukocyten gehen kaum ineinander über.

Wir müssen annehmen, dass der Grund dazu, dass sich die Leukocyten besonders in der grauen Substanz in den am meisten angegriffenen Partien und in diffusen Infiltraten finden, in der starken Destruktion liegt, welche im Nervensystem mit Zerfall der Ganglienzellen (vergl. die häufige Ansammlung von Leukocyten in und um degenerierende Ganglienzellen), Aufquellung und Zerfall der Grundsubstanz und Nervenfasern eintritt. Man muss annehmen, dass dieser Vorgang sicher einen starken chemotaktischen Einfluss ausübt und Emigration von Leukocyten herbeiführt.

Man könnte sich ja auch denken, dass die Mikroben selbst die entscheidende Bedeutung hinsichtlich der Art der Entzündung hätten, vorausgesetzt, dass sie, was uns überwiegend wahrscheinlich scheint, im Nervengewebe selbst zur Stelle sind, ebenso wie in der Cerebrospinalflüssigkeit. Man müsste dann annehmen, dass sie direkt durch ihre Toxine und chemotaktisch wirken, so dass die Emigration der Leukocyten die Folge hiervon

[1] Maximow: Beiträge zur Histologie der eitrigen Entzündung. Ziegler's Beitrag. Bd. 38. H. 2.

[2] Orth: Ueber Exsudatzellen im allgemeinen und die Exsudatzellen bei verschiedenen Formen von Meningitis im besonderen. Deutsch. Med. Woch. No. 3, 1906, pag. 92.

wurde. Doch ist es nach unserer Meinung wahrscheinlicher, dass das zuerst hervorgehobene Moment von grösserer Bedeutung für die Ursache der starken Leukocyteninfiltration ist. Denn erstens sieht man nur wenige Leukocyten in der Pia und Cerebrospinalflüssigkeit, und dann auch in der weissen Substanz, wo doch regelmässig Entzündungsphänomenen gefunden werden, wo aber Ganglienzellen fehlen. Im Gegensatz hierzu ist es in der zerfallenen grauen Substanz, wo gerade die Leukocyten auftreten.

Auffallend ist — was auch Wickman hervorgehoben hat — dass man trotz des Reichtums an Leukocyten keine Abszesse findet. Dieses ist auch gewiss so. Mikroskopisch findet man aber ab und zu so zahlreiche Leukocyten, dass man den Eindruck einer Art beginnender Abszessbildung erhält, aber makroskopisch verhielt die Entzündung sich doch mehr wie eine allgemeine, nicht suppurative Myelitis. Ausserdem war es so, dass man im Rückenmark besonders die polymorphkernigen Leukocyten fand, aber weniger eigentliche polynucleäre Leukocyten (Eiterzellen), im Ganzen also ein Befund, der meist dem Bilde eines Erweichungsherdes glich, wo gerade der Zerfall des Nervensystems das Bestimmende ist.

Bemerkungswert bei der Entzündung war ihr häufig hämorrhagischer Charakter, meist in Verbindung mit einer starken Erweichung in begrenzten Partien. Herde dieser Art fanden sich oft.

Eine solche begrenzte, entzündete, erweichte Partie fand man in Fall No. II, dem 3ten und 4ten Cervikalsegment entsprechend (vgl. Fig. 3). Makroskopisch konnte man hier den hämorrhagischen Herd in dem rechten vordersten, grauen Horn als roten Fleck sehen, ca. 1 mm. breit, 1/2 mm. von vorn nach hinten. Mikroskopisch fand man auf dieser Stelle — im hintersten Teil des rechten, vordersten grauen Horns — an den Seiten und etwas vor dem Centralkanal ein zellenreiches Infiltrat, welches die graue Substanz an dieser Stelle vollständig zerstört hatte. Das Infiltrat bestand aus hyperämischem Gewebe mit Blutungen oder Blutinfiltration teils in den Gefässwänden, teils ausserhalb derselben, das Gewebe voneinander sprengend. Ausserdem waren zahlreiche der gewöhnlichen Zellformen von den lymphocytenähnlichen Zellen an bis zu polynucleären Leukocyten vorhanden; — der Herd glich an vielen Stellen einem beginnenden Abszess. Die Zellen zeigten ebenfalls starken Zerfall. Von Ganglienzellen fand man hier nur Reste von den vordersten Gruppen als eingeschrumpfte, stark gefärbte, homogen aussehende Zellen. Auch in den hinteren grauen Hörnern und in der weissen Substanz waren die Veränderungen bedeutend. — Während dieser Herd gewiss das Rückenmark an betreffender Stelle in bedeutendem Grade zerstört hatte, jedoch

in erster Linie seinen Sitz in dem vordersten grauen Horn hatte, war das Bild einer transversellen Myelitis noch weit mehr ausgesprochen in Fall III bei dem 9ten und 10ten Dorsalsegment (vgl. Fig. 4 und 5); das makroskopische Aussehen, das ja vollständig einem frischen myelitischen Herd entsprach, ist schon früher beschrieben. Mikroskopisch zeigte sich, dass der grösste Teil der grauen Substanz (der centrale Teil, das meiste von den vorderen grauen Hörnern, und grosse Teile der hinteren grauen Hörner), zerstört war von einer infiltrierenden und hämorrhagischen Entzündung, welche besonders intensiv um die Gefässzweige, welche sich von der hinteren Fissur in die graue Substanz erstreckten, war. Die Zellformen verhielten sich wie vorher erwähnt. Aber die Blutungen waren noch bedeutender und die Destruktionen der Ganglienzellen noch stärker als in Fall II. Hier waren ferner auffallend die zahlreichen grossen, diffusen Infiltrate auch in der weissen Substanz in allen Strängen, so dass man hier mit vollem Recht von einer transversellen Myelitis sprechen kann.

Auch in Fall XII fand man grössere hämorrhagische Herde im 5ten Cervikal- und 2ten Dorsalsegment. Noch stärker war die Entzündung in Fall XI mit Erweichung und Blutungen in einer begrenzten Partie, dem 1sten Dorsalsegment entsprechend (in geringerem Grade auch im 6ten und 5ten Cervikalsegment in demselben Fall).

Hämorrhagische Herde waren im übrigen sonst keine Seltenheit; bei dem 8ten Cervikalsegment (Fall III), im Cervikalmark (Fall V), im Lumbalteile in Fall X war z. B. auch eine hämorrhagische Entzündung; und wie wir später sehen werden, fand man ähnliche Herde häufig in Med. oblong., so in Fall I und III, im Nucleus caudatus in Fall II.

Nach Grösse und Art der ganzen Entzündung müssen wir ganz sicher davon ausgehen, dass diese Blutungen ein wirkliches Symptom von Entzündung sind, und dass sie nicht nur als agonale Störungen, durch Respirationsschwierigkeiten bedingt, aufzufassen sind, wie es Wickman für Fälle mit kleinen Blutungen hervorgehoben hat. Auch Andere haben übrigens ähnliche hämorrhagische Herde gefunden, so Siemerling (vergl. auch Hlava's Fall).

Es ist noch ein wenig von dem Verhalten der Ganglienzellen zu erwähnen, nicht weil deren Degeneration bei akuter Poliomyelitis sich anders gestaltet, als bei anderen destruktiven Prozessen im Rückenmark, sondern weil es die Zerstörung der Ganglienzellen ist, welche dem ganzen Krankheitsbilde sein charakteristisches Gepräge giebt, und weil es gewiss die Veränderungen in diesen Zellelementen sind, welche der Entzündung einen Teil ihrer sehr charakteristischen Eigenschaften in mikroskopischer Hinsicht geben. Durchgehends war diese Degeneration sehr bedeutend,

und am meisten ausgesprochen da, wo die Entzündung ihren hauptsächlichen Sitz hatte. Deshalb war die Destruktion am grössten in den vordersten grauen Hörnern, mehr variabel in den Clarke'schen Säulen, welche sich auch oft fast normal zeigten, und wenig hervortretend in den hinteren grauen Hörnern. Ungefähr in allen Fällen war es so, dass Ganglienzellen oder eine Spur von solchen in grossen Partien der vordersten grauen Hörner fehlten. Wo die Entzündung sehr heftig war (vergl. Fall III) konnte man in gewissen Segmenten nur Reste in einzelnen Gruppen in den Vorder- oder Hinterhörnern finden.

Wir sehen uns nicht veranlasst, detaillierte Beschreibungen dieser Degenerationen zu geben, um so weniger, als die meisten unserer Sektionen so lange nach Eintreten des Todes vorgenommen wurden, und das Material auf eine solche Weise fixiert war, dass die meisten Fälle sich nicht sonderlich zum Detail-Studium von Zellenstrukturen etc. eigneten. Wir werden uns darauf beschränken, einzelne Hauptformen hervorzuheben. — Ausser normal aussehenden Ganglienzellen (mit tigroider Substanz, deutlichen Kernen, Ausläufern etc.) in Partien liegend, wo entweder keine Entzündung war oder wo sie wesentlich auf die Gefässe beschränkt war, fand man folgende Formen:

a) Einzelne Zellen bestanden nur aus einem regelmässig geformten Haufen von grösseren oder kleineren starkgefärbten Körnchen ohne deutliche Kerne, oft mit undeutlichen Zellenkonturen (körniger Zerfall); bei einigen Zellen war auch die Form erhalten.

b) Andere Ganglienzellen waren klein, wie geschrumpft, zum Teil scharf begrenzt, ohne oder mit undeutlichen Kernen, eine kompakte stark gefärbte tigroide Substanz (Pyknose) enthaltend, ohne Anordnung in distinkten Blöcken; manchmal sah man die tigroide Substanz in Randschollen angeordnet, oder sie bildete perinucleäre Ringe oder Schlüsselfiguren, in denen man eine periphere oder centrale Chromatolyse hatte.

c) An anderen Stellen sah man andere Ganglienzellen ohne distinkte Färbung und Begrenzung, aber mit Kernen, tigroider Substanz etc., jedoch bildete die tigroide Substanz nicht selten eine feinkörnige, diffuse, mehr homogene Masse.

d) Andere Zellen sind klein, mit ziemlich deutlichem Kern und Kernkörper, von einem schmalen, kleinen Saum von Protoplasma ohne Begrenzung umgeben, — gleichsam eben in der Peripherie zerfallend.

e) Einzelne bildeten nur unregelmässige Haufen von einem stäubigen, verwaschenen Aussehen ohne Kerne und Konturen, doch manchmal mit Ausläufern, — sie glichen Schatten von Zellen.

f) Schliesslich haben wir eine wichtige Gruppe, nämlich degenerierte Ganglienzellen von dem einen oder dem andern der genannten Typen, charakterisiert dadurch, dass sie umgeben und mehr oder weniger von Lymphocyten und grösseren einkörnigen Zellen und besonders von Leukocyten in grosser Menge (Neuronophagen) durchsetzt waren.

Solche Ganglienzellen (Gr. f.), die ungefähr in allen Kasus wiedergefunden wurden, zeigten sich immer degeneriert, so dass man von der Degeneration annehmen muss, dass sie der Zelleninfiltration vorausgeht. Es konnten alle Stadien nachgewiesen werden, bis jede Spur von Ganglienzellen verschwunden war, so dass man nur einen Haufen besonders von Leukocyten hatte mit der Form von Ganglienzellen (vergl. die detaillirten Beschreibungen in Fall No. IX, X und den weiteren). Um Verwechslung mit von Leukocyten durchsetzten Gefässen zu vermeiden nahmen wir auch Serienschnitte von gewissen Partien (Vergl. Fall No. IX) vor, und überzeugten uns davon, dass es nicht Gefässe sein konnten, sondern degenerierte »aufgefressene« Ganglienzellen sein mussten.

Da von verschiedenen Seiten Gewicht darauf gelegt ist, erwähnen wir, dass wir nichts pathologisches beim Centralkanal und seiner Umgebung fanden, — kein Zeichen von Entzündung hier. Wir haben somit keine eigentliche Stütze für die Anschauung von einer sich durch den Centralkanal ausbreitenden, ascendierenden Entzündung gefunden.

Schliesslich wollen wir hinzufügen, dass wir in den untersuchten Fällen von akuter Poliomyelitis im Reparationsstadium (Fall XIV—XVI und XIX) im Rückenmark in den Hauptzügen dieselbe Lokalisation der Entzündung wiederfanden, wenn auch Art und Intensität verschieden waren, je nach der Zeit welche seit Anfang der Krankheit vergangen war (1½ Monate bei Fall XVI, 6½ Monate bei Fall XV und XIX und 1 Jahr und 10½ Monate bei Fall XIV). So war in der Pia bei Fall No. XIV nur eine sehr wenig hervortretende Zelleninfiltration, in Fall No. XV fehlte dielbe vollständig; hingegen fanden wir in Fall No. XVI Infiltration in Pia mater im Lumbalteile und um das Cerebellum herum, aber sehr spärlich, trotzdem der Beginn der Krankheit hier nur kurze Zeit, ca. 1½ Monate, zurück lag. Da in diesem letzteren Falle kein Grund vorhanden ist, daran zu zweifeln, dass die Krankheit von Anfang an weit mehr im Rückenmark und auch diffus in den Häuten ausgebreitet war, so ist dieser Fall ein gutes Beispiel dafür, wie schnell die Entzündungsphänomene aus den Häuten verschwinden und wie schwierig oder richtiger gesagt unmöglich es ist, selbst nach einer relativ so kurzen

Zeit, sich über den ursprünglichen Sitz und die Ausbreitungswege der Entzündung aussprechen zu können.

Im Uebrigen fand man einen reparatorischen Prozess im Rückenmark, eine resorbierende Entzündung, welche im ältesten Fall No. XIV weit vorgeschritten war mit einer ausgeprägten Schrumpfung und Narbenbildung, während die Entzündung in No. XV und XIX gewiss ziemlich ausgeprägt und bedeutend war, doch mit kleiner Schrumpfung. In Fall No. XVI war die Einschrumpfung gewiss nicht weit gekommen, aber der Fall hat sein grosses Interesse, weil der Reparationsprozess schon ziemlich weit vorgeschritten war, und weil die Entzündung schon auf begrenzte Partien in dem vordersten grauen Horn reduciert war und zwar auf der rechten Seite im Lumbalmark und in der Höhe des 7ten Cervikalsegments; links konnte sie in den vordersten grauen Hörnern in derselben Höhe in Präparaten, die nach Marchi's Methode (Fettkörnchenzellen) gefärbt waren, noch deutlich nachgewiesen werden. An anderen Stellen, z. B. im Dorsalmark fehlten die Entzündungsphänomene vollständig, und doch liegt kein Grund vor zu bezweifeln, dass die Entzündung von Anfang an diffus gewesen sei, hier, wie in allen unseren untersuchten Fällen, die im akuten Stadium gestorben waren.

Auch in Fall XIX war die Entzündung stark begrenzt und trat wesentlich in den Vorderhörnern auf. Dabei zeigte sich die Entzündung in gewöhnlich gefärbten Präparaten an gewisse Abschnitte gebunden, nämlich als ein Herd im Lumbalmarke, im Cervikalmarke nur eben nachweisbar; sonst konnte man in den nur auf gewöhnliche Weise gefärbten Präparaten keine sichere Entzündung feststellen. In Marchipräparaten zeigte sich die Entzündung oder, richtiger gesagt, die Resorptionsphänomene mehr ausgesprochen und ausgebreitet und waren in beiden Vorderhörnern, auch im Dorsalmark, vorhanden.

Fettkörnchenzellen wurden in den entzündeten Herden nachgewiesen, die sich im Repararationsstadium befanden (in Fall XVI in Menge wie erklärlich war) und merkwürdig genug auch in Fall No. XIV, wo die Krankheit 1 Jahr und 10½ Monate zurücklag. Dies ist ein sehr seltener Befund; Lövegren[1], der einen geheilten Fall 2 Jahre nach Beginn der Krankheit untersuchte, fand auch Fettkörnchenzellen.

Da die entzündungsartigen Veränderungen ausserhalb des Rückenmarks in ihrem Wesen von derselben Art wie die im Rückenmark sind, ist hier der Ort einen Standpunkt zu nehmen, welcher Art die

[1] Lövegren: Zur Kenntnis der Poliomyelitis ant. acut. und subac. s. chronic. Berlin. 1904.

Entzündung ist, welche im Centralnervensystem in unseren Fällen von akuter Poliomyelitis gefunden wurde. Wir werden kurz unsere Ansicht dahin präzisieren, dass wir eine akute, interstitielle, exsudative und infiltrierende Entzündung gefunden haben von gewöhnlichem Aussehen und mit Beginn an den Blutgefässen. Wir finden es überflüssig, uns über die alte Streitfrage auszusprechen, ob man bei akuter Poliomyelitis eine primäre parenchymatöse oder interstitielle Entzündung vor sich habe, um so mehr, als der Eine von uns (Harbitz) in der früher zu wiederholten Malen genannten Arbeit schon seinen Standpunkt hierzu genommen und ausführlich begründet hat. Diese Streitfrage hat eine lange Geschichte und ist oft früher eingehend behandelt worden, zuletzt von Wickman. Das ganze mikroskopische Bild deutet mit Bestimmtheit daraufhin, dass die Entzündung von den Gefässen ausgeht und mit denselben verknüpft ist. Dies sieht man am deutlichsten da, wo die Entzündung in ihrem Anfang oder noch wenig ausgesprochen ist, z. B. in der weissen Substanz, im Dorsalteile des Rückenmarks, in Med. oblong. an vielen Stellen, in den Centralganglien etc. Hierzu kommt, dass, wovon wir uns auch überzeugen konnten, die Degeneration der Ganglienzellen die entzündeten und angegriffenen Gefässe mit ihren Infiltraten begleitet, nicht aber gruppenweise, unabhängig von den Gefässen auftritt, und dass auch keine ausgesprochene Vorliebe für die motorischen Ganglienzellen besteht; am allerdeutlichsten ist dies in Medulla oblongata. Aber hiermit lässt sich — analog anderen exsudativen Entzündungen — die Anschauung verbinden, dass das angenommene infektiöse Virus, welches ins Rückenmark den Gefässen entlang hineindringt (vergl. Kapitel IV über die Pathogenese) schnell — vielleicht gleichzeitig — und vermutlich durch seine Toxine schädlich und degenerierend auf die spezifischen Nervenelemente einwirkt; da nun die graue Substanz am besten mit Gefässen versehen ist, wird die grösste Destruktion des Nervengewebes hier zu erwarten sein an denselben Stellen, wo die Gefässaffektion am bedeutendsten ist. Es muss eingeräumt werden, dass die Destruktion des Nervengewebes und speziell der Ganglienzellen sehr bedeutend ist und sehr früh auftritt, so dass der Gedanke sehr nahe liegt, dass die Destruktion doch nicht immer und ausschliesslich der Gefässaffektion folgt, als ein blosser und nur secundärer Prozess, sondern bis zu einem gewissen Grade auch ein selbständiger Prozess sein könnte. Die Zerstörung des Nervengewebes, ob sie nun direkt durch Toxine oder indirekt, nachdem die Entzündung im Rückenmark in vollem Gange ist, geschieht, hat nun wieder sicherlich den grössten Einfluss auf die Art und den Verlauf der Entzündung; denn — wie wir früher mehrere Male

hervorgehoben haben — sind es sicherlich die degenerierten Ganglienzellen, welche zum grössten Teil die Emigration der Leukocyten bewirken (Neuronophagen); die Entzündung erhält hierdurch gewisse charakteristische Züge, — das Exsudat wird dann sofort reicher an polymorphkernigen und polynucleären Leukocyten.

Es kann auch angeführt werden, dass man nicht selten in den Entzündungsinfiltraten einen Teil von Ganglienzellen trifft, die dem Aussehen nach als normal erklärt werden müssen.

Als Hauptresultat müssen wir also behaupten, dass die akute Poliomyelitis als eine gewöhnliche, akut exsudative und infiltrierende Entzündung aufzufassen ist. Die alte Anschauung von einer primären parenchymatösen Entzündung müssen wir also aufgeben — auch in der neuen Form, in welche Mönckeberg die alten Anschauungen hierüber gekleidet hat[1]. Hingegen können wir, wie gesagt, einräumen, dass die parenchymatöse Degeneration möglicherweise zum Teil primär sein kann und unabhängig von der Entzündung in den Gefässen; diese unsere Meinung fällt im wesentlichen übrigens zusammen mit dem, was der Eine von uns (Harbitz) früher behauptet hat, sowie mit den Anschauungen, welche Schwalbe und zuletzt Schmaus entwickelt haben, wenn auch die beiden letztgenannten Verfasser scheinbar der primären parenchymatösen Degeneration eine etwas grössere Bedeutung beilegen und sie beinahe der Entzündung in den Gefässen zur Seite stellen.

Medulla oblongata und Pons sowie die basalen Teile des Gehirns wurden dann genau untersucht in allen Fällen der an akuter Poliomyelitis im akuten Stadium Gestorbenen (ausgenommen in No. IV); namentlich wird auf die detaillierten Schilderungen in den 6 letzten Fällen hingewiesen (VIII—XIII). Regelmässig wurden die Untersuchungen auf die Weise ausgeführt, dass die ganze Medulla oblong. und Pons und auch die Pedunculi durch frontale Schnitte systematisch in Scheiben eingeteilt wurden, gewöhnlich 10—12.

Nach vorne von den Pedunculi wurde die Basis cerebri untersucht, teils in besonderen Schnitten, teils und meist in Verbindung mit den Centralganglien, durch welche gleichfalls frontale, ganz bis zur Basis reichende, Schnitte gelegt wurden. Wir weisen namentlich auf die Beschreibung der 6 letzten Fälle hin. In unsern Untersuchungen legten wir es namentlich darauf an, die Entzündung in den Häuten nachzuweisen, ihren Zusammenhang mit der Entzündung über die Gefässe hinaus in die

[1] Cfr. im Uebrigen Wickman's Arbeit, in der diese Hypothesen näher behandelt und kritisch beleuchtet sind.

Medulla oblong. und die übrigen Teile, sowie die Art der Entzündung und ihre wichtigsten Lokalisationen. Durchgehends war der pathologische Prozess übereinstimmend in seiner Art und Ausbreitung sowie in seinem Verhalten zu Blutgefässen und Gehirnhäuten; auf Grund unserer jetzigen sehr zahlreichen Erfahrungen glauben wir deshalb, nun eine gesamte Schilderung des pathol.-anatomischen Bildes in Medulla oblong., Pons, Centralganglien und dem übrigen Gehirn geben zu können, so wie man es in tödlich verlaufenden Fällen von akuter Poliomyelitis, welche zum Schluss Symptome eines Leidens der Medulla oblongata (und klinisch oft das Bild einer aufwärts steigenden Lähmung) zeigen, zu finden erwartet. Wie die Erfahrungen zeigen, ist es ja grade die Entzündung in diesen Teilen und besonders in Medulla oblongata, welche die Todesursache darstellt. Es ist gewiss auch so, dass man in ernsteren Fällen von akuter Poliomyelitis oft eine ausgebreitete Entzündung in Medulla oblongata und den oberhalb liegenden Teilen haben wird, selbst wenn der Tod im akuten Studium nicht eintritt; unsere Erfahrungen in den untersuchten Fällen akuter Poliomyelitis, die an Komplikationen, lange Zeit nach Beginn der Krankheit starben (No. XIV, XV, XVI und XIX), sprechen namentlich in dieser Richtung.

Wir werden die Schilderung der anatomischen Befunde mit den dünnen Häuten um die Medulla oblongata und nach vorne weiter gehend beginnen (Fig. 16—24). Auch um die Medulla oblongata herum findet man regelmässig eine Zelleninfiltration (in der Regel meist Lymphocyten) in der innersten Schicht der dünnen Häute, — in Pia mater. — In den untersten, hintersten Partien der Medulla oblongata war sie oft nicht besonders stark, aber sie nahm meist an Intensität nach oben hin, der Medulla oblongata und Pons entlang, zu, und namentlich konnte sie bedeutend sein weiter vorne um und zwischen den Pedunculi, um sich von hier direct fortzusetzen in die ganz bedeutende Zelleninfiltration an der Basis cerebri. Durchgehends war es so, dass diese Zelleninfiltration an der Medulla oblongata und der Pons am stärksten an der Vorderseite war, namentlich in Fissura mediana anterior, sowie an den Seiten, besonders um die Partien herum, von wo die grossen Vasa nuclearia in die Substanz eindrängten. Ausserdem war immer etwas Zelleninfiltration in den dünnen Häuten um das Cerebellum herum, auf dessen untersten Fläche, und dessen medialen Partien, wo das Cerebellum mit Medulla oblong., Pons und den Corpora quadrigemina zusammenhängt, vorhanden (hierüber später mehr).

Ganz bedeutend war in der Regel die Zelleninfiltration in Pia mater an der Basis des Gehirns vor den Pedunculi; sie hing unmittel-

bar zusammen mit der Infiltration um Pons und Medulla oblongata. Um alle basalen Teile herum fand man regelmässig Entzündungsphänomene, so um Tractus und Chiasma nervorum opticor., Bulbi olfactorii und die anderen grossen Nervenstämme, sowie auch um die Gefässe und die basalen Gehirnteile herum; jedoch war die Infiltration hier nicht so besonders stark (makroskopisch konnte sie, wie früher erwähnt, nicht erkannt werden).

Dahingegen nahm die Infiltration nach aussen in den Fossae Sylvii zu, wo sie namentlich in der Tiefe der Sulci ganz bedeutend sein konnte, wenn auch hier nicht so intensiv, wie um Med. oblong. oder spinalis herum in den ausgesprochenen Fällen.

Die Zelleninfiltration sass auch hier teils in den Gefässwänden, besonders der Venen, teils oft ausserhalb und war dann mehr diffus und bestand besonders aus kleinen lymphocytenähnlichen Zellen, ausserdem auch aus grösseren einkernigen Zellen und vereinzelten Leukocyten. Durchgehends, nahm die Infiltration in der Tiefe der Sulci zu, so z. B. in den Sulci der medianen Teile des Cerebellum. Ebenso konnte stets die Infiltration von den Häuten aus, an den Gefässen entlang, kontinuierlich bis in die Substanz hinein verfolgt werden, wobei sie beständig mehr und mehr an Intensität zunahm (genau wie in Medulla spinalis). Namentlich war dieses auffallend an den Gefässen, welche in Medulla oblongata von der Fissura mediana anterior aus durch die Raphe rückwärts bis zur grauen Substanz an dem Boden des 4ten Ventrikels verlaufen, — diese waren in der Regel stark infiltriert. Dasselbe war der Fall bei den grossen, langen, schräg verlaufenden Gefässen, welche von den Seiten der Medulla oblongata nach innen und rückwärts hinter den Oliven, auch in der Richtung von der grauen Substanz am Boden des 4ten Ventrikels (Vasa nuclearia), verliefen. Die Entzündung in und um die Gefässe herum war oft sehr stark und insofern von Wichtigkeit, als dort an derselben Stelle grosse und wichtige Nervenstämme aus dem Rückenmark heraustreten (XII, X), und deshalb eine intensive Entzündung an dieser Stelle als von einer gewissen Bedeutung mit Rücksicht auf die Funktionskraft dieser Nerven angesehen werden muss. Zum Teil, wenn auch nicht so stark hervortretend, war die Infiltration um die Gefässe herum, welche von den Seiten an und mehr rückwärts hinter und in den Corpora restiformia hinein bis zum Boden des 4ten Ventrikels verliefen. Es muss auch hervorgehoben werden, dass regelmässig grosse Zelleninfiltrate gefunden wurden, ja manchmal eine besonders intensive, sogar hämorrhagische Entzündung in den zahlreichen kleinen Gefässen am Boden des 4ten Ventrikels, teils gleich in der Oberfläche, teils in der

Tiefe der Substantia reticularis. Auch sonst sah man eine ähnliche Entzündung in andern und kleinern Gefässen.

In der Pons gestaltete sich die Entzündung, was Lokalisation und Verhältnis zu den Gefässen angeht, ebenso. Wir weisen im Uebrigen auf die Beschreibungen in Fall VIII—XIII hin.

Aber in Medulla oblongata und Pons war die Entzündung nicht allein an die Gefässe geknüpft, sondern auch diffus über das Gewebe verbreitet, wenn auch diese diffusen Infiltrate regelmässig mit den ersteren zusammenhingen. Im Ganzen genommen war die Entzündung in Medulla oblongata nicht so intensiv und ausgebreitet wie in Medulla spinalis, ebenso wie auch die degenerativen Veränderungen in den Ganglienzellen weniger hervortraten.

Am wenigsten angegriffen war die weisse Substanz, besonders in den vordersten Partien; die Grenze zwischen der weissen Substanz vorn und der grauen Substanz hinten (Substantia reticul.) war ziemlich scharf, wenn auch nicht so scharf wie im Rückenmark. In der eigentlichen weissen Substanz waren die Anzeichen von Entzündung verhältnissmässig gering; es waren fast frei von Entzündung (abgesehen von einer starken Hyperämie) die Pyramiden, die vordersten Partien von Pons, Oliven (jedoch waren ab und zu kleine Infiltrate in deren centralen Partien); gleichfalls fand sich nur wenig in den Kernen der Goll'schen und Burdach'schen Stränge und in den Crura cerebelli ad Medullam oblongatam und ad Pontem. In den hinteren lateralen Partien, inclusive Corpora restiformia, war jedoch das Verhältnis mehr wechselnd.

Stark ausgesprochen war hingegen die Entzündung in der grauen Substanz, und namentlich in dem hinteren und medialen Teile von Med. oblong. und von Pons, in erster Linie in der ganzen Substantia reticularis mit ihren zahlreichen Gruppen von Ganglienzellen; auch im ganzen Boden des 4ten Ventrikels sah man entzündete und infiltrierte Gefässe, aber die Entzündung war doch in der Regel mehr ausgesprochen in Gestalt von zahlreichen grösseren und diffuseren Herden in den tieferen Schichten der Substantia reticularis. Auch in den Seiten und in der Decke des 4ten Ventrikels war in einigen der Fälle eine ausgebreitete Entzündung.

Was die verschiedenen Kerne der Gehirnnerven angeht, so fand man in unsern untersuchten Fällen regelmässig Entzündungsinfiltrate in ihnen Allen, bald mehr in dem Einen, bald mehr in dem Andern; zu den meist ergriffenen gehörten die Kerne des XII., X., IX., VIII., VII., V. Nerven; in der Regel hatte die Entzündung einigermassen dieselbe Intensität auf beiden Seiten. Wir finden es überflüssig hier von Neuem alle die ver-

schiedenen angegriffenen Herde in jedem einzelnen Falle aufzuzählen, wollen aber auf die Beschreibungen, namentlich der genau und systematisch untersuchten letzten 6 Fälle, hinweisen, wo man sich schnell und leicht über die wichtigsten Befunde orientieren kann.

Die Zelleninfiltrate bestanden im Uebrigen hier aus denselben Elementen, welche betreffs des Rückenmarks beschrieben sind, weshalb es überflüssig ist, diese Frage hier aufs Neue zu behandeln. Nur soll erwähnt werden, dass auch in Medulla oblongata hämorrhagische Herde gefunden wurden, ebenso wie im Rückenmark, wenn auch nicht so häufig und gross; sie waren auch mehr regelmässig auf die Gefässwände und die perivasculären Räume beschränkt. Infiltration mit polymorphkernigen Zellen wurde in zahlreichen Herden gefunden, wenn auch nicht so deutlich und ausgesprochen wie im Rückenmark; sie war besonders mit den Stellen verknüpft, wo in der grauen Substanz Haufen von Ganglienzellen vorhanden waren, welche dann meist Zeichen von Degeneration zeigten. Die Destruktion der Ganglienzellen war durchgehends geringer in Medulla oblongata als in Medulla spinalis, — die Entzündungsphänomene waren offenbar nicht so weit gekommen; man konnte oft Ganglienzellen von einigermassen normalem Aussehen inmitten ziemlich bedeutender Zelleninfiltrate treffen. Nicht selten sah man auch, dass nur ein Teil von einem speziellen Nervenkerne angegriffen war, während der Rest normal war. Wenn auch die offenbare Degeneration der Ganglienzellen klein war, so traf man doch in Medulla oblongata ungefähr in allen Fällen die gewöhnlichen Formen von Degenerationen, welche beim Rückenmark beschrieben sind, und gleichfalls Ganglienzellen, welche mit Leukocyten durchsetzt waren.

Von besonderem Interesse sind die Fälle, in denen von Anfang an, oder später, besonders Symptome von Seiten der Medulla oblongata hervortraten (vergl. Fall No. XIII und X), oder wo sogar das Krankenbild annähernd auf eine »akute Bulbärparalyse« deutete (cfr. XI und VIII). Konnte man möglicherweise ein anderes Bild erwarten? Der anatomische Befund bestand aber auch in diesen Fällen aus einer Entzündung derselben Art mit denselben hauptsächlichsten Lokalisationen, sowohl im Rückenmark als in Medulla oalongata, wie in den andern Fällen, jedoch war die Entzündung in dem ganzen Bulbus hier durchgehends sehr bedeutend, besonders in der Form von zahlreichen grossen diffusen Infiltraten. Auffallend war in ein Paar von diesen Fällen (cfr. z. B. VIII) die Aufweichung und das Oedem, welches in dem Boden des 4ten Ventrikels, auch an den Vaguskernen, gefunden wurde; dieser Befund konnte nicht gut anders als pathologisch aufgefasst werden; er hat somit gewiss auch

seine Bedeutung hinsichtlich der Entwicklung der Symptome. In einzelnen dieser Fälle (cfr. Fall XI, auch No. XII) nahm die Entzündung auffallend nach oben gegen die Medulla oblongata hin zu, eine gewiss bedeutungsvolle Erscheinung zur Erklärung dafür, warum sich so ausgeprägte Bulbär-Phänomene entwickelten. In andern Fällen hatte die Entzündung ungefähr dieselbe Intensität durch den ganzen Bulbus (cfr. z. B. VIII, IX, X, XIII). Nur in der Umgebung des Aquaeductus Sylvii und den Pedunculi nahm sie ab. Im Ganzen genommen muss man sagen, dass die Entzündung in Medulla oblongata und Pons in unseren letzten 6 Fällen ganz ungewöhnlich stark war.

Zum Vergleich mit diesen Befunden bei Todesfällen in dem akuten Stadium von akuter Poliomyelitis (und akuter Bulbärparalyse) ist es von nicht geringem Interesse, sich der Befunde zu erinnern, welche in allen Fällen eines im Reparationsstadium gestorbenen Patienten gemacht wurden.

Im Fall XV (Tod 6½ Monate nach Anfang der Krankheit) fand man noch eine spärliche Zelleninfiltration in der Pia an der Oberfläche von Medulla oblongata. Drinnen in der Substanz des verlängerten Marks fand man noch mehrere Gefässinfiltrate, die sich unter dem Boden des 4ten Ventrikels in und zwischen den verschiedenen Ganglienzellengruppen verbreiteten.

In Uebereinstimmung hiermit stehen die Befunde, welche in Fall No. XIX gemacht wurden (2½ J. altes Kind, gestorben 6½ Monate nach Anfang der Poliomyelitis). In Marchipräparaten fand man in allen Höhen Gefässscheideninfiltrate aus Körnchenzellen bestehend, nämlich in der Raphe, um die Vasa nuclearia, unter dem Boden des 4ten Ventrikels und auch sonst in der Wand der Rautengrube, ebenso im Kleinhirn und auch in der Pia mater. In gewöhnlich gefärbten Präparaten zeigten sich nur ein kleines Piainfiltrat und ein einzelnes Gefässinfiltrat.

In Fall No. XVI (Tod 1½ Monate nach der Erkrankung) waren die Entzündungsphänomene verhältnissmässig gering: infiltrierte Gefässe (besonders in osmierten Präparaten) am meisten in der Substantia retic. sowie ein diffuses Herdchen (Fig. 15).

In Fall No. XIV, wo der Tod so spät als 1 Jahr 10½ Monate nach der Poliomyelitis eintraf, fand man auch einzelne Gefässinfiltrate aus Fettkörnchenzellen bestehend in der Med. obl., im Boden der Rautengrube und in der Subst. reticularis.

Diese Befunde in Medulla oblongata und Pons stimmen im Ganzen überein mit dem, was von andern Untersuchern nachgewiesen ist; wir

weisen z. B. auf Publikationen von Rissler, Dauber, Redlich, Bülow-Hansen und Harbitz und auf Wickman's oft erwähnte Arbeit hin[1]. Wickman, der Medulla oblongata bei 5 im akuten Stadium gestorbenen Fällen untersuchte, fand im Wesentlichen dieselben Veränderungen; nur scheint es, als ob der Entzündungsprozess in seinen Fällen nicht so intensiv und ausgebreitet war und speciell nicht die grauen Gehirnnervenkerne in solcher Ausbreitung traf, wie in unsern Fällen. Unsere Fälle (cfr. z. B. Fall No. XI—XIII) unterscheiden sich insofern etwas von den andern, früher untersuchten; vielleicht hängt dieses zum Teil damit zusammen, dass die Affektion besonders zu Anfang ihren Sitz in Medulla oblongata und Pons hatte, so dass die Krankheit mit grösserem Recht eine »akute Bulbärparalyse« genannt werden konnte. Wickman betont, wie auch von uns konstatiert werden konnte, dass die entzündeten Herde nicht grade den einen oder den andern Gehirnnervenkern betrafen, sondern dass es sich regelmässig so verhielt, dass die Infiltrate sowohl auf die graue als auf die weisse Substanz übergriffen. Dieses hängt selbstverständlich damit zusammen, dass die Entzündung an die Gefässe geknüpft war; dieses ist gerade der beste Beweis für den primären interstitiellen Charakter der Entzündung.

Es sind auch von einzelnen früheren Verfassern pathologische Veränderungen in Medulla oblongata bei akuten Poliomyelitiden nachgewiesen, wo der Tod im Reparationsstadium eintrat. So fand Bing[2] in einem Falle, der nach sechs Wochen tödlich endete, ausser poliomyelitischen Veränderungen im Rückenmark und in der Medulla oblongata, zwei stecknadelkopfgrosse Infiltrationsherde an symmetrischen Stellen des Tegmentum's und im Laqueus superior. Gleichfalls fand Taylor[3] in einem Falle von akuter Poliomyelitis (25 Jahre alter Mann, gestorben 3 Monate nach Beginn der Krankheit) geringe Zeichen von Entzündung in dem unteren Teil der Medulla oblongata. Hingegen ist, wie uns bekannt, die Medulla oblongata früher in älteren, mehr vorgeschrittenen und abgelaufenen Fällen nicht genauer untersucht worden, wie in unseren Fällen No. XV und XIX (gestorben 6½ Monate nach Anfang der Krankheit) und XIV (gestorben 1 Jahr und 10½ Monate nachher). Diese Untersuchungen haben daher ein gewisses Interesse, u. a. auch aus dem Grunde, weil es schwere Fälle waren, mit bedeutenden anhaltenden

[1] Wir weisen im Uebrigen auf die Literaturübersicht über die Arbeiten aus der neueren Zeit hin, welche später in diesem Kapitel folgen, und welche grade auf die Fälle hinzielen, wo man in Fällen von akuter Poliomyelitis Abnormitäten im Nervensystem ausserhalb des Rückenmarks hat nachweisen können.

[2] Arch. f. Psychiatr. und Nerven-Krankh., Bd. 39.

[3] Journal of the Infect. Diseas. 1902, August.

Lähmungen, so dass man gewiss davon ausgehen kann, dass eine Entzündung von Anfang an vorhanden war auch in Medulla oblongata, um dann zurückzugehen und fast zu verschwinden.

Bei Besprechung der Medulla oblongata und Pons ist es angebracht, die Befunde in den Pedunculi, den Umgebungen von Aquaeductus Sylvii und in den Corpora quadrigemina zu erwähnen.

Schon in der Höhe des oberen Teils der Pons nahm die Entzündung in der Regel bedeutend ab und war im Wesentlichen auf die Umgebungen der obersten Spitze des 4ten Ventrikels beschränkt, — jedoch als ganz deutliche und ausgeprägte Entzündung oft mit zahlreichen Infiltraten vorhanden; auch in Locus coeruleus kleine Infiltrate, hingegen sehr wenige in Crura cerebelli ad pontem und ad Corpora quadrigemina. Auch in den verschiedenen Teilen von Pons mit Fasern und Ganglien im Ganzen genommen geringe Zeichen von Entzündung. Nur in einem Falle, No. XII, fand man die Entzündungsinfiltrate in etwas grösserer Menge in der Pons. Weiter hinauf in der grauen Substanz um Aquaeductus Sylvii fand man in den meisten Fällen eine ganz ausgeprägte Entzündung mit Infiltraten in den hier vorhandenen Nervenkernen, so bei Nervus IV und III — jedoch ohne besondere Degeneration der Ganglienzellen, wie auch die Entzündung hier im Allgemeinen weniger ausgesprochen war als in den unterhalb und hinterwärts liegenden Partien. In Corpora quadrigemina anteriora und posteriora und in Corpora geniculata lateralia und medialia war die Entzündung sehr wenig ausgesprochen oder fehlte vollständig.

In Pedunculi verhielt es sich etwas anders (teilweise wurden Pedunculi nach vorne in Verbindung mit den Centralganglien untersucht, gewöhnlich mit dem hinteren Teil der Thalami optici). In ihren untersten Partien, in Pedes pedunculi, war die Entzündung meist wenig ausgesprochen, hingegen fand man (cfr. Fall XI—XIII) in Substantia nigra und in Tegmentum sowie in Nucleus ruber zahlreiche Infiltrate, teils klein und auf die Gefässwände begrenzt, teils grössere, diffus infiltrierend. Eine, wenn auch nicht besonders ausgesprochene, Degeneration der Ganglienzellen konnte man hier auch bemerken. Diese Entzündung hing, wie früher erwähnt, mit der in der Pia mater an der Basis vorhandenen Entzündung zusammen, indem die Infiltration direct von der Oberfläche aus in die Substanz hinein verfolgt werden konnte und speciell in der Richtung der grauen Substanz; besonders waren es zahlreiche grosse Infiltrate in einzelnen Fällen in den medi-

alen Partien der Pedunculi, die sich entlang der Gefässe, welche von der Raphe (nach oben und nach aussen) zwischen Nucleus ruber und Substantia nigra verliefen, ausbreiteten; die Subst. nigra wurde dann gleichzeitig meist stark entzündet gefunden. Gleichfalls hing diese Entzündung in den Pedunculi damit zusammen, und setzte sich unmittelbar in ähnliche Infiltrate in den hinteren Teilen der Centralganglien und der Capsula interna fort.

Die Infiltration der Pia an der Basis cerebri haben wir schon erwähnt. Hiermit zusammenhängend fand man auch sehr häufig kleine vereinzelte Infiltrate in den basalen Teilen des Gehirnes (Fig. 33), so manchmal in Tuber ciner., in Corpor. mamillaria (selten), in Tractus und Nervus optic. (auch selten), einmal in Nerv. oculomotor; häufiger hingegen in den basalen Teilen der Temporal- und Frontallappen, ebenso wie auch in der Medianfläche der Parietallappen nach abwärts.

In Verbindung hiermit wollen wir die Befunde in den Centralganglien erwähnen, welche, wie gesagt, in Verbindung mit den basalen Gehirnteilen in grossen Frontalschnitten durch die hintersten, mittelsten und vordersten Teile (cfr. namentlich Fall No. XII und XIII mit den beifolgenden Textfiguren und Fig. 28—32) untersucht wurden. In den ersten Fällen, bei denen die Centralganglien genauer untersucht wurden, aber nicht in Verbindung mit der Basis und den von hier eindringenden Gefässen (cfr. Fall II, V, VI, VII) fand man einige Infiltrate, wenn auch nicht sehr zahlreiche oder ausgebreitete; sie waren in der Regel unregelmässig verteilt in den verschiedenen Centralganglien (in Thal. optic., im Linsenkern und Nucleus caudatus) ausserdem in der weissen Substanz, namentlich in Capsula int. Die Infiltrate waren von gewöhnlicher Art, streng an die Gefässe lokalisiert, nur zum kleinen Teil diffus und namentlich ohne begleitende, sonderlich ausgesprochene Degeneration der Ganglienzellen. Irgend eine charakteristische Lokalisation wurde nicht nachgewiesen; am häufigsten fand man grosse Infiltrate an der Oberfläche des Thalamus opticus, besonders an der Medialseite. Anders verhielt es sich bei den systematisch untersuchten 6 letzten Fällen (VIII—XIII). Es war hier ganz auffallend, dass die Infiltrate in der Ausbreitung der grösseren Gefässe, welche von der Basis an und hinauf durch Substantia perforata anterior und posterior entzündet waren, gefunden wurde.

Namentlich fanden sich zahlreiche solche Infiltrate in den untersten und hintersten Partien in Thal. opticus, — als Fortsetzung der Infiltrate in Substantia nigra und Tegmentum; ferner auch in den medialen und vordersten Partien der Centralganglien (am wenigsten nach vorne, wie

es schien), und besonders in ihren unteren Partien, immer in Verbindung mit infiltrierten Gefässästen (cfr. die Textfiguren zu No. XII, XIII), welche in klar zu übersehender Weise von der Basis an aus der Tiefe der Sulci nach aufwärts verliefen. Irgend eine specielle Vorliebe für bestimmte Centralganglien konnte nicht gesehen werden, doch schien Thalamus opticus am meisten betroffen. Auch in den untersten Partien von Capsula interna fand man ähnliche Infiltrate, in Claustrum und Capsula externa hingegen wenig.

Es verhält sich jedoch so, dass die Entzündungsphänomene in den Centralganglien in unseren 6 letzten Fällen (VIII—XIII) bedeutender waren, als man es gewöhnlich zu finden pflegt, und dies hängt gewiss damit zusammen, dass die Entzündung in Medulla oblongata und Pons hier wenigstens bei mehreren Fällen mehr als gewöhnlich ausgesprochen war (cfr. das früher hierüber angeführte).

Die Entzündung in den Centralganglien war von gewöhnlicher Art mit den gewöhnlichen Zellenformen; in einem Falle (No. XII) fand man teilweise eine hämorrhagische Entzündung.

Es liegen wenig Untersuchungen Anderer von solchen Befunden in den Centralganglien vor. Redlich[1] jedoch erwähnt, dass er in einem Falle im Bereiche der Stammganglien in der innern Kapsel und im Centrum Vieussenii zerstreute kleine Entzündungsherde fand. Wickman, der in einem Falle (No. III) Gelegenheit hatte, das Gehirn gründlich zu untersuchen, erwähnt auch in Kürze, dass er mehrere Entzündungsherde in den Centralganglien fand, und er bildet ein solches diffuses Infiltrat ab.

Was das Cerebellum angeht, so ist auch dieser Teil genauer untersucht in allen unseren im akuten Stadium gestorbenen Fällen, ausgenommen in einem Fall. Die Befunde in den Häuten sind früher erwähnt. In Pia mater in der Tiefe der Sulci in den medialen Teilen des Cerebellum fand man, wie erwähnt, eine zum Teil sehr intensive Entzündung, so in den Häuten um Vermis, Velum medull. ant. und Lingula herum. In der Substanz des Cerebellum waren die Zeichen einer Entzündung durchgehends gering, namentlich in beiden Hemisphären, wo sie beinahe fehlte. Hingegen waren in den medialen Teilen des Cerebellum, in Corpus medullare und Nucleus dentatus in einem Teil der Fälle ziemlich zahlreiche Infiltrate, ebenfalls in Vermis inferior, Lingula und Velum medull. anter., im Ganzen genommen also in den Teilen, welche an Medulla oblongata grenzten, und in dieselbe übergingen; — es handelte sich sowohl um

[1] Beitrag zur pathol. Anat. der Poliomyelitis anter. acut. infant. Wien. Klin. Wochenschrift. 1894, No. 16.

infiltrierte Gefässe als diffuse Infiltrate. Auch in den verschiedenen Crura cerebelli fand man mehrere Infiltrate, jedoch nur spärlicher und kleiner.

Aehnliche Befunde im Kleinhirn erwähnt auch Wickman.

Wir kommen nun zu den andern Teilen des Cerebrums, speciell zu den Hemisphären, die in einer Reihe von Fällen (im Ganzen 11) (cfr. Fall No. I, II, und V—XIII) eingehend untersucht wurden, um eventuell pathologische Veränderungen und vielleicht eine gewisse Regelmässigkeit in ihrem Auftreten zu konstatieren. Es wurden grosse Stücke von den verschiedenen Lobi untersucht und speciell Stücke von der motorischen Region (Gyrus centr. anter. et poster.), wo man a priori vielleicht Entzündung zu finden erwarten konnte, und wo auch andere (Wickman) solche Phänomene nachgewiesen haben; desgleichen von der Fossa Sylvii.

Es wurden grosse Scheiben systematisch untersucht (bis zu 4—5 cm. lang und 2—3 cm. breit), nämlich von beiden Seiten: 1) Occipitallappen, 2) Temporallappen in besonderen Schnitten (abgesehen von den Partien, die die Schnitte der Centralganglien begleiteten), 3) Frontallappen auf der Konvexität und medialen Fläche (abgesehen von den Partien, die die Frontalschnitte durch die Centralganglien begleiteten), 4) Parietallappen und besonders Centralgyri in verschiedenen Höhen; im Ganzen wurden in der Regel 10—14 grosse Stücke untersucht (cfr. Fälle VIII—XIII, in einzelnen Fällen im Ganzen 24 Stücke (cfr. Fall VI).

In den ersten 5 untersuchten Fällen waren die Befunde im allgemeinen spärlich; hingegen in den zuletzt untersuchten 6 reichlicher (cfr. besonders Fälle XI, XII und XIII).

Im Ganzen waren die Befunde ziemlich gleichartig, so dass wir uns darauf beschränken können, eine Uebersicht über alle Fälle gemeinsam zu geben.

Zuerst muss als ein fast konstanter Befund, der auch von einer gewissen Bedeutung in Bezug auf die wichtigsten Vorkommnisse der Entzündung selbst ist, hervorgehoben werden, dass (— wie übrigens schon früher erwähnt —) in den Häuten in Fossa Sylvii und in deren Sulci eine mehr oder weniger ausgesprochene Entzündung mit Zelleninfiltration, nach innen in der Tiefe hin zunehmend, gefunden wurde. Diese Infiltration folgte der Ausbreitung und den Verzweigungen der Fossa Sylvii und stand in Verbindung mit der Infiltration in den Häuten der Basis. In direkter Verbindung mit dieser Entzündung standen nun die entzündlichen Infiltrate, die auch an der Oberfläche des Gehirns in den Lappen und in den Gyri gefunden wurden, die an die Fossa Sylvii stossen und dieselbe begrenzen; dieses trat namentlich auf eine sehr

deutliche Weise dort hervor, wo die Centralganglien, wie früher erwähnt, in grossen frontalen Schnitten, die ganz bis zur Basis reichten und u. a. auch Teile der Fossa Sylvii mit Stücken von Temporal- und Frontalgyri einschlossen, untersucht wurden. Es zeigte sich, dass in den zuletzt genannten Teilen regelmässig zahlreiche Entzündungsinfiltrate an den Gefässen entlang von der Oberfläche aus nach innen sowohl in die graue als in die weisse Substanz (vielleicht besonders in Temporalgyri), aber ohne sonderliche Destruktion der Gehirnsubstanz vorhanden waren (cfr. im Uebrigen die schematischen Zeichnungen über diese Verhältnisse in den Fällen XII und XIII und Fig. 28—31).

Sonst war wenig zu finden in den Temporalgyri — wesentlich Blutüberfüllung und in einzelnen Fällen spärliche Lymphocyteninfiltration in der Pia; in den Gyri im Uebrigen aber nichts sicheres von entzündlicher Natur.

In den Frontalgyri (abgesehen von den gerade an Fossa Sylvii stossenden Partien) waren sonst die pathologischen Veränderungen spärlich und wenig konstant: Blutüberfüllung und spärliche Lymphocyteninfiltration in der Tiefe einzelner Sulci, aber in der Regel keine anderen sicheren entzündlichen Veränderungen (cfr. speciell Fall XI, wo grosse Stücke von 4 verschiedenen Partien, sowohl von der konvexen Oberfläche als von der Medianfläche untersucht wurden). Auf der Medianfläche fand man jedoch sowohl abwärts gegen die Basis hin als aufwärts gegen die Konvexität hin in einzelnen Fällen Infiltration in der Substanz.

In den Occipitallappen war der Befund noch spärlicher, indem eine Zelleninfiltration selbst in Pia mater nicht vorgefunden wurde.

In den Centralgyri hingegen fand man grössere, mehr auffallende Veränderungen, die, wenn sie auch nicht in allen Fällen konstant waren, doch so oft gefunden wurden, dass nach unserer Meinung hierauf ein grösseres Gewicht gelegt werden muss (cfr. namentlich Fall No. XII, XIII und besonders No. XI, Fig. 34—40), um so mehr, als ähnliche Befunde auch in einem früheren Falle gemacht waren (Wickman). In der Tiefe des Sulcus centralis und der Sulci hinter und vor den Centralwindungen mit ihren Verzweigungen (vielleicht besonders abwärts) fand man regelmässig eine nicht unbedeutende Zelleninfiltration hie und da in Pia mater, zunehmend in der Tiefe. Ob diese Zelleninfiltration in Verbindung stand mit der in der Fossa Sylvii mit ihren Verzweigungen und direkt in sie überging, haben wir nicht direkt konstatieren können, doch kommt es uns wahrscheinlich vor. Neben ihnen und in Verbindung mit ihnen fand man an der Oberfläche der Gyri, sowohl in Corticalis als in Medullaris mehr oder weniger perivasculäre Infiltrate, bald nur in den Gefässscheiden, bald, wenn auch selten, ausserhalb dieser auch in der Gehirnsubstanz,

bald vorzugsweise im Gyrus centr. anterior, bald vorzugsweise im Gyrus centr. posterior oder in andern in der Nähe liegenden Gyri, bald in sämtlichen Stücken von den unteren, mittleren und obersten Partien, bald nur von einer einzelnen Stelle. Besonders gross und zahlreich waren sie im Ganzen nicht, und besondere Destruktion der Gehirnsubstanz konnte nicht gesehen werden; aber es war doch eine deutliche und ziemlich verbreitete Encephalitis mikroskopisch vorhanden (makroskopisch wie erwähnt nur Blutüberfüllung). Die grössten und ausgebreitetsten Veränderungen fand man in Fall No. XI (cfr. auch Fig. 36—40) (38 Jahre alter Mann mit poliomyelitischen und im Uebrigen ausgeprägten Bulbär-Symptomen, gestorben nach 7-tägiger Krankheit). Auch auf der Medianfläche vom Parietallappen (cfr. den Befund in Lobus paracentralis in Fall No. X) fand man eine ähnliche Lymphocyteninfiltration in Pia mater und manchmal vereinzelte, kleine, entzündete Herde in der Corticalis.

Im Centrum semiovale, welches auch in einer Reihe von Fällen untersucht wurde, fand man geringe oder fast keine Zeichen von Entzündung, auch nicht in Corpus callosum oder im Fornix.

Aehnliche Untersuchungen von anderen Forschern liegen sehr wenig vor[1]. Redlich (l. c.) erwähnt, dass in den Gehirnwindungen, die in zahlreichen Stücken von verschiedenen Gegenden untersucht wurden, entsprechend dem makroskopischen Befunde die Gefässe sich stark injiciert zeigten, einzelne in ihrer Wandung leicht infiltriert, die Pia meist frei, — also im Ganzen unwesentliche Befunde. Im Gegensatz hierzu erwähnt Wickman (l. c.), der das Gehirn in einem Falle gründlich untersuchte, dass er zahlreiche, zerstreute, kleine Rundzellenherde, sowohl in der rechten als in der linken Hemisphäre fand und zwar besonders in dem Parietallappen, sodann auch in den mittleren Abschnitten der Centralwindungen, links in der Broca'schen Windung und im oberen Teil der Centralwindungen. Wickman äussert sich dahin, dass es den Anschein hatte, als wäre die Rinde und zwar die der Centralwindungen der hauptsächlichste Sitz der Veränderungen.

Hiermit können wir nur teilweise einverstanden sein; denn sicherlich haben wir oft, wenn auch nicht konstant, die Centralwindungen entzündet gefunden, auch häufiger als die meisten anderen Partien der Hemisphäre; aber noch konstanter haben wir Entzündung in den basalen Teilen des

[1] Cfr. alle die negativen Resultate bei der Untersuchuug von den Centralganglien und dem Gehirn, welche in der Kasuistik über akute Poliomyelitis mitgeteilt sind aus den späteren Jahren (später dieses Kapitel). Zum Teil ist übrigens das Gehirn entweder nicht oder nur unvollständig untersucht.

Gehirns gefunden und namentlich um die Fossa Sylvii herum; weiterhin finden wir, dass man die Häufigkeit und Ausbreitung der Entzündung in Pia mater hervorheben muss, welche vorhanden war, sowohl wo Entzündung in der Gehirnrinde war, (sowohl in den Windungen um Fossa Sylvii herum als in den Centralwindungen) als auch dort, wo eine solche Entzündung fehlte. Demnächst müssen wir auf die Häufigkeit von entzündlichen Veränderungen in den Centralganglien hinweisen, die in der Regel beträchtlicher, als in den Windungen der Oberfläche des Gehirns sind. Wir können uns auch nicht gut dem Gedanken anschliessen, dass die Entzündung vorzugsweise ihren Sitz in den Centralwindungen als einer Prädilektionsstelle ähnlich wie in der grauen Substanz des Rückenmarks nehmen sollte. Uns erscheint der ganze Entzündungsprozess — so wie es im nächsten Kapitel näher entwickelt werden wird — als eine primäre Entzündung in den Häuten, mit Fortpflanzung von hier über das Centralnervensystem hinaus; die Lokalisationen hier werden folglich wesentlich von dem ursprünglichen Sitze der Entzündung in den Hirnhäuten, abhängen, ihre Intensität möglicherweise auch von anderen Faktoren (namentlich von der Destruktion der Ganglienzellen).

Bei der Schilderung des gewöhnlichen Befundes im Gehirn in Fällen von akuter Poliomyelitis haben wir vorläufig die 2 Fälle, welche in unserer Kasuistik als »Encephalitis« (No. XVII und XVIII) bezeichnet stehen, nicht mit in Betracht gezogen. Denn sicherlich fand man hier in einem der Fälle (No. XVII) eine akut beginnende Poliomyelitis im Cervikalmark und akute entzündliche Veränderungen in Medulla oblongata von der gewöhnlichen Art, aber die wesentlichen Veränderungen sassen im Gehirn. Dieser Fall unterscheidet sich sowohl in klinischer als in pathol-anatomischer Hinsicht soweit scharf von den gewöhnlichen, akuten Poliomyelitiden, dass er nicht mit diesen zusammengestellt werden kann; jedenfalls kann man in einer generellen Beschreibung der Veränderungen im Gehirne bei akuter Poliomyelitis nicht auch einen Befund, wie in Fall No. XVIII beschrieben, aufnehmen. In wie weit indessen dieser Fall in ätiologischer Hinsicht den Poliomyelitiden nahe steht, — etwas worauf auch der anatomische Befund hindeuten könnte, — und wie weit er mit diesen parallelisiert werden muss, ist eine Frage für sich, auf welche wir später näher eingehen werden.

Hingegen hat es grosses Interesse und volle Berechtigung, sich des Resultates der Untersuchung des Gehirns in den Fällen von akuter Poliomyelitis zu erinnern, welche im Reparationsstadium (No. XIV, XV, XVI und XIX) zur Untersuchung kamen. In Fall No. XIV (gest. 1 Jahr $10^1/_2$ Mnt. nach Beginn der Krankheit) konnte weder im Schnitt von den

Centralganglien und von der Basis Cerebri noch von den Hemisphären eine Spur von entzündlichen Veränderungen nachgewiesen werden. Da in diesem Falle noch Spuren von einer Entzündung mit Degeneration in Medulla oblongata nachgewiesen werden konnten, so ist hinreichend Grund dazu vorhanden zu glauben, dass jedenfalls auf der Basis cerebri von Anfang an eine Entzündung gewesen ist (übereinstimmend mit den gewöhnlichen Erfahrungen), dass aber die Spuren derselben bereits verschwunden waren.

Ein besseres Resultat gab die Untersuchung in Fall XV. Von der Hemisphäre wurden hier 16 grosse Stücke untersucht (bis zu 3,5 × 2,2 cm. gross) von den verschiedenen Lobi und Gyri (speciell von Gyri centrales) ohne dass in diesen Partien irgendwo Zeichen irgend einer abgelaufenen Entzündung nachgewiesen werden konnten. Um das Cerebellum herum fand sich jedoch ein wenig Infiltration in der Tiefe der Sulci auf der unteren Fläche und um ein einzelnes Gefäss herum in der weissen Substanz. Auf der Basis cerebri sah man reichlichere und mehr ausgeprägte Befunde; man fand da Gefässinfiltrate an der Oberfläche des Gehirns gleich unter dem rechten Tractus opticus, im rechten Temporallappen, in den Centralganglien auf der linken Seite und an verschiedenen anderen Stellen; in Pia mater waren bedeutendere Veränderungen in Form einer ausgebreiteten, etwas undeutlichen Zelleninfiltration.

In Fall No. XVI wurden auch einige pathologische Veränderungen und besonders in Präparaten nach Busch's Modifikation von Marchis's Methode gefunden (wodurch Fettkörnchenzellen schwarz gefärbt werden). Wie früher erwähnt, fand man hier in den Schnitten von Medulla oblongata und Pons in verschiedenen Höhen vereinzelt infiltrierte Gefässe und Fettkörnchenzellen. Also hierin liegt ein Beweis dafür, dass von Anfang an auch in Medulla oblongata ein ausgebreiteter Entzündungsprozess vorhanden war, dessen Reste man nach 1½ Monaten deutlich noch beweisen konnte. Klinisch hatte dieser Fall sich als eine gewöhnliche akute Poliomyelitis geäussert. Dagegen wurden keine pathologischen Veränderungen in der Gehirnsubstanz oder in den Centralganglien gefunden (doch wurden leider keine osmierten Präparate untersucht).

In Fall XIX wurden nachgewiesen: zahlreiche Gefässinfiltrate in den Centralganglien an beiden Seiten, besonders in der Umgebung der Capsula int., ausserdem in der Gehirnsubstanz in der Nähe beider Fossae Sylvii sowie im Kleinhirne; diese Veränderungen wurden nur in osmierten Präparaten gefunden.

Wie man sieht, entsprechen diese Erfahrungen sehr wohl dem, was wir dort nachweisen konnten, wo der Tod in dem akuten Stadium ein-

getreten war — nämlich einer Entzündung, die zum wesentlichsten Teil auf Medulla oblongata, Pons, die basalen Teile und die Centralganglien lokalisiert war.

Aehnliche pathol.-anatomische Untersuchungen und Befunde liegen, so weit uns bekannt, nicht vor. Von Lamy [1] ist ein abgelaufener Fall von Poliomyelitis und Encephalitis mitgeteilt, wo in der Lumbalanschwellung des Rückenmarks und an 4 verschiedenen Partien des Gehirns (in Frontal- und Parietallappen) die gewöhnlichen Zeichen einer abgelaufenen Entzündung vorgefunden wurden; es ist schwierig irgend eine begründete Meinung über den aetiologischen und anatomischen Zusammenhang zu haben. Ebenso lässt sich nichts sicheres darüber sagen, ob die von Neurath (cfr. die Kasuistik später in diesem Kapitel) beschriebenen »Encephalitis obsoleta« bei einem Kinde mit einer abgelaufenen Poliomyelitis wirklich etwas mit der Poliomyelitis zu tun hat. (Keine Erläuterung über die Krankengeschichte, sehr kurze mikroskopische Beschreibung).

Es bleibt uns noch übrig, einen wichtigen Teil der Nervensystems zu behandeln, nämlich die peripheren Nerven und ihr Verhalten bei Poliomyelitis. Die Untersuchung der Nerven hat ihre grosse Bedeutung sowohl für die Auffassung der Lokalisationen im Ganzen genommen und die richtige klinische Beurteilung der Fälle bei epidemisch auftretender Poliomyelitis (z. B. ob akute Poliomyelitiden und multiple Neuritiden abwechselnd vorkommen) als auch in Rücksicht auf die Pathogenese. Es könnte sich ja a priori auf verschiedene Weise verhalten; entweder so, dass die Nerven primär ergriffen waren, und dass man eine ascendierende Entzündung zum Rückenmark vor sich hat, oder so, dass Rückenmark und Nerven gleichzeitig ergriffen werden, indem eine akute (infiltrierende) Neuritis neben einer akuten Poliomyelitis besteht; endlich konnte man auch erwarten, auf reine multiple Neuritiden zu stossen, ebenso wie auch auf reine Poliomyelitiden.

Unsere Untersuchungen bieten für das Vorkommen einer multiplen Neuritis neben einer akuten Poliomyelitis keinen Anhalt, ebenso wenig wie wir auf irgend einen Fall von anatomisch nachweisbarer, multipler Neuritis gestossen sind, trotzdem wir bei unsern Untersuchungen das Nervensystem in allen den Fällen untersucht haben, bei denen man annehmen konnte, dass sie mit diesen Epidemien in Verbindung stehen könnten.

[1] Citiert nach Wickman, pag. 217.

In einer Reihe von Fällen haben wir periphere Nerven (cfr. No. VI, VIII, X, XI) in der Regel sowohl von Plexus brachialis als auch von Plexus lumbalis, ausser den Nervi vagi untersucht, — das Resultat war stets negativ. Zeichen einer akuten, interstitiellen Entzündung haben wir nicht gefunden. Ausserdem haben wir regelmässig Bulbus und Tractus nerv. olfactor., Nervi optici, Chiasma und Tractus nerv. optic., Nervi oculomotor. untersucht, ebenfalls die Wurzeln zu den Rückenmarksnerven, Spinalganglien (wie früher erwähnt), die Nerven in Cauda equina; das Resultat fiel entweder vollständig negativ aus, oder es wurde eine ganz unbedeutende Zelleninfiltration (in der Regel in Epineurium) nachgewiesen, die nach ihrem Auftreten und ihrer Ausbreitung deutlicher sekundärer Art als Folge der vorhandenen Meningitis war. Hingegen hatten wir nie den Eindruck, dass Poliomyelitiden und Meningitiden sekundär nach einer primären interstitiellen Neuritis auftraten.

Parenchymatöse Degenerationen konnten wir auch nicht mit Sicherheit bei unsern im akuten Stadium gestorbenen Fällen nachweisen; ein solcher Befund würde übrigens von geringer Bedeutung gewesen sein, weil nämlich die Degeneration secundär und durch die Destruktion der Ganglienzellen bedingt sein konnte.

Unser Resultat bleibt also, dass eine Neuritis fehlte; — in unsern Fällen von akuter Poliomyelitis sass die Entzündung im Centralnervensystem und seinen Häuten.

Auch in zwei abgelaufenen Fällen (No. XVI und XIX) wurden die Nerven untersucht; in den Nerven fanden wir nur Degenerationen, welche der Entzündung und Destruktion im Rückenmark in ihrer Lokalisation entsprachen. Dieses unser Resultat entspricht auch im Ganzen genommen dem, was Andere in den Nerven gefunden haben; wir weisen z. B. auf Arbeiten von Redlich (1894), Siemerling (1894), Jagic (1899), Mönckeberg hin; cfr. auch die Uebersicht über solche Untersuchungen bei Wickman. In der späteren, in diesem Abschnitt mitgeteilten Uebersicht über Fälle der letzten Jahre, welche teils wirkliche Poliomyelitiden waren, teils den akuten Poliomyelitiden sehr nahe standen, wird man sehen, dass die Nerven auch sehr oft untersucht worden waren, und dass teils das Resultat rein negativ war, teils dass nur mehr oder weniger sichere parenchymatöse Degenerationen nachgewiesen werden konnten; hierauf kann kein grösseres Gewicht gelegt werden (cfr. Hlava, Reusz, Taylor, Bassöe, Schultze, Schmaus, Neurath); der Einzige, der angiebt gleichzeitig eine perivasculäre Zelleninfiltration gefunden zu haben, ist J. J. Thomas.

Hiermit sind wir mit der Uebersicht über die wichtigsten pathol.-anatomischen Befunde bei der akuten Poliomyelitis fertig. Stellen wir unsere eigenen, ziemlich zahlreichen Erfahrungen mit anderen früher mitgeteilten zusammen, so kann es von Nutzen sein, wenn wir in einer kurzen Uebersicht die wichtigsten anatomischen Befunde hervorheben, welche man bei einem tödlich oder ernster verlaufenden Fall von akuter Poliomyelitis zu finden erwarten kann. Wir haben da besonders die Erfahrungen vor Augen, welche in Skandinavien, wo diese Krankheit unverhältnismässig oft und häufig in Epidemien vorzukommen scheint, gemacht sind; aber auch die verhältnismässig geringen Erfahrungen aus andern Ländern bekräftigen im Ganzen genommen die Befunde, die norwegische und schwedische Forscher gemacht haben.

Zunächst wird man eine diffuse Entzündung im ganzen Rückenmark und seinen dünnen Häuten vor sich haben, die jedoch mehr in einzelnen Partien hervortritt. In der Pia mater ist die Entzündung im allgemeinen nicht sehr bedeutend, ausgenommen im Bereich der untersten Teile des Rückenmarks. Im Rückenmark ist die Entzündung vorzugsweise lokalisiert auf die graue Substanz, besonders auf ihre vordersten Partien; aber sie ist auch in den hinteren grauen Hörnern vorhanden und, wo die Entzündung mehr und intensiv ausgebreitet ist, auch in der weissen Substanz. Der Entzündungsprozess ist oft heftig, zum Teil von hämorrhagischem Charakter. Regelmässig — immer in den tödlich verlaufenen Fällen und sicherlich auch oft in den übrigen, jedenfalls in den ernsteren Fällen mit ausgesprochenen, bedeutenden Lähmungen — ist auch Medulla oblongata mit Pons gleichzeitig ergriffen, meist diffus, jedoch besonders an gewisse entzündete Gefässgebiete geknüpft und in den dorsalen Partien der grauen Substanz mit den hier liegenden Nervenkernen, von denen ungefähr sämtliche ergriffen befunden wurden. Auch in den medialen Teilen des Cerebellums ist die Entzündung vorhanden, besonders in der Pia mater, — weiter in der grauen Substanz um Aquaeductus Sylvii und Pedunculi herum und besonders häufig auch in den Centralganglien, zumal in deren hintersten und untersten Partien.

Neben diesen findet man als ein wichtiges und, wie wir später sehen werden, für die Pathogenese bedeutungsvolles Glied in dem anatomischen Befunde, meningitische Phänomene an der Basis cerebri, um Medulla oblongata, Pons, um die centralen Teile des Cerebellums, zwischen und an den Pedunculi cerebri, sowie vor diesen an der Basis cerebri entlang und über Fossa Sylvii hinaus.

Im Gehirn selbst findet man auch in einem Teile der Fälle, aber seltener und relativ wenig ausgesprochen und gewiss vornehmlich in ernsten und tödlichen Fällen eine entzündliche Infiltration in der Pia mater und hie und da in der Oberfläche der Gyri, — besonders in den Teilen, die an die Basis stossen oder die Fossa Sylvii begrenzen, und endlich relativ häufig in den centralen Windungen.

Dies scheint in den Hauptzügen dem zu entsprechen, was man gewöhnlich zu finden pflegt in den tödlichen und ernsten Fällen von akuter Poliomyelitis, und alles das bildet zusammen ein ziemlich konstantes, charakteristisches Bild.

Es ist eine Sache für sich, sich darüber auszusprechen, welches der gewöhnliche Befund in den in klinischer Hinsicht leichten Fällen, wo die Krankheit schnell vorübergeht und eine atrophische Lähmung hinterlässt, ist. Es giebt ja genügend anatomische Untersuchungen über solche abgelaufenen Fälle, und der Befund hat gewöhnlich in einer Atrophie der vordersten grauen Hörner in begrenzten Partien bestanden (cfr. auch unsere Fälle No. XIV, XV, XVI und XIX). Hieraus hat man dann gewöhnlich den Schluss gezogen, dass der Entzündungsprozess auch von Anfang an in einzelnen Teilen der grauen Substanz sehr begrenzt war, und gemeint, dass die Poliomyelitis ant. acut. auch ein wohl begrenzter anatomischer Begriff wäre. Dieses ist gewiss falsch. Mit allen unseren Beobachtungen vor Augen liegt aller Grund vor zu glauben, dass man auch in diesen leichten Fällen eine meningeale Infiltration und im Rückenmark eine diffuse Entzündung finden wird, wenn auch nicht so intensiv und ausgebreitet wie in unsern tödlichen Fällen. Es verhält sich auch gewiss so, dass die Entzündung nicht so weit aufwärts ausgebreitet und namentlich nicht so stark ausgesprochen in Medulla oblongata ist, wie wir es in unseren Fällen gefunden haben (denn in diesem Falle würde der Tod eingetreten sein); aber aller Wahrscheinlichkeit nach hat man doch auch in solchen Fällen, die schnell zur Genesung übergehen — und unsere Fälle No. XVI und XIX sind ein guter Beweis in dieser Hinsicht, — eine meningeale Infiltration an der Basis und um Medulla oblongata herum und eine leichte Entzündung in der Substanz der Medulla oblongata, die jedoch schnell verschwindet, ohne Spuren zu hinterlassen.

Es liegt aber kein Grund vor zu glauben, dass ein wesentlicher Unterschied in Art und Ausbreitung der Entzündung bei den ernsten und den leichten Fällen vorliegen sollte; es handelt sich nur um einen graduellen Unterschied.

Dieses Resultat wird auch in gewissem Grade durch eine Reihe von Publikationen aus den späteren Jahren bekräftigt über einen Teil anatomisch

genauer unsersuchter Fälle, von denen jedenfalls die meisten nach unserer Meinung als Poliomyelitiden aufzufassen sind, der Uebereinstimmung in allen wesentlichen anatomischen Zügen wegen, selbst wenn sie unter andern Namen aufgeführt wurden; im Ganzen ist die Nomenklatur noch sehr unsicher und schwankend, gewiss zum Teil wegen fehlender Kenntnis oder fehlender Erkenntnis der bei akuter Poliomyelitis auftretenden Veränderungen ausserhalb des Rückenmarks. Es kann daher von Nutzen sein, auszugsweise in Kürze diese Fälle zu referieren, auf die wir im Uebrigen im Vorstehenden oft hingewiesen haben. Wir nehmen auch — ausser den sicheren und gewöhnlichen Poliomyelitiden, aus Rücksicht auf die atypischen Fälle und die Uebergangsformen, auf welche wir später zu sprechen kommen, einzelne Fälle auf (besonders aus der amerikanischen Literatur), wo der Entzündungsprozess in seiner Ausbreitung sich etwas anders gestaltete, und deshalb auch und gewiss mit Recht die Krankheiten mit anderen Namen benannt worden sind.

Einen Fall von akuter Poliomyelitis der Erwachsenen (klinisch unter dem Bilde des Landry'schen Symptomkomplexes auftretend — Tod am vierten Tage) teilt J. Hlava [1] mit.

Die Obduktion ergab nur Hyperämie aller Organe, besonders der Lungen, Nieren und der Milz. — Im Rückenmarke des Bulbus und der Brücke und Corp. quadrig. finden sich Zeichen akuter Entzündung von gewöhnlichem Aussehen (teilweise hämorrhagischer Charakter). In der Medulla oblongata Entzündungsherde in der Umgebung der Kerne des Vagus, Glossopharyngeus und Hypoglossus, in den Oliven und in der grauen Substanz ringsum Aquaeductus Sylvii.

»Weiter oben ist eine Erkrankung der grauen Substanz nicht mehr nachweisbar.«

In der Pia mater kleinzellige Infiltration. — Von pheripheren Nerven wurden Ischiad. und Ulnaris untersucht, — nur Hyperämie, keine Degeneration, keine Entzündung.

Bayley und Ewing [2] konstatierten bei einer 36-jährigen Frau, die nach einer 7 Tage dauernden Krankheit (Symptome einer ascendierenden Paralyse) starb, folgendes:

Im Rückenmark eine sehr intensive Entzündung ähnlich wie solche bei einer gewöhnlichen akuten Poliomyelitis. In der weissen Substanz nur mässige Zelleninfiltratiou der Blutgefässe. Aehnliche Veränderungnn wurden auch wesentlich in der grauen Substanz der Medulla oblongata und Pons und in der Corticalis des Kleinhirns nachgewiesen. In den Basalganglien perivasculäre Infiltrate und kleine diffuse Zelleninfiltrate. Die peripherischen Nerven wurden nicht untersucht. Die »temporo-sphenoidalen« Lobi des Gehirns waren normal.—

Etwas zweifelhafter, was die Art des pathologischen Prozesses betrifft, ist der von Kaiser mitgeteilte Fall [3]. Sein Patient war ein 20-jähriger Mann, der successive Lähmungen der Augenmuskeln, der Gesichtsmuskeln (Nerv. facial.), demnächst Unvermögen zum Schlucken, scandierende Sprache und taumelnden Gang bekam. Später wurde er somnolent, zuletzt komatös; an seinen letzten Lebetagen trat auch Parese des rechten Armes auf. Er starb ca. $1^1/_2$ Monate nach Beginn der Krankheit.

---

[1] Hlava: Poliomyelitis ant. acut., partial. haemorrhagica. Sbornik Lékařsky. Prag. 1891. Cit. efter Jagic. Wien. Medic. Woch., 1899, No. 10.

[2] Pierce Bayley and James Ewing: A Contribution to the Study of acute ascending (Landry's) Paralysis, with Exhibition of Specimens stained by Nissl Method. Journal of nerv. and ment. dis., 1896, pag. 316.

[3] Kaiser: Zur Kenntniss der Poliencephalomyelitis. — Deutsche Zeitschr. f. Nervenheilk., Bd. VII, 1895.

Obduktion: Mässige Blutüberfüllung der Pia des Gehirns an der Konvexität sowohl als an der Basis. An den Nervenwurzeln der Basis makroskopisch nichts zu bemerken, ebensowenig in der Pons, Med. oblong, in den centralen Ganglien und im Verlaufe der Art. fossae Sylvii. Rückenmark ohne makroskop. Befund. Konfluierende broncho-pneumonische Herde in den Unterlappen der Lungen, — sonst ist nichts von der Obduktion angeführt. — Mikroskopisch wurde konstatiert: Eine Zerstörung zahlreicher Nervenkerne in der Med. oblong. und in dem rechten Vorderhorn in der Cervikalanschwellung des Rückenmarks. Der Blutgefässapparat im Bereiche des Erkrankungsherdes bietet sehr ausgesprochene Veränderungen dar: Eine Hyperämie, eine starke Zelleninfiltration — besonders von Leukocyten — im Gewebe und speciell in der Adventitia der Gefässe. Blutaustritte wurden auch gesehen, sowohl kleine kapillare als grössere flächenhafte. »Soweit die Thalami optici in die Schnitte fallen, zeigen sie normale Verhältnisse.«

In Anbetracht der langen Dauer der Krankheit ist es sehr schwer ein Urteil darüber zu fällen, ob diese Entzündungsphänomene hier primär oder sekundär sind; doch meint der Autor, dass die anatomischen Veränderungen im Vorderhorne der kaum 24 Stunden alten »Poliomyelitis« mit dem »Dauber-Goldscheiderschen Befund« bei Poliomyelitis übereinstimmen. — Der Krankheitsverlauf spricht nicht »für eine Infection . .«

Kalischer[1]:

In wenigen Tagen trat bei einem 64-jährigen Mann ohne andere Erscheinungen Parese aller äusseren Augenmuskeln, später auch eine Parese der inneren auf; etwas später eine schlaffe symetrische Parese erst der unteren, dann der oberen Extremitäten und der Rumpfmuskeln. Keine bulbären Erscheinungen bis auf Schwäche im rechten unteren Facialis. Keine Atrophie der Muskeln während des $4^1/_2$ Monate langen Verlaufes nachzuweisen. Tod plötzlich, wie es scheint an Respirationslähmung.

Die *Sektion* war makroskopisch negativ, mikroskopisch fanden sich Hyperämie, Gefässdilatation und Blutungen im Centralhöhlengrau sowie in der grauen Substanz des Rückenmarks bis hinunter zum Lendenteile — am ausgesprochensten in der Cervikalanschwellung und in der Höhe der oberen Oculomotoriuskerne; die perivasculären Lymphräume mit roten Blutzellen stark angefüllt. Ausserdem miliare Blutherde in der Hirnrinde; die Centralganglien und Caps. int. waren frei von Blutungen und Läsionen . . Muskeln und periphere Nerven waren normal.

Ob hier wirklich eine infiltrierende Entzündung in Med. obl. und spinalis wie bei einer gewöhnlichen akuten Poliomyelitis vorhanden war, geht nicht aus der langen, sehr detaillirten Beschreibung hervor, es scheint sehr zweifelhaft; nur Gefässdilatation und Blutungen sind beschrieben. Doch äussert Kalischer: »Der Fall zeigt Beziehungen, teils zu den primären atrophischen Prozessen, teils zu den vasculären hämorrhagischen Entzündungen der grauen Substanz des Rückenmarks (Poliomyelitis acuta) und des Mesencephalon (Poliomyelitis superior haemorrhagica) (Werniche).«

Zweifelhaft ist auch Fr. v. Reusz' Fall[2]: Ein 25-jähriger Mann, der unter den Symptomen einer ascendirenden Landry'schen Lähmung ca. 12—13 Tage nach Beginn der Krankheit starb.

Sektionsbefund: Dilatio cordis recens. Die Milz nicht wesentlich vergrössert. Nieren und Leber blutreich. Starke Hyperämie des Gehirns und des Rückenmarks und ihrer Häute.

Die mikroskopische Untersuchung ergab: Eine sehr ausgebreitete Degeneration der motorischen Vorderhornzellen und der Zellen der Kerne in der Med. oblong. (das Gehirn wurde nicht untersucht). Geringe Infiltration mit Rundzellen und Auswanderung von Leukocyten (sehr kurze Beschreibung). Die Nerven (Nerv. vagus, median., ulnar., ischiad., tibial. und peron.) zeigten gleichmässig verteilt geschwollene Achsencylinder, aber keine Degeneration der Markscheiden (von Entzündungsphänomenen ist nichts angeführt).

---

[1] Kalischer: Ein Fall von subakuter nuclearer Ophthalmoplegie und Extremitätenlähmung mit Obduktionsbefund (Polio-Mesencephalo-Myelitis subacuta). — Deutsche Zeitschr. f. Nervenheilk. Bd. VI, 1895, pag. 252.

[2] Fr. v. Reusz: Ein Fall von Paralysis ascendens Landry. Charité-Annalen. XXIII. Jahrg., 1898, pag. 317.

J. J. Thomas[1] publicierte einen Fall von ascendierender Paralysis (ein 36-jähriges Weib, das nach 19 Tage dauernder Krankheit starb), mit dem bei akuter Poliomyelitis gewöhnlichen Befunde im Rückenmark. Auch in den peripheren Nerven fand er Degeneration und perivasculäre Infiltration. Das Gehirn wurde nicht untersucht.

Sehr interessant ist der von Sherman und Spiller[2] publicierte Fall:

Ein 21-jähriger Student der Medizin erkrankte plötzlich (er hatte sich allerdings schon eine Woche nicht wohl gefühlt), bekam eine ascendierende Paralyse und starb 22 Stunden nach Beginn der schweren Krankenheitserscheinungen.

Bei der *Obduktion* wurde (mikroskopisch) im Rückenmark mit der Pia mater eine diffuse Entzündung nachgewiesen von gewöhnlichem Aussehen wie bei Poliomyelitis acuta. Derselbe Befund in der Medulla oblongata, in Pons, Pedunculi bis zu den Centralganglien, aber nur sehr undeutliche Entzündung in Corticalis cerebri (nur dilatierte Blutgefässe). — Die Krankheit zeigte sich wesentlich wie eine Poliencephalomyelitis, doch war die weisse Substanz nicht intakt.

Einen ähnlichen Fall hat Alice Hamilton[3] 1902 publiciert:

5½-jähriges Mädchen, plötzlich erkrankt mit Erbrechen, Febrilia, Parese der Zunge, später der rechten Hand und der rechten Seite des Gesichtes. Beide Oberextremitäten wurden paretisch bis paralytisch, Nystagmus, Parese der Augenmuskeln, erschwerte Respiration und Tod 5 Tage nach Beginn der Krankheit.

Im Cervikalteil des Rückenmarks ein mikroskopisches Bild von Aussehen vollständig ähnlich dem einer akuten Poliomyelitis. Aehnliche Befunde in der Med. oblong. (von der Decussat. Pyramid. bis 3ten Gehirnnerven), in der Pons, in Crura cerebri. Die Thalami optici waren normal. Im Gehirn nur Hyperämie und Oedem; »numerous sections from different areas« wurden untersucht.

Sonst in den Organen normale Verhältnisse.

E. W. Taylor[4] teilt einen Fall von akuter Poliomyelitis im Reparationsstadium bei einem Erwachsenen mit (25-jähr. Mann, nach 3 Monate dauernder Krankheit gestorben).

Im Rückenmark der gewöhnliche Befund einer infiltrierenden Entzündung. In der Med. oblong. im unteren Teile ist die Gefässdilatation und Exsudation beinahe verschwunden. In der Mitte und dem oberen Teile der Med. oblong., in der Pons und Cerebell. nichts abnormes. Die Nervi ischiad. waren degeneriert.

Im Jahre 1905 teilt Peter Bassoe[5] einen genau untersuchten Fall »einer ascendierenden Poliomyelitis« mit: Ein 24-jähriger Mann, der unter den Symptomen einer Landry'schen Paralysis nach 12 Tagen starb.

Obduktion 3 Stunden nach dem Tode. — Im Rückenmark die gewöhnlichen pathologischen Veränderungen (infiltrierende Entzündung); Zelleninfiltrate über die ganze Med. obl. ringsum die Gefässe (sehr kurze Beschreibung). Dagegen war Corticalis cerebri normal, ebenso Crura cerebri und Thalami optici. Zahlreiche Nerven wurden untersucht, — nur Degeneration der Nervenfibrillen, »no signs of neuritis can be detected«.

Die bakteriologische Untersuchung ergab im Blute Gram-positive Diploeoccen in Ketten (»lance-shaped«).

Der Sektionsbefund in den anderen Organen ist schon beschrieben.

---

[1] J. J. Thomas: Two cases of acute ascending Paralysis, with autopsies. The Journ. of Nerv. and Ment. Disease. 1897, pag. 665.

[2] Sherman and Spiller: A Case of Poliencephalomyelitis presenting the clinical Appearance of Landry's Paralysis. Proceedings of the Pathol. Soc. of Philadelphia. Decbr. 1899.

[3] Alice Hamilton: The Pathology of a Case of Poliencephalomyelitis. — The Journal of Medical Research. Vol. VII, 1902, pag. 11.

[4] E. W. Taylor: Poliomyelitis of the Adult. — Journal of the Infect. Diseas. 1902, Aug.

[5] Peter Bassoe: Some Observations on acute ascending Paralysis. The Journal of Infect. Diseas. Vol. II, Novbr. 1905. Auch kurz mitgeteilt in den »Transactions of the Chicago Pathol. Soc. Vol. VI, 1904, pag. 197.

Schultze's Fall[1]:

Eine 28-jährige Frau, die nach einer akuten, 14 Tage dauernden Krankheit starb. Die Krankheit verlief unter dem Bilde einer aufsteigenden Lähmung (einer Landry'schen Paralyse).

Im Rückenmark wurde eine typische Poliomyelitis naehgewiesen mit Infiltration auch in der weissen Substanz und in den Meningen. Schultze benennt die Entzündung als eine »productive». Kleine Blutextravasate wurden an einzelnen Stellen der grauen Substanz gesehen. »In der Höhe des Calamus script. der Med. oblong. finden sich dicht neben den Vaguskernen umschriebene Destructionen.« Im Hirnstamm und einzelnen untersuchten Teilen des Gehirns keine infiltrierten Herde (aber nur Stichproben). Die peripheren Nerven zeigten keine Veränderungen wie bei Neuritis.

Der von Schmaus[2] publicierte Fall galt auch einem Erwachsenen (19 Jahre alten Mann). Der Krankheitsverlauf war der Landry'schen Paralyse sehr ähnlich. Die Krankheit begann mit Respirationsbeschwerden und endete tödlich in drei Tagen.

Es ergab sich bei der Obduktion im wesentlichen folgender Befund: Die Tonsillen waren ein wenig gerötet und geschwollen. Die Schleimhaut der Luftwege mässig gerötet und mit geringen Mengen Sehleimes bedeckt. Die Milz mässig vergrössert. Blutüberfüllung der weichen Häute des Gehirns, des verlängerten Markes und des Rückenmarkes. Die graue Substanz der Med. oblong. und des Rückenmarkes gerötet, durchfeuchtet und hervorquellend, mit Blutpunkten durchsetzt. Mikroskopisch wurde eine intensive infiltrierende und hämorrhagische Entzündung in dem Rückenmark und der Med. oblong. nachgewiesen, vom Aussehen ganz wie bei einer akuten Poliomyelitis. Auch einige Nerven (Nerv. median., Ulnar., Musc- cutan. und phrenic.) wurden untersucht, — normale Verhältnisse. Von mikroskopiseher Untersuchung des Gehirns ist nichts angeführt. Anatomisch verhält der Erkrankungsfall sich wie eine Poliomyelitis anterior.

Neurath publiciert zwei Fälle von Poliomyelitis anterior acuta[3].

1) Ein 5 Jahre altes Kind hatte zuerst mit 3- bis 4-wöchentlichen Intervallen zwei Attaeken mit Fieber, heftigen Schmerzen in Armen und Beinen und starker Einschränkung der Bewegungsfähigkeit der Extremitäten; Genesung. Nach 5- bis 6-wöchentliehem Intervall eine neue Attacke mit schlaffer Lähmung der Extremitäts- und Kopfmuskeln, Parese der Sprache, des Schluckaktes und der Atmung und Tod in 3 Tagen.

Sektion: Hochgradige Hyperämie und geringes Oedem der Hirnrinde und der Meningen. Hyperämie der Lungen, Hyperplasie des lymphatisehen Gewebes und der Lymphdrüsen. Geringe Vergrösserung der Milz. Im Rückenmark eine sehr ausgesproehene diffuse Entzündung, an Aussehen und Lokalisation mit einer typisehen akuten Poliomyelitis übereinstimmend. In einigen peripheren Nerven (crural., tibial., axillar., radial., phrenic.) keine abnormen Befunde. Gehirn und Med. oblong. wurden nicht aufbewahrt.

2) 17 Monate altes Kind; Lähmung des rechten Beines wurde im 7ten Monate bemerkt. Das Kind starb nach 14 Tage dauernder Pertussis.

Obduktionsdiagnosen: Marasmus c. atrophia viscerum. Catarrh. intest. crassi chron. Pneumon. lobular. Encephalit. obsol. meditull. dextr. Poliomyel. ant.? Raehitis gravis. Coxa vara sin.

Mikroskopisch im Cervikalmark Schrumpfung, Verkleinerung der Nervenzellen, Hyperämie und eine vermehrte Zahl von Gliazellen, besonders an der rechten Seite, ebenso im Lumbalmark (NB! aber keine Entzündungsphänomene). »Neben der Medulla spinalis war auch die Oblongata in analoger Weise erkrankt.«

---

[1] Schultze: Zur pathol. Anatomie u. Aetiologie der akuten Poliomyelitis und der aufsteig. (Landry'schen) Paralyse. Festschr. f. Prof. Jul. Arnold, 1905, pag. 551,
Der Fall ist auch von Bickel publiciert; die mikroskopisehe Untersuchung ist von Roeder vorgenommen.

[2] Schmaus: Beitrag zur Kasuistik der akuten hämorrhagischen Myelitis, Myelitis Bulbi und Landry'sehen Paralyse. Ziegl's Beitr., Bd. 37, 1905.

[3] Neurath: Beiträge zur Anatomie der Poliomyelitis ant. acuta. — Sonderabdr. von Arbeiten aus dem Neurologisch. Instit. an der Wiener Univers. (Prof. H. Obersteiner). Bd. XII, 1905.

In Schnitten aus verschiedenen Hirnpartien fanden sich makroskopisch in beiden Meditullien zerstreute stecknadelkopfgrosse Herde, die mikroskopisch von dichtstehenden Gliazellen und einzelnen eigentümlichen grösseren Gebilden (vielleicht Körnchenzellen) umgeben waren.

Verf. meint, dass diese Veränderungen als Reste einer abgelaufenen Poliomyelitis und eines überstandenen centralen Prozesses zweifelhafter Natur anzusprechen sind.

Liest man diese Kasuistik, die keinen Anspruch auf Vollständigkeit machen darf, so wird man sehen, dass in diesen Fällen anatomische Veränderungen ausser im Rückenmark auch in Medulla oblong. nachgewiesen sind (und zum Teil in Pons und Cerebellum), welche analog in ihrer Art und Ausbreitung sind mit unsern Befunden bei akuter Poliomyelitis. Hingegen ist die Untersuchung des Gehirns — in erster Linie von Corticalis cerebri — ungefähr konstant negativ geblieben, wo eine solche Untersuchung ausgeführt worden ist; in den Centralganglien wurde jedoch manchmal eine Entzündung gefunden. Wie man aber sehen wird, deutet die Diagnose nicht immer auf akute Poliomyelitis; sondern bald handelt es sich um eine »Landry's Paralyse«, bald um eine »akute hämorrhagische Myelitis« und »Myelitis bulbi«, bald um eine »Poli-encephalo-myelitis«. Das ganze mikroskopische Bild ist aber jedenfalls meistens so übereinstimmend mit den Befunden in unsern Fällen von akuter Poliomyelitis, dass wir uns nicht bedenken, sie der akuten Poliomyelitis zur Seite zu stellen, und in so weit stützt diese Kasuistik unsere Ansicht von dem gewöhnlichen einheitlichen anatomischen Bilde bei dieser Krankheit. Das Ganze gilt ja auch von einer Zahl von Fällen, welche wir früher wiederholt erwähnt haben, und welche auch teilweise unter dem Namen einer akuten Poliomyelitis beschrieben sind (cfr. z. B. Redlich, Dauber, Bülow-Hansen und Harbitz und Wickman).

Speziell wollen wir hervorheben, was auch andere neuere Verfasser tun (cfr. namentlich Wickman), dass Landry's Paralyse in die Literatur eingereiht ist als ein klinischer Begriff, eine Benennung für einen Symptomkomplex ohne sichere oder gleichartige pathologisch-anatomische Grundlage oder gemeinschaftliche Aetiologie[1]. Weiter wol-

[1] Wenn man teils noch jetzt dem Begriffe »Landry's Paralyse« eine anatomische Grundlage beilegen will, so kommt uns dies unzweckmässig und unrichtig vor. Denn sicherlich verhält es sich so, dass Landry, als er den nach ihm benannten Symptomkomplex mit dem Namen »Paralysie ascendante aiguë« präzisierte, erklärte, dass keine nachweisbaren Veränderungen im Nervensystem vorlägen. Da aber seine Publikation schon von 1857 stammt, so kann man derselben kein Gewicht beilegen. Der Wert seiner Arbeit liegt in der Aufstellung eines wohl chkarakterisierten Krankheitsbildes, welches mit Recht seinen Namen trägt. In anatomiseher Hinsicht bildet Landry's Paralyse keine Einheit; in einer Reihe von Fällen findet man die gewöhnlichen poliomyelitischen Veränderungen, und diese Fälle sind akute Poliomyelitiden und müssen als solche

len wir präzisieren, dass sich ein grosser Teil von Landry's Paralyse-Fällen, sowohl bei Erwachsenen als bei Kindern, anatomisch als akute Entzündung mit Sitz in Medulla oblong. und spinalis erweist, von einem Aussehen, vollständig übereinstimmend mit den Fällen, die akute Poliomyelitis benannt werden. Diese Auffassung hat merkwürdigerweise noch keine allgemeine Anerkennung gefunden. Es herrscht noch jetzt eine Neigung dazu, einen Fall mit klinischen Symptomen einer aufwärts steigenden Lähmung und Tod an sogenannter Respirationsparalyse, eine Landry'sche Pararalyse zu nennen, wenn es sich um einen Erwachsenen handelt, und eine akute Poliomyelitis, wenn es sich um ein Kind handelt. Hierauf hat kürzlich Wickman von Neuem aufmerksam gemacht. Und doch ist es, anatomisch betrachtet, derselbe Krankheitsprozess. Es giebt sogar Einige, welche fortgesetzt daran zweifeln, dass eine akute Polio-

---

aufgefasst werden; in anderen Fällen findet man degenerative, parenchymatöse Veränderungen im Nervensystem, und endlich ist es in einem Teil der Fälle nicht geglückt, etwas Abnormes nach den bisher vorliegenden Untersuchungen (cfr. übrigens Schmaus's Uebersicht in Lubarsch und Ostertag's Ergebnissen) nachzuweisen. Es ist auch versucht worden (cfr. Leegaard, Verhandl. der Medicin. Gesellsch. in Christiania f. 1898, pag. 91), folgende Einteilung aufzustellen: 1) die akute Poliomyelitis als die verhältnismässig leichtere Krankheit, die nicht zum Tode führt, 2) die akute aufwärtsgehende Poliomyelitis, die gefährlicher ist, grössere Ausbreitung hat und oft zu Mors führt und schliesslich 3) Landry's Paralyse, wo die Infektion so intensiv ist, dass das Individuum zu Grunde geht, bevor der anatomische Prozess Zeit hat sich zu entwickeln. Ein solches Schema kann vielleicht seine Berechtigung haben vom klinischen Gesichtspunkte aus, aber vom anatomischen Gesichtspunkte erscheint es erkünstelt, und was die Auffassung von Landry's Paralyse angeht, noch dazu unrichtig, Vom anatomischen Gesichtspunkte aus könnte man nur wünschen, dass der Name Landry's Paralyse in der medizinischen Nomenklatur wegfiele, denn er bezeichnet kein gleichartiges Krankenheitsbild, sondern bringt nur Unklarheit in andere, jetzt wohl bekannte Krankheitsbegriffe, z. B. die akute Poliomyelitis.

Der Begriff »ascendierende Paralyse« ist an und für sich unglücklich gewählt; denn er giebt eine Vorstellung von einer Lähmung (und auch von einem Entzündungsprozess), die sich kontinuierlich durch das ganze Nervensystem von unten nach oben verbreitet; aber dies ist nicht der Fall; es ist unserer Meinung nach eine ganz unrichtige Vorstellung.

Es verdient in Erinnerung gebracht zu werden, dass F a y e schon 1872 zwei Fälle von »akuter aufwärtssteigender Paralyse« mit tödlichem Ausfall beschrieben hat. In einem der Fälle handelt es sich um eine junge Frau, die 2—3 Wochen nach einem Partus erkrankte, sie starb nach 6 × 24 Stunden; das Rückenmark wurde in grosser Ausdehnung erweicht gefunden.

Der andere Fall betraf einen 22 Jahre alten Mann, der nach 8 × 24 stündiger Krankheit unter Respirationsparalyse starb. Bei der Sektion fand man Erweichung von Medulla spinalis mit spärlichem, fibrinösem Exsudat auf der Innenseite von Dura mater in der Lendenregion.

Ob diese Fälle gewöhnliche akute Poliomyelitiden gewesen sind, lässt sich nicht bestimmt sagen, da genaue mikroskopische Untersuchungen fehlen (vergl. Verhandl. der Medic. Gesellsch. in Christiania, 1872 S. 92 und flg. und 109 und flg. Norsk Magazin for Lægevidensk., 1872).

myelitis bei Erwachsenen existiert. Indessen müsste das gleichzeitig epidemische Auftreten von akuter Poliomyelitis und Landry'scher Paralyse sowohl bei Kindern als bei Erwachsenen selbst die grössten Zweifler von der Identität überzeugen können. Die Epidemien hier in Norwegen, von denen unser Material geholt ist, sind ja auch in solcher Hinsicht sehr überzeugend; hier kommen akute Poliomyelitiden und Landry's Paralysen durcheinander vor.

Man könnte vielleicht dagegen einwenden, dass der Name akute Poliomyelitis, falls man den Begriff auf die Weise, wie wir es behauptet haben, auffasst, unrichtig sei, und dass er nach dem anatomischen Befunde verändert werden müsse. Es müsse Rücksicht sowohl darauf genommen werden, dass die Entzündung im Rückenmark, wie kürzlich präzisiert wurde, beinahe über die ganze graue Substanz ausgebreitet ist, als auch, dass sie ebenso in der weissen Substanz gefunden wird (— also sowohl eine Poliomyelitis anter. als poster, wie auch eine Leukomyelitis). Ferner müsse es in dem Namen der Krankheit zum Ausdruck kommen, dass die Entzündung auch in den Meningen gefunden wird (— dass sie eine Meningo-Myelitis ist —); endlich dass sie auch, jedenfalls in ernsteren Fällen, oberhalb des Rückenmarks ausgebreitet gefunden wird und dass sie die ganze Med. oblong., Pons und die Centralganglien heimsucht (— eine »Myelitis bulbi« ist, wie Schmaus sie genannt hat, oder eine Poliencephalitis infer. et super. acuta oder eine Encephalitis centralis) ja, dass man auch eine Encephalitis oder Meningo-Encephalitis acut. vor sich hat, da ja auch die Gehirnsubstanz mit Häuten sowohl an der Basis als auf der Konvexität ergriffen gefunden wird, häufig und auf ziemlich charakteristische Weise.

Es muss freilich eingeräumt werden, dass die neueren pathol.-histologischen Untersuchungen eine gewisse Konfusion in den Begriff Poliomyelitis gebracht haben, den man gewohnt war als einen nicht nur in klinischer, sondern auch in anatomischer Hinsicht wohl begrenzten Begriff zu betrachten[1].

---

[1] Hier muss an die historische Entwickelung erinnert werden.

Bei Untersuchungen des Rückenmarks in älteren, abgelaufenen Fällen fand man wesentlich Zerstörung der vordersten grauen Hörner, und es lag nahe und war natürlich, diese als anatomischen Sitz der Krankheit aufzufassen; und so sprach man von einer primären Degeneration oder Atrophie in den vordersten grauen Hörnern. Erst später wurden Untersuchungen über das Nervensystem ausgeführt bei Fällen, die im akuten Stadium gestorben waren; es zeigte sich dann, dass man eine akute, infiltrierende Entzündung vor sich hatte und von bedeutend grösserer Ausbreitung, als man früher geglaubt hatte. Später hat sich eine Tendenz geltend gemacht, den Begriff Poliomyelitis

Aber wenn man in seiner Nomenklatur auf alle diese speziellen Lokalisationen ausserhalb der grauen Substanz des Rückenmarks Rücksicht nehmen wollte, so würde man so viele und in den einzelnen, ernsteren und tödlichen Fällen von akuter Poliomyelitis teils auch so variierende Diagnosen bekommen, dass es durchaus verwirrend wirken würde. Es liegt doch ein und dieselbe Krankheit, klinisch, ätiologisch sowohl als anatomisch, vor. Da die Krankheit sich jedoch hauptsächlich im Rückenmark lokalisiert und besonders in dessen grauer Substanz gefunden wird — jedenfalls in allen leichteren Fällen, was sich am besten dadurch zeigt, dass als Resultat der akuten Entzündung eine Atrophie der vordersten grauen Hörner zurückbleibt und damit zusammenhängende dauernde Lähmungen, — da sie in klinischer Hinsicht ein ziemlich gut abgegrenztes Ganzes bildet, und die einzelnen Fälle in anatomischer Hinsicht in ihren Hauptzügen, wie auch in ihren Lokalisationen ausserhalb des Rückenmarks wohl übereinstimmen, so finden wir es am besten, die alte Benennung akute Poliomyelitis aufrecht zu erhalten, welche auch das Bürgerrecht in der Medicin erhalten hat (indem wir — wie andere neuere Verfasser, z. B. Wickman — die Benennung anterior fallen lassen).

Man muss aber diese Benennung in erweiterter, moderner Auffassung gebrauchen, indem man zulässt, dass die Entzündung auch in der weissen Substanz vorhanden ist, sehr oft in Med. oblong. und in gewissen Teilen vom Gehirn, und dass sie gleichfalls, worauf wir besonders Gewicht legen, auch in den Meningen sitzt. Bei dieser Auffassung kann man nach unserer Ansicht die akute Poliomyelitis noch jetzt für einen einigermassen gut abgegrenzten, anatomischen Begriff erklären.

Es bleibt jedoch Geschmacksache, wie weit man die Poliomyelitisdiagnose ausdehnen will; die Kliniker, die viel Rücksicht auf die spezielle Diagnose und hervortretende Lokalisation der Entzündung nehmen müssen, werden a priori gewiss geneigt sein zu versuchen, den Begriff akute Poliomyelitis abzugrenzen und einzuschränken, und beigeordnete andere Formen auszuscheiden; die pathologischen Anatomen werden vielleicht am meisten geneigt sein, diesen Begriff zu erweitern und verhältnismässig weniger Gewicht auf die atypischen Formen zu legen, wegen der diffusen Ausbreitung über grössere Partien des Nervensystems, welche die Krankheit immer zeigt, und wegen der Gleichartigkeit in dem anatomischen Prozess. Es wird deshalb in erster Linie die Kliniker, aber auch die pathologischen Anatomen, interessieren, die Krankheitsfälle zu sondern

zu erweitern, insofern man beständig mehr und mehr Veränderungen im Centralnervensystem oberhalb des Rückenmarks hat nachweisen können, weit mehr als man von Anfang an für möglich gehalten hätte.

und unter eigenen Namen aufzuführen, die gewiss ätiologisch und epidemiologisch als zusammengehörig mit der epidemisch auftretenden akuten Poliomyelitis angenommen werden, welche aber doch so weit verschieden und atypisch sind, was die Symptome angeht (besonders mit ausgeprägten Phänomenen von bestimmten Regionen) und so grosse Abweichungen zeigen in dem anatomischen Bilde, besonders mit relativ geringer Affektion des Rückenmarks, dass sie unter speziellen Namen aufgeführt werden müssen. Namentlich wird es von Interesse sein zu untersuchen, wie weit man während einer grösseren Epidemie von akuter Poliomyelitis auf Fälle stösst, welche aufgefasst werden müssen als begrenzte (transverselle) Myelitiden oder Meningomyelitiden, Fälle mit hervortretender Lokalisation im verlängerten Mark oder der grauen Substanz höher hinauf um Aquaeduct. Sylvii oder in den Ventrikeln — akute Bulbärparalyse oder Myelitis Bulbi, Poliencephalitis acut. inferior et superior —, Entzündungen an der Oberfläche des Gehirns, Encephalitis und Meningo-Encephalitis acuta, und schliesslich ob Uebergangsformen zu Cerebrospinal-Meningitis nachgewiesen werden können.

Leider sind noch die Erfahrungen von anderen Orten in dieser Hinsicht sehr gering, und es mangelt an genauen anatomischen Untersuchungen, die hier durchaus notwendig sind. Namentlich die Erfahrungen über die amerikanischen Epidemien zeigen, wie schwierig es ist, die Grenze zwischen Poliomyelitiden und Fällen mit meningitischen oder bulbären Phänomenen zu ziehen, wenn eine pathol.-anatomische Untersuchung fehlt. Daher auch all die Verwirrung in der Nomenklatur, welche die vorher mitgeteilte Kasuistik genugsam zeigt.

Der Gedanke an einen solchen intimen ätiologischen (und epidemiologischen), genauen Zusammenhang zwischen Krankheiten verschiedener Art im Centralnervensystem — namentlich bezüglich der akuten Poliomyelitis — ist durchaus nicht neu; er ist lange in der medicinischen Diskussion vorhanden gewesen. Ohne uns auf irgend eine historische Erörterung dieser ganzen Sache einzulassen, wollen wir nur erwähnen, dass verschiedene Verfasser, in erster Linie von klinischen Erfahrungen aus, die Richtigkeit eines solchen Zusammenhanges behauptet haben, namentlich Strümpell schon 1884 und zuletzt in einer Arbeit zusammen mit Barthelmes[1] (in welcher auch ein anatomischer Fall referiert wird). In dieser letzten Arbeit wird ausgesprochen, dass transverselle Myelitis

[1] Strümpell und Barthelmes: Ueber Poliomyelitis acuta der Erwachsenen und über das Verhältnis der Poliomyelitis zur Polyneuritis. — Deut. Zeitsch. f. Nervenheilkunde. Bd. 18, 1900.

und Encephalitis dieselbe Ursache wie Poliomyelitiden haben können, aber dass dies doch besonders von der multiplen Neuritis gilt, einer Krankheit, die auch in klinischer Hinsicht der Poliomyelitis sehr nahe steht (was auch Leyden behauptet hat). Aehnliche Ideen haben auch Pierre Marie und Auerbach[1] verfochten. Der Letztere, der einige Fälle typischer und atypischer Poliomyelitis beobachtete (u. a. mit Lähmung der Gehirnnerven etc.), behauptete, dass der Unterschied zwischen 1) Cerebrospinalmeningitis, 2) Poliomyelitis und 3) Poliencephalitis nur lokal und graduell sei, nicht ätiologisch oder pathogenetisch. Ebenfalls hat der Amerikaner Taylor[2] sich von klinischen Gesichtspunkten aus als Anhänger der Anschauung von der Verwandtschaft zwischen akuter Poliomyelitis, multipler Neuritis, Landry's Paralyse (er meint, diese sei oft nur eine gewöhnliche Poliomyelitis), Myelitis, Encephalitis, und Polio-encephalitis erklärt. Die Poliomyelitis ist nur eine Lieblingslokalisation einer akuten Entzündung, welche sonst an vielen anderen Stellen, z. B. im Gehirn, sitzen kann. Schliesslich wollen wir auch in dieser Verbindung hervorheben, dass namentlich Schultze[3] bestimmt behauptet hat, dass Poliomyelitis und Meningitis dieselbe Entstehungsursache hätten.

Dies sind Meinungen von Klinikern, die sich wesentlich und natürlich auf klinische Beobachtungen gestützt haben, und die entweder keine Gelegenheit gehabt haben, anatomische Untersuchungen vorzunehmen, oder nur einen einzelnen Fall, in der Regel eine akute Poliomyelitis (meist im Reparationsstadium) untersucht haben. Dies verringert selbstverständlich die Bedeutung dieser Hypothesen; denn in Rücksicht auf die Unsicherheit der klinischen Diagnosen (z. B. zwischen einer Poliomyelitis und einer Polyneuritis), dürfte es einleuchten, dass die anatomischen Untersuchungen unentbehrlich sind. Mehr Ueberzeugendes über die Zusammenhörigkeit verschiedenartiger Leiden des Nervensystems hat man in den Erfahrungen von den verschiedenen Epidemien von Poliomyelitis, wo oft konstatiert wurde, dass zwischen den sicheren Fällen einige andere, unbestimmtere mit wahrscheinlicher Lokalisation im Gehirn, in den Nerven oder Meningen vorkommen, wie auch oft zahlreiche abortive Fälle mit rasch vorübergehendem Fieber und manchmal auch leichten Symptomen vom Centralnervensystem beobachtet sind. Die Erfahrungen in dieser Richtung sind zahlreich. Kleine Familienepidemien

[1] Auerbach: Ueber gehäuftes Auftreten und über die Aetiologie der Poliomyelitis ant. acut. infant. — Jahrb. f. Kinderheilk., Bd. 50, 1899, S. 41.

[2] Taylor, E. W. Poliomyelitis of the Adult. Journal of the Infect. Diseas. Aug. 1902.

[3] Schultze: Zur pathol. Anat. u. Aetiologie der akuten Poliomyelitis und der aufsteig. (Landry'schen) Paralyse. Festschr. f. Jul Arnold 1905,

sind von Sänger und Möbius[1] geschildert, die beobachteten, dass bei 2 Geschwistern, die gleichzeitig krank wurden, sich je eine typische Spinallähmung und eine cerebrale Hemiplegie entwickelten; auch von W. Pasteur: In einer Familie wurden im Laufe von 10 Tagen 7 Kinder krank, 2 bekamen vorübergehende Febrilia, 2 bekamen Febrilia und generellen oder partiellen Tremor, ausserdem das eine Strabismus, No. 5 und 6 bekamen Poliomyelitis mit darauffolgenden Lähmungen und No. 7 Encephalitis mit darauffolgender spastischer Hemiplegie. Schliesslich hat Aug. Hoffmann kürzlich[2] mitgeteilt, dass er bei 2 Geschwistern gleichzeitig, — bei einem 6 Jahre alten Knaben Cerebralkinderlähmung und bei einem 4 Jahre alten Mädchen eine Poliomyelitis auftreten sah.

Die eigentlichen Epidemien illustrieren auch dieses Verhältnis auf treffende Weise. In Nord-Amerika, wo man verschiedene grosse Epidemien von Poliomyelitis und Cerebro-spinal-Meningitis beobachtete, hat man oft die gleichen Erfahrungen gemacht, so bei der bekannten Epidemie im Otter-Creektale in Vermont in Kanada Juni—Aug. 1894, die von Caverly[3] und Macphail[4] geschildert ist. Unter den 150—160 Fällen war gewiss die Hauptmasse Poliomyelitis, einzelne mit atypischen Formen (besonders mit verschiedenen Symptomen vom Gehirn und von Med. oblong.); einzelne waren, wie man annahm, möglicherweise Fälle von Cerebro-spinal-Meningitis; die Diagnose ist daher auch schwankend. Es erfolgten ca. 20 Todesfälle, aber leider wurden keine Sektionen vorgenommen.

Eine andere amerikanische Epidemie trat in Dutchess County in New-York auf im Sommer und Herbst 1899, sie ist geschildert worden von Mackenzie[5] 1902, und umfasste ca. 30 Fälle, viele tödliche (keine Sektionen); klinisch wurden die Fälle teils als akute Poliomyelitis, teils als Neuritis, teils als Cerebro-spinal-Meningitis aufgefasst; aber es wurde vorausgesetzt, dass dieselbe Ursache für alle zu Grunde läge. Auch von dieser Epidemie liegen keine anatomischen Untersuchungen vor. Aus der kurzen Schilderung geht hervor, dass jedenfalls die Hauptmasse der Fälle akute Poliomyelitis gewesen ist, ausserdem einige tödlich verlaufene Fälle von Paralys. ascend. acut. Ob da auch, wie M. meint,

[1] Citiert nach Wickman, Auerbach m. a. m.

[2] Aug. Hoffmann: Cerebrale und spinale Kinderlähmung bei Geschwistern. München. medic. Woch., No. 50 1904.

[3] Caverly: History of an Epidemic of acute nervous Disease of usual Type. Medical record $^1/_{12}$ 1894.

[4] Andrew Macphail: A Preliminary Note of an Epidemic of Paralysis in children. The Brit. Medic. Journ. $^1/_{12}$ 1894.

[5] Mackenzie: Epidemic Poliomyelitis with a report of ten cases. Medical Record $^4/_{10}$ 1902.

eine grosse Zahl multipler Neuritiden vorhanden war, erscheint uns sehr zweifelhaft.

In dieser Beziehung sind wegen des genauen klinischen Studiums der Epidemie und der vorliegenden anatomischen Untersuchungen die von Medin[1] in Stockholm und Umgegend 1887 und 1895 beobachteten und früher erwähnten Epidemien von akuter Poliomyelitis, die erste mit 48 Fällen, die letztere mit 19, von Wichtigkeit. In seiner Beschreibung macht Medin aufmerksam auf die verhältnismässig häufig eingetroffenen Fälle von Polyneuritis acuta, Ataxia acuta transitoria, Poliomyelitis acuta bulbi (mit Lähmungen der verschiedenen Gehirnnerven, u. a. Oculomotorius, Facialis, Abducens) sowie Polioencephalitis acuta, die teils geheilt wurden, teils eine spastische Hemiplegie hinterliessen, und schliesslich auch auf die verschiedenen Mischformen. Alle diese verschiedenen Formen werden durch Krankengeschichten illustriert. Medin behauptet, dass sie alle als Ausdruck einer gemeinsamen Aetiologie betrachtet werden müssten, nur mit verschiedener Lokalisation. Cerebro-spinal-Meningitis für sich stellt er nicht in irgend einer besonderen Klasse auf; doch könnten sich vielleicht solche Fälle unter seinen akuten Polyneuritiden versteckt haben.

Die von Rissler[2] anatomisch untersuchten Fälle (später von Wickman bekräftigt) zeigten die für akute Poliomyelitis charakteristischen Veränderungen.

Auch in der norwegischen Literatur liegen Publikationen vor, die dieselbe Anschauung vertreten. So hat der Eine von uns (Harbitz)[3] auf der Basis von pathol.-anat. Erfahrungen von Poliomyelitis-Fällen (namentlich das Vorkommen der Entzündung oberhalb Med. spin., in Med. obl.) den ätiologischen Zusammenhang von Poliomyelitis mit Poliencephalitis und Polyneuritis behandelt.

Am schärfsten und klarsten ist dies indessen zu Tage gekommen in einer Arbeit von Carl Looft[4]; er beschreibt eine Epidemie in Bergen

[1] Medin: Om den infantila Paralysien med särskild hänsyn till dess akuta stadium. Nordiskt medic. arkiv 1896 no. 1. — Auch mitgeteilt auf dem internationalen medic. Kongress in Berlin 1890.

[2] Von Fällen dieser Epidemie (von 1887) hat Rissler seine pathologisch-anntomischen Untersuchungen vorgelegt: Zur Kenntnis der Veränderungen des Nervensystems bei Poliomyelitis anterior acuta. Nord. Medic. Ark. 1889.

[3] Bülow-Hansen und Harbitz: Beitrag zur Lehre der akuten Poliomyelitis. Ziegler's Beitr. Bd. 25, 1899.

[4] Carl Looft: Om Meningitis cerebro-spinalis epidemica, Encephalitis acuta og Poliomyelitis anterior acuta. Medic. Revue 1900, pag. 109.

(an der Westküste von Norwegen) im Mai—Aug. 1898, bei der teils Fälle von Poliomyelitis, teils von Meningitis auftraten — zum Teil in derselben Familie. Gestützt auf diese klinischen Beobachtungen (auch eine Obduktion von einem Poliomyelitis-Falle) behauptet Looft, dass die verschiedene Lokalisation ein Ausdruck der gemeinschaftlichen Aetiologie sei.

In entgegensetzter Richtung spricht übrigens Prof. Leegaard [1] sich aus nach seinen Beobachtungen über eine grössere, früher erwähnte Epidemie von Poliomyelitis in Bratsberg in Norwegen 1899 (im Ganzen 54 Fälle). Leegaard hebt hervor, dass unter dieser Epidemie keine Fälle von Polioencephalitis und Cerebro-spinal-Meningitis waren, auch keine Fälle von Polyneuritis. Leegaard erklärt daher, dass »akute Poliomyelitis eine spezifische Krankheit sei, hervorgerufen durch einen bestimmten Ansteckungsstoff, der nur diese Krankheit und keine andere erzeuge; die Polyneuritis sei durch einen andern Ansteckungsstoff bedingt«; Poliencephalitis sieht er nicht für eine specifische Krankheit an [2].

Wie man aus dieser Uebersicht gesehen haben wird, sind verschiedene Beobachtungen von anderen Epidemien vorhanden in der Richtung, dass unter einer Epidemie von akuter Poliomyelitis nicht wenig atypische Fälle, Encephalitiden, Meningitiden, multiple Neuritiden (cfr. spez. Medin's Arbeit) etc. auftreten; doch hält es oft sehr schwer, sich eine sichere Meinung über dieselben zu bilden, da die Beschreibungen oft kurz und unvollständig sind, und da in der Regel anatomische Untersuchungen fehlen.

Wie stellt sich nun die Sache bei den in Norwegen 1903—06 eingetroffenen Epidemien? Liegen hier Epidemien mit vielen atypischen und gemischten Fällen neben den charakteristischen Poliomyelitiden vor?

Zunächst muss hierbei bemerkt werden, was vollkommen aus Epidemiearzt Geirsvold's kurzer Uebersicht über einzelne Epidemien hervorgeht [3], nämlich dass in den verwüsteten Distrikten gleichzeitig mit den Poliomyelitiden zahlreiche »abortive Fälle« eintrafen mit Fieber und Katarrhalia und mit leichten, schnell vorübergehenden, nicht ausgeprägten

[1] Leegaard: Beretning om en Epidemi af Poliomyelitis ant. acuta i Bratsberg Aar 1899. — Norsk Magazin f. Lægevid. 1901, pag. 377 og flg.

[2] Während der Diskussion über akute Poliomyelitis in der medic. Gesellschaft zu Christiania 1898 gab Leegaard Auskunft darüber, dass ihm gleichzeitiges Auftreten von akuter Encephalitis bei einem Knaben im Anschluss an eine heftige Gastroenteritis, und von akuter Poliomyelitis bei einem Bruder kurze Zeit darauf bekannt sei (cfr. Verhandlungen der Medic. Gesellschaft in Kristiania 1898, pag. 89 u. flg.).

[3] Geirsvold: Epidemisk »Poliomyelit«. Norsk Magazin f. lægevid. no. 12 1905.

Symptomen von Seiten des Centralnervensystems, also Erscheinungen, die auf eine generelle Infektion hindeuteten. (Die Symptome waren in der Regel Fieber, Angina, Kopfweh, Unruhe, Erbrechen, Nackensteifheit, nicht selten Muskelsteifheit und Zuckungen in den Gliedern, manchmal Herpes, Obstruktion; die Symptome verschwanden in wenigen Tagen). Diese Fälle machten den Eindruck, dass sie zur Epidemie gehörig und auf dieselbe Aetiologie zurückzuführen seien; sie haben gewiss keine geringe Bedeutung in Bezug auf Art der Infektion und Ausbreitung der Krankheit. Die Symptome waren manchmal ziemlich stark und deuteten auf eine Irritation des Centralnervensystems; aber irgend eine Poliomyelitis oder Meningitis entwickelte sich nicht. Im Uebrigen müssen wir auf Epidemiearzt Geirsvold's Arbeit verweisen. Was hier anatomisch im Nervensystem vorgelegen hat, ist nicht bestimmt zu sagen, da wir keine Gelegenheit hatten, zu obduzieren und solche Fälle zu untersuchen; aber es ist nicht unwahrscheinlich, dass man ausser einer generellen Infektion hier auch, jedenfalls teilweise, eine wirkliche, vorübergehende, leichte Entzündung in den Häuten des Gehirns und des Rückenmarks, aber ohne secundäre Entzündungen von Bedeutung in der Substanz des Gehirns oder Rückenmarks hatte.

Demnächst geht mit Sicherheit sowohl aus Dr. Geirsvold's Schilderung der Epidemien als aus den von Coldevin, Platou und Nannestad mitgeteilten kleineren, lokalen Epidemien hervor, dass die Hauptmenge der aufgetretenen Fälle akute Poliomyelitiden gewesen sind mit atrophischen Lähmungen als schliessliches Resultat. Dass das Rückenmark regelmässig ergriffen war — und diffus, wo Lähmungen auftraten — ist auch vollkommen bekräftigt worden durch die früher mitgeteilten anatomischen Untersuchungen, die von 8 verschiedenen lokalen Epidemien herrühren. Dies ist eine wichtige Bekräftigung der Richtigkeit der klinischen Diagnose und giebt die Berechtigung dazu, von Epidemien von akuter Poliomyelitis zu sprechen.

In den Berichten über die lokalen Epidemien werden nicht selten »akute ascendierende Paralysen« (und »Landry'sche Paralysen«) genannt, wo die Ausbreitung der Lähmungen von unten nach aufwärts geschah, und zum Schluss klinische Symptome von Seiten der Medulla oblongata hinzu kamen. In anderen Fällen trat die Krankheit mit »descendierenden Paralysen« von Med. oblongata nach abwärts zum Rückenmark auf. Einige dieser Fälle endeten mit Genesung, andere starben. Nach unsere Meinung ist vom pathol.-anatomischen Gesichtspunkte aus kein Grund dazu vorhanden, diese Fälle als eigene Formen anzu-

scheiden. Wie die anatomischen Untersuchungen gezeigt haben, wird regelmässig Med. oblongata und Pons ergriffen, jedenfalls in allen ernsten und tödlichen Fällen, und der anatomische Befund ist in den Grundzügen derselbe, ob nun die Lähmungen sich zuerst in den Beinen zeigten, oder ob von Anfang an Lähmungen auftraten, welche durch eine Entzündung in Medulla oblongata (z. B. eine Facial-Parese oder ähnliches) oder im obersten Cervikalmark verursacht waren. Die Entzündung war in jedem Falle diffus, nur verschieden in ihrer Intensität. Ausgeprägte »ascendierende oder descendierende Paralysen« blieben deshalb nur akute Poliomyelitiden mit einer gewissen Eigentümlichkeit im Auftreten und in der Entwickelung der klinischen Symptome. Wie wir früher präzisiert haben, sind »Landry's Paralysen« zum grossen Teil nur gewöhnliche akute Poliomyelitiden, und das gilt namentlich, wenn man es mit einem epidemischen Auftreten einer solchen Krankheit zu tun hat.

Es bleibt eine Sache für sich zu untersuchen, wie weit es vom anatomischen Gesichtspunkte aus berechtigt ist, akute Entzündungen in Medulla oblongata und Pons als eigene Form aufzustellen. Im Anfang dieses Kapitels haben wir erwähnt, dass es nach dem klinischen Bilde, das die Krankheit manchmal darbot, auch in einzelnen der von uns untersuchten Fälle vollauf berechtigt war, davon zu sprechen, dass eine akute Bulbärparalyse vorläge (cfr. Fall No. XI und VIII sowie XIII und X, mit hervortretenden bulbären Phänomenen). Und in den Beschreibungen der Epidemien werden auch einzelne Fälle, tödliche und nicht tödliche, besprochen, wo die Symptome vermuten liessen, dass Medulla oblongata hauptsächlich der Sitz der Entzündung war (z. B. mit Beschwerden beim Schlucken, schnarchender Respiration, Lähmung einzelner Gehirnnerven, z. B. Facialis). Dr. Geirsvold erwähnt z. B. mehrere gleichzeitig in derselben Familie auftretende Fälle dieser Art.

Wie wir früher erwähnt haben, fand man Medulla oblong. und Pons in allen unsern untersuchten Fällen von akuter Poliomyelitis ergriffen, wenn auch in geringerem Grade als das Rückenmark und aufwärts abnehmend. In den soeben hervorgehobenen Fällen mit den hervortretenden Bulbär-Phänomenen war indessen die Entzündung sehr stark und intensiv in Med. oblong. und Pons, und das Verhältnis war sogar das umgekehrte von dem gewöhnlichen, indem die Entzündungssymptome abwärts abnahmen und sogar im Rückenmark fehlen konnten. Also auch vom anatomischen Gesichtspunkte aus konnte man hier mit Recht von einer akuten Bulbärparalyse oder einer Myelitis bulbi oder einer

Poliencephalitis inferior (et superior[1]) acuta sprechen, — jedoch so, dass das Rückenmark immer, wenn auch nicht in seiner ganzen Ausdehnung, ergriffen befunden wurde. Eine isolierte Entzündung nur in Med. oblong. und Pons haben wir nicht gefunden, und mit unserer Auffassung von der Pathogenese — nämlich Ausbreitung von den Meningen aus — scheint es uns auch nicht sehr wahrscheinlich, dass die Entzündung sich von Anfang an ausschliesslich in Medulla oblongata lokalisieren könnte.

Echte begrenzte (transverselle) Myelitiden sind nicht besonders in den Berichten der lokalen Epidemien erwähnt, obgleich man ja ab und zu bei ausgeprägter Lokalisation der Entzündung auf einen bestimmten Abschnit des Rückenmarks erwarten könnte, auch auf einen solchen Befund zu stossen. In der generellen Uebersicht über unsere eigenen, anatomisch untersuchten Fälle haben wir gewiss keinen in klinischer Hinsicht charakteristischen oder in anatomischer Hinsicht reinen Fall von lokaler, transverseller Myelitis. Der Prozess war immer diffus und die graue Substanz vorzugsweise ergriffen. Indessen verhielt es sich doch so, dass wir in einzelnen Fällen neben der diffusen Entzündung auch auf eine, auf eine begrenzte Partie beschränkte und mehr intensive Entzündung stiessen, welche schon makroskopisch in die Augen fallend war (der Erweichung und Anschwellung wegen). Wir weisen auf Fall III hin, wo ein solcher myelitischer Herd im 10—11ten Dorsalsegment war, neben einem ähnlichen kleineren im Cervikalmark; hier liegt aller Grund vor zu vermuten, dass die Krankheit, wenn nicht der Tod so bald eingetreten wäre, eine Destruktion des Rückenmarks in einer begrenzten Partie herbeigeführt hätte mit Symptomen einer transversellen Myelitis. Dasselbe gilt auch von Fall XI (mit erweichtem, hämorrhagischem Herd zu unterst im Cervikal- und im obersten Dorsalteile) und möglicherweise Fall II (mit begrenztem Herd im 3—4ten Cervikalsegment), so wie auch in mehreren anderen Fällen grössere, hämorrhagische, infiltrierte Partien nachgewiesen wurden, welche teilweise ausserhalb der grauen Substanz lagen.

Im Ganzen genommen meinen wir, dass ein Teil der Fälle von begrenzten Myelitiden pathogenetisch und ätiologisch in eine Klasse mit den akuten Poliomyelitiden zu stellen ist, obgleich diese letzteren, auch wenn sie in Epidemien auftreten, eine merkwürdige Tendenz zu haben scheinen, nur Destruktion der grauen Substanz herbeizuführen, trotzdem

[1] Auf die nähere Abgrenzung der sogenannten Poliencephalitiden kommen wir später zurück.

die mikroskopische Untersuchung beinahe immer zeigt, dass auch die weisse Substanz ergriffen ist, wenn auch in der Regel in weit geringerem Grade.

Wir wollen in dieser Verbindung an einen kürzlich in der norwegischen, medicinischen Presse von Dr. Magnus[1] mitgeteilten Fall von plötzlich aufgetretener, akuter, transverseller Myelitis erinnern, wo eine Lumbalpunktion nach 8 × 24 stündiger Krankheit vorgenommen wurde, und wo es glückte, aus der Flüssigkeit Diplokokken zu kultivieren, die sich im Ganzen wie die von Dr. Geirsvold bei akuter Poliomyelitis gefundenen Mikroben verhielten. Dieser Befund könnte auf dieselbe Aetiologie von Poliomyelitis und echter akuter transverseller Myelitis deuten.

Sehr schwierig zu beantworten, auch vom klinischen Gesichtspunkte aus, ist die Frage, ob unter diesen Epidemien von akuter Poliomyelitis. zwischendurch auch Fälle von akuter multipler Neuritis auftraten. Denn die Differentialdiagnose zwischen einer akuten Poliomyelitis mit ausgeprägten meningealen Symptomen von Anfang an und einer multiplen Neuritis gehört sicherlich zu den schwierigen Dingen; hierauf können wir uns jedoch nicht einlassen. Während der Epidemien in Norwegen 1903—05 wurde von Dr. Geirsvold erwähnt, dass bei einzelnen lokalen Epidemien Fälle auftraten, welche jedenfalls multiplen Neuritiden stark ähnelten. Eine nähere Erörterung dieser Frage wird hoffentlich später durch Prof. Leegaard's und Epidemiearzt Geirsvold's Publikationen gegeben.

Unsere eigenen anatomischen Untersuchungen sind in diesem Punkte negativ geblieben; wir haben keine Zeichen einer Neuritis gleichzeitig mit der akuten Poliomyelitis in irgend einem der Fälle gefunden, ebenso wenig wie wir Gelegenheit gehabt haben, irgend einen Fall ausschliesslich mit Veränderungen in den Nerven zu untersuchen. Es muss hervorgehoben werden, dass sogenannte parenchymatöse oder degenerative Veränderungen in den Nerven nicht als Beweis in dieser Hinsicht betrachtet werden konnten; denn sie konnten ja nur sekundär sein nach Affektion des Rückenmarks und infolge derselben entstanden. Deshalb können wir auch kein Gewicht auf die parenchymatösen, wenig ausgesprochenen Neuritiden legen, welche manchmal von Anderen gefunden sind. Es müsste der Nachweis einer sicheren, interstitiellen, in-

[1] Magnus: Et tilfælde af akut Myelit. Bakteriologisk undersøgelse af cerebro-spinalvædsken. — Norsk Mag. f. Lægevid. no. 1, 1906.

filtrierenden Neuritis in mehreren Nerven verlangt werden mit oder ohne gleichzeitige Rückenmarksaffektion. Aber eine solche ist bis jetzt noch nicht nachgewiesen, weder von uns noch von Andern.

Im Grossen und Ganzen scheint es uns, als ob die Zusammengehörigkeit der multiplen Polyneuritis und der akuten Poliomyelitis, welche namentlich die Kliniker verfochten haben, auf ziemlich schwachen Füssen steht; die anatomische Basis fehlt jedenfalls vollständig[1].

Wir kommen nun zur Encephalitis. Wie aus den Referaten über die früher besprochenen Epidemien hervorgeht (cfr. Medin, Looft), sind unter den Poliomyelitiden ab und zu Fälle von Encephalitis aufgetreten — auffallend oft unter den von Medin aus Stockholm geschilderten Epidemien. Dasselbe ist auch der Fall gewesen unter den Epidemien in Norwegen 1903—06, wenn auch nicht besonders oft. In Dr. Geirsvold's Schilderung der Epidemien werden auch Fälle von Encephalitis erwähnt (Polioencephalitis, spastische Hemiparese); von der Spinalflüssigkeit in einem von diesen Fällen ist es Dr. Geirsvold gelungen »Poliomyelitis-Mikroben« zu kultivieren.

In gewissen, anatomisch untersuchten Fällen von akuter Poliomyelitis fand man, wie man sich erinnern wird, Entzündung ausser in Med. obl. und Pons — wie bei einer Polioencephalitis infer. et superior[2] ebenfalls Entzündung in Pedunculi, in Cerebellum, in den Umgebungen des Aquaeductus Sylvii, in den Centralganglien — Polioencephalitis superior acuta — sowie in gewissen Teilen der Basis cerebri und teilweise auch in den Gyri der Hemisphären, also auch Zeichen von

[1] In dieser Verbindung ist es auch von Interesse zu erwähnen, was ein so hervorragender Forscher wie Erb über diese Sache meint. In einer neulich erscheinenen Arbeit beschreibt er[1] mehrere Fälle von »Poliomyelitis anterior acuta superior«, o: Fälle von akuter Poliomyelitis »mit vorwiegender Lokalisation im Cervikalmark bis hinauf zu den obersten Cervikalsegmenten und zum Teil bis hinein in die Medulla oblongata mit Beteiligung einzelner Hirnnerven«. Solche Fälle, meint Erb, sind nicht so selten; sie werden meist unter andern Namen beschrieben, z. B. als Paralysis ascendens acuta, akute Bulbärmyelitis und dergl. Er beschreibt weiter einen Fall (Beob. 2), der ursprünglich als Polyneuritis aufgefasst worden war, und führt an, dass in solchen Fällen die Diagnose häufig verfehlt wird, indem »an die — meines Erachtens heut zu Tage viel zu häufig diagnostizierte — Polyneuritis gedacht wird«.

Seine Beob. 3 gilt auch einen solchen Fall von Poliomyelitis acuta superior, wo die Diagnose in den ersten Tagen der Krankheit an Meningitis, an akute Bulbärparalyse, an Landry'sche Paralyse, oder an Polyneuritis denken liess; aber die Sektion hat die endliche Diagnose Poliomyelitis bestätigt.

[1] Erb: Klinische Kasuistik aus der Praxis. Deutsche Med. Woch. 1906, No. 47.

[2] Wie bekannt pflegt man von einer Polioencephalitis inf. acuta oder akuter Bulbärparalyse zu sprechen, wenn die Entzündung in Medulla oblongata bis hinauf zu den Abducens-Kernen reicht — und von einer Polioencephalitis superior acuta, wenn der Sitz in der grauen Substanz weiter nach oben ist (im 4ten Ventrikel, an Aquaed. Sylvii entlang und im 3ten Ventrikel); irgend eine schärfere Grenze besteht da nicht.

Encephalitis, sowohl in den centralen Teilen als an der Oberfläche. Jedoch war diese Encephalitis nicht besonders stark hervortretend; sie war weit weniger bedeutend als die Entzündung in Med. spinal. et oblong. und trat, was die Symptome betrifft, vollständig in den Hintergrund gegenüber den beiden genannten Lokalisationen. Es ist daher kaum berechtigt in klinischem Sinn von Encephalitis zu sprechen. In Verbindung hiermit fand man auch Entzündung in den Meningen, so dass also faktisch — in pathol.-anatomischer Hinsicht eine Meningo-Encephalitis an der Oberfläche des Gehirns und in den Centralganglien vorlag; da indessen die Entzündung immer am intensivsten und destruktivsten im Rückenmark war, von hier aus aufwärts zur Med. obl. und von dieser aufwärts zum Gehirn abnahm, und da, wie gesagt, keine deutlichen Phänomene von Entzündung im Gehirn gefunden wurden, wurde der Name Meningo-Encephalitis nicht mit dem Namen akute Poliomyelitis verknüpft: »denominatio fit a parte potiori!«

Indessen haben wir ebenfalls Gelegenheit gehabt, einen charakteristischen Fall von echter Meningo-Encephalitis oder, da auch Med. oblong. et spinal. ergriffen waren, von Meningo-Myelo-Encephalitis anatomisch genauer zu untersuchen (cfr. No. XVII in der Kasuistik).

Wie man sich erinnern wird, wurden hier begrenzte, stark entzündete, erweichte, encephalitische Herde im rechten Temporallappen und in dem Gyrus fornicatus auf beiden Seiten gefunden. Aber ausserdem setzte die Entzündung sich fort, wenn auch nicht mit derselben Intensität, durch die Centralganglien, die Umgebungen von Aquaeductus Sylvii und durch die ganze Medulla oblongata und konnte sogar im Rückenmark in ihrem Anfang nachgewiesen werden. Hier lag also auch eine Spinalmeningitis und eine akute Poliomyelitis in ihrem ersten Anfang vor. Es muss ebenfalls hervorgehoben werden, dass der ganze entzündungsartige Prozess vollständig dem entsprach, was wir gefunden und beschrieben haben bei den gewöhnlichen Poliomyelitiden, namentlich auch insofern als die Entzündung von einer ähnlichen Entzündung in den Meningen ausging; namentlich waren die Präparate von der Medulla oblongata und den Partien oberhalb einer gewöhnlichen Poliomyelitis erstaunlich ähnlich.

Es ist die Frage, ob dieser Fall ätiologisch und epidemiologisch zu den Epidemien von akuter Poliomyelitis gehört. Das ganze pathol.-histologische Bild spricht stark dafür. Die nachgewiesene Mikrobe zeigt verschiedene Aehnlichkeitspunkte mit der »Poliomyelitismikrobe«, aber auch gewisse Unterschiede; in Anbetracht dessen, dass das spezifische Virus noch nicht mit absoluter Sicherheit als nachgewiesen angesehen werden kann, können wir doch diesem Umstande keine entscheidende Bedeutung

beilegen. Wichtiger kommt es uns vor, dass dieser Fall zu Christiania im Herbst 1905 auftrat, gleichzeitig mit einer kleinen Epidemie von akuter Poliomyelitis (im Ganzen 21 Fälle mit 2 Todesfällen [1]) und einigen Fällen von Cerebro-spinal-Meningitis. Wird auch dies Moment mit in Betracht gezogen, so kommt es uns überwiegend wahrscheinlich vor, dass wirklich ein Zusammenhang (auch ätiologisch) zwischen dieser Encephalitis und den Poliomyelitiden besteht, und der Fall müsste dann als besonders wichtig insofern gelten, als er dann den anatomischen Beweis liefert für die nahe Verwandtschaft zwischen den 2 erwähnten Krankheiten, — worauf auch das ganze histologische Bild bestimmt hindeutet.

Wie bekannt wies schon 1884 Strümpell (in seinem Vortrage auf der Magdeburger Naturforscherversammlung, wo er die cerebrale Kinderlähmung auf eine Encephalitis der motorischen Hirnregion zurückführte) auf die Verwandtschaft der Polioencephalitis mit der Poliomyelitis hin und äusserte die Vermutung, dass beide vielleicht dieselbe Aetiologie hätten. Der anatomische Beweis fehlte jedoch — Sektionsbefunde im akuten Stadium.

Auch an Redlich (l. c.) muss erinnert werden; auf Grund seiner Befunde im Gehirn in dem von ihm untersuchten Falle von akuter Poliomyelitis sprach er die Ansicht aus, dass in andern Fällen Herde im Hirnstamme oder dem Grosshirn überwiegen mögen, und so unter Umständen dadurch das Bild der cerebralen Kinderlähmung ensteht.

Unser Fall No. XVII betrifft gewiss einen Erwachsenen, und irgend welche dementsprechenden Fälle bei Kindern haben wir nicht gesehen, aber aus den erwähnten Gründen glauben wir trotzdem, dass unser Fall von Encephalitis mit den Poliomyelitiden parallelisiert werden kann, ja dass er eine Brücke schlägt zwischen den verschiedenen Lokalisationen, die eine akute (infektiöse) Entzündung im Centralnervensystem haben kann und besonders in dessen grauer Substanz. Wie erwähnt deuteten auch klinische Beobachtungen von den verschiedenen lokalen Epidemien darauf hin, dass cerebrale Kinderlähmungen, Encephalitiden bei Kindern, unter den Poliomyelitiden vorkamen. Auch unsere Beobachtungen von Entzündung in der grauen Substanz des Gehirns in ernsten Fällen von akuter Poliomyelitis deuten in der Richtung, dass die Strümpell'sche Hypothese richtig ist, woran zu glauben auch a priori aller Grund vorhanden war.

Einige Worte über die Stellung dieses Falles unter den vielen verschiedenen beschriebenen Typen von Encephalitis. Diese sind aber wohl

[1] Ein Fall obduciert, cfr. Kasuistik No. III.

zu bemerken wesentlich auf Basis klinischer Erfahrungen aufgestellt, indem nur relativ wenige und zum Teil unvollständig anatomisch untersuchte Fälle vorliegen. Die einzelnen Formen gehen übrigens ohne Grenzen ineinander über, sowohl was das klinische Krankheitsbild betrifft, als auch nach dem, was die wenigen anatomischen Untersuchungen zeigen. (Wir weisen übrigens auf Oppenheim's[1] Monographie über Encephalitis und auf Leyden und Goldscheider's[2] Beschreibung der Krankheiten im Rückenmark und Medulla oblongata hin, sowie auf Strümpell's[3] Lehrbuch und auf eine Publikation von Prof. Laache[4]).

Was die Affektion des Gehirns selbst angeht, so gleicht unser Fall im Wesentlichen der akuten hämorrhagischen Encephalitis, so wie Strümpell, Leichtenstern, Oppenheim u. a. sie geschildert haben, mit ihrem akuten febrilen Verlauf, ihren atypischen Lokalisationen und dem hämorrhagischen Charakter der Entzündung. Destruktiv war die Entzündung in unserem Falle in hohem Grade, so dass man gewiss, falls die Krankheit nicht tödlich geendet hätte, Atrophie und Sklerose als Resultat gefunden hätte. Die gleichzeitige starke Meningitis giebt jedoch unserem Falle sein besonderes Gepräge; ob Meningitis vorhanden war (mikroskopisch), und ob sie von wesentlicher Bedeutung in den andern beschriebenen Fällen gewesen ist, geht nicht immer mit Sicherheit aus den Beschreibungen hervor, indem dieser Punkt, auf den wir Gewicht legen müssen, wenig beachtet ist[5].

Indessen fand man in unserem Falle auch die Centralganglien, die ganze Medulla oblongata und zum Teil Medulla spinalis mit Häuten ergriffen; es lag also (wie im Uebrigen bei den tödlichen Fällen von akuter Poliomyelitis) auch eine Meningo-Polioencephalitis superior et inferior acuta und eine beginnende Poliomyelitis vor. Hierdurch bekommt der Fall einige Aehnlichkeit mit einzelnen, früher in diesem Kapitel referierten Fällen, nämlich mit den von Kaiser und Kalischer und noch mehr mit denen von Sherman und Spiller und Alice Hamilton;

[1] Oppenheim: Die Encephalitis und der Hirnabscess. 1897. Nothnagel's Spec. Path. u. Ther., Bd. IX, 2.

[2] Leyden und Goldscheider: Die Erkrankungen des Rückenmarks und der Medulla oblongata. 1897. Nothnagel's Spec. Path. u. Therap., Bd. X.

[3] Strümpell: Lehrbuch der spec. Pathol. u. Therap. d. Inneren Krankheiten Bd. III, 1904.

[4] Laache: Til Encefalit-spørgsmaalet (Zur Encephalitis-Frage). Norsk Magazin for Lægevidensk. 1906, h. 1.

[5] Kürzlich hat Weyl (Klinische und anatomische Befunde bei akuter nicht eitriger Encephalitis eines Kindes. Jahrb. f. Kinderheilk. Bd. 63, No. 2. 1906) einen Fall von Encephalitis geschildert bei einem $5^1/_2$ Jahre alten Kinde, mit hervortretenden entzündungsartigen Veränderungen in den Meningen; klinisch wie pathologisch-anatomisch lag eine Meningo-Encephalitis vor. Leider wurde das Rückenmark nicht untersucht.

er gleicht auch in gewisser Beziehung den von Goldflam[1] und Goldscheider[2] referierten. Jedoch fehlten eigentliche encephalistische Herde an der Oberfläche der Hemisphären in diesen Fällen.

Unser Fall gehört wohl eigentlich unter die zwei von Oppenheim beschriebenen Formen, nämlich seine Polioencephalitis inf. (und oft sup.) acuta — eine selbständige, gewiss auf infektiöser Basis auftretende Entzündung im Centralnervensystem und besonders seine Poli-encephalo-Myelitis und Encephalo-Myelitis acuta, mit mehr diffuser Ausbreitung. Dieser letzteren Gruppe müssen wir unsern Fall am ehesten einreihen, jedoch so, dass die Affektion der Meningen in unserm Falle beträchtlich war und daher hervorgehoben werden muss.

Hingegen unterscheidet sich der Fall in vielen Beziehungen ziemlich scharf von der sogenannten Polioencephalitis superior acuta oder Wernicke's Lähmung, weil sowohl dieses Leiden in der Regel auf einer Intoxication beruht (Alkohol), während unser Fall infektiöser Natur ist, als auch der Art seiner Entzündung wegen. Bei Wernicke's Lähmung findet man Blutungen in dem centralen Höhlengrau (im Boden vom obersten Teile des 4ten Ventrikels, um Aquaeductus Sylvii, sowie in den Wänden des 3ten Ventrikels), auch sind die eigentlichen Entzündungsphänomene wenig hervortretend[3]. Hierzu kommt, dass man bei der Wernicke'schen Krankheit keine Zeichen von irgend einer Meningitis oder einem Zusammenhang zwischen Entzündung in den Meningen und dem Nervensystem findet. Im Ganzen genommen wollen wir die grossen Unterschiede in dem mikroskopischen Bilde zwischen den rein toxischen Formen von Encephalits und den infektiösen Formen hervorheben. Man müsste gewiss mehr Aufmerksamkeit hierauf verwenden und Rücksicht hierauf nehmen bei der pathol.-anatomischen Einteilung der Encephalitiden.

Wie man aus unserer Kasuistik ersehen haben wird, haben wir auch einen 2ten Fall von Encephalitis (Fall XVIII) beschrieben, nämlich eine

---

[1] Goldflam: Ein Fall von Polioencephalitis superior, inferior und Poliomyelitis anterior nach Influenza mit tödlichem Ausgang, ein anderer nach unbekannter Ursache mit Uebergang in Genesung. Neurolog. Centr. bl., Bd. X, 1891, pag. 162 u. 204.

[2] Goldscheider: Kasuistische Mitteilungen I. Fall von primärer akuter multipler Encephalitis. — Charité-Annalen. Jahrg. XVII, 1892, pag. 139.

[3] Wir halten uns hier an eigene Erfahrungen über Fälle von Wernicke's Krankheit, welche auf dem pathol.-anatomischen Institute in Christiania von E. H. Hansteen untersucht wurden. Die Fälle werden im Norsk Magazin f. Lægevidensk. publiziert.

Wir weisen im Uebrigen auf M. B. Schmidt's kürzlich erscheinene Arbeit hin: Ueber Gehirnpurpura mit hämorrhagischer Encephalitis. — Arnold's Festschr. 1905. Sieb. Supplem. zu Ziegler's Beitr. z. pathol. Anat. u. allgem. Path.

akute hämorrhagische Entzündung in den Centralganglien bei einem 7 Jahre alten Kinde — eine Poliencephalitis superior acuta haemorrhag.. Der Fall unterscheidet sich ziemlich stark von dem andern (No. XVII), was Lokalisation und Ausbreitung anbelangt, hingegen nicht gerade, was die Art der Entzündung angeht. Der Fall trat hier in Christiania 1903 auf, zu der Zeit, da Epidemien von akuter Poliomyelitis sich anderwärts einzustellen begannen; in Christiania waren 1903 13 Fälle mit 2 Todesfällen (ausser einigen abortiven Fälle)n. Trotzdem dieser Umstand möglicherweise für einen ätiologischen Zusammenhang sprechen könnte, so ist er doch ein sehr unbestimmter Anhaltspunkt, und da der Fall, wie erwähnt, in pathologisch-histologischer Hinsicht sich anders verhält als der andere Fall von akuter Encephalitis und als die akuten Poliomyelitiden, so finden wir es höchst zweifelhaft, in wie weit dieser Fall etwas mit den Poliomyelitis-Epidemien zu tun hat; wir wollten aber trotzdem den Fall in aller Kürze mitteilen, als ein Beispiel einer andern Form, besonders auch, weil noch nicht sehr viele Mitteilungen von genau untersuchten Fällen akuter Encephalitis bei Kindern vorliegen.

Es bleibt noch übrig, den Zusammenhang zwischen der Poliomyelitis und der Cerebrospinalmeningitis zu behandeln, der schwierigste, aber auch der wichtigste Punkt innerhalb der Frage von der Verwandtschaft der Poliomyelitis mit andern Krankheiten. Wie aus dem früher Gesagten hervorgeht, müssen wir besonders Gewicht auf die Lokalisation in den Meningen bei Poliomyelitis legen. Es ist also so, dass die Symptome auf eine Irritation oder beginnende Entzündung in den Meningen deuten — worauf unter Anderen Schultze ausdrücklich hingewiesen hat; — ferner sind ja die Mikroben in der Spinalflüssigkeit nachgewiesen, und schliesslich meinen wir zeigen zu können, dass die Lokalisation in den Meningen in pathogenetischer Hinsicht von der grössten Bedeutung ist, weil die Entzündung von hier überzugreifen scheint auf Rückenmark, Medulla oblong. und Gehirn. Aber die meningitischen Veränderungen, die man bei Poliomyelitisfällen der im akuten Stadium Gestorbenen vorfindet, äussern sich makroskopisch nur durch Blutüberfüllung, mikroskopisch durch Zelleninfiltration (und möglicherweise vermehrte Exsudation mit Zunahme der Cerebrospinalflüssigkeit). Hingegen ist in keinem Falle von Poliomyelitis eine Entzündung in den Meningen von dem Aussehen einer suppurativen Cerebrospinalmeningitis konstatiert; auch ist kein ätiologischer Zusammenhang oder ein Uebergang festgestellt. Es gilt nun die Frage: ist speciell die epidemisch auftretende Cerebrospinalmeningitis und die gleichzeitig oder zu anderer Zeit epidemisch auftretende Poliomyelitis

demselben Virus zuzuschreiben, das sich nur vorzugsweise auf den einen oder anderen Teil des Rückenmarks oder seiner Häute geworfen hat, und treten die beiden Krankheiten in derselben Epidemie abwechselnd auf? Hat man bei demselben Individuum beide Krankheiten (als Ausdruck für die gemeinschaftliche Aetiologie)?

Dies ist ja eine mehr ätiologische und epidemiologische Frage, die aber innerhalb des Rahmens dieser Arbeit liegt, und die in Kürze zu berühren von Interesse ist.

Gegen den ätiologischen Zusammenhang können gewichtige Argumente angeführt werden. Erstens kann man einwenden, dass beide Krankheiten in grossen Epidemien aufgetreten sind, in denen nur Fälle der einen oder der andern Krankheit vorkamen; so hat man in Norwegen mehrere reine Epidemien von Poliomyelitis gehabt, die von Prof. Leegaard geschilderte Bratsberg-Epidemie, die Epidemie in Mandal (Oxholm) und andere; ferner auch die grossen Epidemien in und um Stockholm herum, die, wie Medin geschildert hat, nur Fälle von Poliomyelitis und andern Lokalisationen im Nervensystem selbst (Encephalitiden etc.) einschlossen, aber keine Cerebro-spinalmeningitiden. Von dieser letzteren Krankheit sind anderseits mehrere grosse, ähnliche, reine Epidemien beschrieben; dann sind in Norwegen mehrere ebensolche in unsern medizinischen Zeitschriften [1] geschildert, und auch in den Medizinalberichten; in Amerika ist eine grössere Epidemie in Boston 1898 ausführlich geschildert und bakteriologisch untersucht von Councilman, Mallory und Wright [2]. Kürzlich hat man in Schlesien und an andern Orten in Deutschland eine ähnliche grosse Epidemie erlebt (geschildert u. a. von Lingelsheim [3] und Westenhoeffer [4]).

Bei keiner von diesen Epidemien scheint Zweifel an der Richtigkeit der klinischen Diagnosen, die auch durch zahlreiche Sektionen bekräftigt worden sind, geherrscht zu haben. Von grösster Bedeutung in Hinsicht auf diese Epidemien ist es ja auch, dass durch sie als direkte Ursache die sogenannten Meningokokken nachgewiesen sind (»Typus Weichselbaum«), und dass diese Mikrobe in wesentlicher Hinsicht verschieden von

[1] Cfr. Lie und Looft: Om en liden epidemi af Cerebrospinalmeningit i Bergen 1ste Halvaar af 1900. Norsk Magazin f. Lægevidenskab 1900, pag. 1000.

[2] Councilman, Mallory and Wright: Epidemic cerebrospinalmeningitis and its relation to other Forms of Meningitis. From the Sears Pathol.-laborat. and the Laborat. of the Boston City Hospital and the Massach. Gener. Hosp. 1898.

[3] Lingelsheim: Die bakteriologischen Arbeiten der königl. hygien. Station zu Breslau, Oberschlesien, während der Genickstarrepidemie in Oberschlesien im Winter 1904—05. Klinisch. Jahrbuch, Bd. XV, 1906.

[4] Westenhoeffer: Anatomische Ergebnisse der Oberschlesischen Genickstarrepidemie von 1905. Klinisch. Jahrbuch, Bd. XV, H. 4, 1906.

den bei akuter Poliomyelitis vorgefundenen zu sein scheint, — über die verschiedenen Arten oder Varietäten zu berichten ist Sache der Bakteriologie.

Es scheint auch so, als ob bei diesen grösseren Epidemien von Cerebrospinalmeningitis bei Sektionen keine poliomyelitischen Veränderungen nachgewiesen sind. Doch ist dieser Punkt, der bei der Frage des ätiologischen Zusammenhangs von der grössten Bedeutung ist, verhältnismässig wenig untersucht.

Bei der Epidemie in Schlesien sind keine besonders eingehenden, mikroskopischen Untersuchungen des Rückenmarks vorgenommen. Westenhoeffer erwähnt nur in aller Kürze, dass die Substanz des Rückenmarks keine Veränderungen darbot [1].

Bei der Epidemie in Boston sind zahlreiche Untersuchungen — auch mikroskopische — vom Centralnervensystem angestellt, aber verhältnismässig wenig abnormes ist nachgewiesen. Kleine entzündete und emollierte Herde wurden in der grauen und weissen Substanz, im Cerebrum und Cerebellum nachgewiesen; im Rückenmark nur kleine Veränderungen; jedoch wird erwähnt, dass man in einem Falle Zelleninfiltration um den Centralkanal fand, erweiterte Gefässe und eitrig infiltriertes Gewebe, besonders in der grauen Substanz. Es wird jedoch nichts davon erwähnt, dass der mikroskopische Befund den pathol.-anatomischen Veränderungen bei Poliomyelitis ähnelte. Von der Epidemie in Bergen (Norwegen) liegen auch keine mikroskopischen Untersuchungen des Rückenmarks vor. Im Ganzen sind nur wenig gute und gründliche Untersuchungen auf diesem Gebiete publiziert.

Es können jedoch auch einzelne Argumente zum Besten der Anschauung von einem Zusammenhang zwischen Fällen von Poliomyelitis und Cerebrospinalmeningitis in's Feld geführt werden. Ich muss in dieser Hinsicht auf das Resultat von den in Kap. IV beschriebenen Fällen von Meningitis hinweisen, welche zeigen, dass der Prozess sich regelmässig von der Pia mater aus einwärts an den Gefässen entlang nach dem Centralnervensystem ausbreitet, und hier oft kleinere Entzündungsherde hervorbringt; dies ist der Fall bei allen Arten von Meningitis, auch bei der suppurativen Cerebrospinalmeningitis, welche wir untersuchen konnten; eine voll entwickelte Poliomyelitis haben wir jedoch in keinem Falle finden können, jedoch wohl ein Eindringen der Entzündung an den Gefässen entlang, hinein in die graue Substanz des Rückenmarks und Veränderungen,

[1] »Im Allgemeinen habe ich auf die genaue Untersuchung des Rückenmarks wenig Wert gelegt, sondern lediglich durch einige Sektionen mich von der Anwesenheit und der Beschaffenheit der Meningitis überzeugt.«

welche anzudeuten schienen, dass sich eine Poliomyelitis hätte entwickeln können, falls nicht der Fall in so kurzer Zeit tödlich geendet hätte.

Zahlreiche Untersuchungen mit besonderer Berücksichtigung dieses Punktes würden hier sehr wünschenswert sein. Wie dem auch sein mag, man muss einräumen, dass der Zusammenhang durchaus nicht befestigt ist durch beweisende pathologisch-anatomische Untersuchungen bei Befund einer gleichzeitig ausgeprägten, akuten Poliomyelitis und einer akuten, suppurativen Cerebrospinalmeningitis.

Gewisse klinische Beobachtungen sind als ein gleichzeitiges Vorkommen von Entzündung sowohl in den Häuten als im Rückenmark gedeutet worden.

Aus der Epidemie von Meningitis cerebrospinalis im oberschlesischen Industriebezirke im Jahre 1905 beschreibt Göppert[1] Lähmungen als Symptom in einzelnen Fällen.

Auch Schmidt[2] erwähnt, dass im Verlaufe einer Cerebrospinalmeningitis Lähmung des einen Deltoideus und Infraspinatus mit Atrophie eintrat, sowie Schwäche in dem linken Pectoralis major, dem Biceps und Triceps nebst Sensibilitätsstörungen. Sicher oder besonders überzeugend wirken diese kasuistischen Mitteilungen aber nicht[3].

Die wichtigsten Argumente für die Zusammengehörigkeit kann man indessen beim Studium der verschiedenen Epidemien von Poliomyelitis und von Cerebrospinalmeningitis machen; denn es verhält sich sicherlich so, dass viele von diesen Epidemien wie erwähnt »reine« sind,

[1] Göppert: Zur Kenntniss der Meningitis cerebro-spinalis epidemica mit besonderer Berücksichtigung des Kindesalters. Klinisches Jahrbuch. Bd. XV, 1906, pag. 558.

[2] Deutsche Zeitschr. f. Nervenheilk. Bd. 23, 1902, pag. 136.

[3] Kürzlich hat A. Tiedemann einen Fall mitgeteilt, von — wie der Verfasser annimmt — gleichzeitig auftretender Poliomyelitis und Cerebrospinalmeningitis bei einem 17 Jahre alten Mädchen, möglicherweise im Anschluss an eine Influenza; es wurden Lähmungen in einem Teil der Muskeln und eine Neuritis optica beobachtet. Wegen des klinischen Verlaufs der Entwickelung der Krankheit (zuerst vorübergehende Febrilia (Influenza??) dann Kopfschmerz, Nackensteifigkeit, Erbrechen etc.) sowie wegen der späteren Neuritis optica meint der Verfasser, dass die Krankheit eine Kombination einer Cerebrospinalmeningitis und einer akuten Poliomyelitis sein müsse. Sofern der Verfasser hiermit einen Fall der epidemischen Cerebrospinalmeningitis mit purulentem Exsudat in den Meningen gemeint hat, können wir uns mit einer solchen Auffassung nicht einverstanden erklären. Hingegen entspricht der Fall klinisch vollständig der Entwickelung eines Falles der gewöhnlichen epidemischen akuten Poliomyelitis mit ihren influenzaähnlichen Prodromen und ihren initialen meningitischen Symptomen, und anatomisch findet dies seine volle Bekräftigung in dem anatomischen Befunde, sowohl in den Meningen des Rückenmarks als der Basis cerebri (ev. um die Sehnerven herum). Aber es ist aus diesem Grunde unrichtig, den Fall als einen kombinierten Fall von beiden epidemisch auftretenden Krankheiten zu betrachten. Diese Mitteilung illustriert nach unserer Meinung nur die Schwierigkeit der klinischen Diagnose »akute Poliomyelitis«. (Tiedemann: Poliomyelitis acuta und Meningitis cerebrospinalis. Münch. Med. Woch., 1906, pag. 2095).

aber es sind auch nicht selten Beobachtungen von Epidemien von Cerebrospinalmeningitis gemacht worden, welche darauf hindeuten, dass auch Entzündungen im Centralnervensystem vorgelegen haben, eine Myelitis und akute Poliomyelitis.

Von den Poliomyelitisepidemien in Norwegen, welche den Gegenstand unserer Untersuchungen bilden, kann man nicht selten hören, dass die Diagnose zweifelhaft gewesen sei, ja dass zwischendurch reine, sehr ausgeprägte Fälle von Cerebrospinalmeningitis vorgekommen sind; dies wird in den Berichten von mehreren Stellen angemeldet.

So wird von einer der kleinen, lokalen Epidemien in Hadsel in Vesteraalen angeführt, dass ausser 51 Fällen von akuter Poliomyelitis 10 Fälle von Cerebrospinalmeningitis auftraten; aus derselben Epidemie wird von einer Familie berichtet, dass der Vater und 2 Söhne leichte Paresen bekamen, ein Sohn eine abortive, febrile, allgemeine Infektion und ein Sohn Cerebrospinalmeningitis.

Auch hier in Christiania traten neben Fällen von akuter Poliomyelitis Fälle spontaner, suppurativer Cerebrospinalmeningitis auf, von denen einzelne tödlich endeten und obduziert wurden, so dass die Diagnose bestätigt wurde. In einem solchen obduzierten Falle wurden Diplokokken nachgewiesen, die morphologisch und kulturell übereinstimmend schienen mit den Mikrobenbefunden in der Spinalflüssigkeit bei akuter Poliomyelitis.

Aehnliche Erfahrungen machte Looft[1] bei einer kleinen, von ihm beschriebenen Epidemie in Bergen 1898—1899; neben echten und sicheren Fällen von akuter Poliomyelitis kamen auch Fälle von Cerebrospinalmeningitis und Encephalitis vor. Wir wollen auch an die früher referierten Epidemien von Poliomyelitis in Nord-Amerika (von Caverly, Macphail 1894, Mac-Kenzie und Painter 1902 geschildert) erinnern, wo die Fälle auch in klinischer Hinsicht sehr wechselnd waren, so dass angenommen wurde, dass ein Teil der Fälle durchaus als Meningitis aufzufassen sei.

Umgekehrt verhält es sich auch so, dass unter Epidemien von Cerebrospinalmeningitis Fälle beobachtet wurden, die man als akute Poliomyelitis wegen der atrophischen Lähmungen, die sich in einzelnen Fällen einfanden aufgefasst hat. Solche Erfahrungen sind u. a. in Norwegen bei verschiedenen solchen Epidemien gemacht.

Trotzdem diese Sache ausserhalb unseres Themas liegt, wollen wir sie doch berühren, da sie die Zusammengehörigkeit der genannten Krankheiten stark tangiert, und da man aus Norwegen ganz gute, lange Jahre zurückliegende, Berichte von dem Auftreten der epidemischen Krank-

[1] Looft: Om Meningitis cerebro-spinalis epidemica, Encephalitis acuta og Poliomyelitis acuta. — Medic. Revue 1900.

heiten in den einzelnen Jahren und in den verschiedenen Distrikten hat; jedoch ist es selbstverständlich oft ungeheuer schwierig, sich aus den knappen Berichten ein klares Bild über die Natur der vorliegenden Krankheiten zu machen.

Die Cerebrospinalmeningitis hat Norwegen schon vor langen Zeiten heimgesucht, teilweise in grösseren Epidemien. Auch diese Krankheit scheint einen beständigen Aufenthaltsort bei uns zu haben. Eine gute Uebersicht über ihr Auftreten haben wir in Carl Looft's Bericht von dem Auftreten der Cerebrospinalmeningitis bei uns [1], aufgebaut auf die Meldungen über das Auftreten der epidemischen Krankheiten, welche von Aerzten und besonders von Bezirksärzten an die Medizinalverwaltung eingingen.

Es geht hieraus hervor, dass die Krankheit Cerebrospinalmeningitis schon 1815—1817 observiert wurde. Von der ersten wirklichen Epidemie, nämlich im südlichen Trondhjems Amt, liegt jedoch erst 1859 Nachricht vor von Bezirksarzt Arentz [2], im Ganzen 29 Fälle (mit 14 Todesfällen); eine der Erkrankten — ein 14-jähriges Mädchen — bekam Paralyse der linken unteren Extremität, und in 2 Fällen trat Paraplegie auf.

1875 herrschten kleinere Epidemien in vereinzelten Gegenden, im Ganzen 128 Erkrankungen (mit 49 Todesfällen); es wird von einer Stelle berichtet, dass ein Kind paraplegisch wurde.

Eine grosse Epidemie, im Ganzen 419 angemeldete Fälle (mit 129 Todesfällen), trat 1876 auf; auch von dieser Epidemie wird über komplete nachfolgende Paralysen der Unterextremitäten berichtet.

Von der Epidemie 1877 (im Ganzen 158 Fälle mit 64 Todesfällen) wird nichts über Fälle gemeldet, welche Poliomyelitis oder Myelitis gewesen sein könnten.

In den folgenden Jahren wurden nur 30—50—60 Fälle im Jahre angemeldet; ausserdem auch vereinzelte Fälle von Poliomyelitis.

1886 herrschten mehrere kleinere Epidemien gleichzeitig, 87 Fälle mit 37 Todesfällen; aus demselben Jahre liegt auch der früher besprochene Bericht von Dr. Oxholm über eine kleine Epidemie von akuter Poliomyelitis im Juli—Aug. 1886 vor; keine gleichzeitige Cerebrospinalmeningitis.

1887 traten 120 Fälle von Cerebrospinalmeningitis mit 43 Todesfällen, auf verschiedene Herde verteilt, auf. Von einer solchen kleineren Epidemie in Rollag berichtet Dr. Synnestvedt, dass viele am 2—4ten Tage Paresen und Paralysen bekamen, welche sehr stabil waren; in einer Familie wurden 4 von 7 Geschwistern ergriffen. Im Amte Smaalenene traten einige Fälle mit solchen Symptomen auf, dass sie als Cerebrospinalmeningitis angemeldet wurden.

Bei der Diskussion in der Medizinischen Gesellschaft zu Christiania im Herbst 1905 über Poliomyelitis teilte Prof. Leegaard mit, dass er, indem er selbst einen Teil dieser Fälle untersuchte und denselben nachforschte, zu der Anschauung gekommen wäre, dass ein Teil sichre akute Poliomyelitis-Fälle waren.

Aus den Epidemien 1888 (79 Fälle mit 26 Todesfällen) wird nichts von Poliomyelitis berichtet, aber 1889 (75 Fälle mit 16 Todesfällen) wird gemeldet (Epidemie in Namsos — Bezirksarzt Roll) dass sich hartnäckige Paralysen hinterher einfanden.

In den folgenden Jahren wenige Fälle (von 14—55 ungefähr).

Aus den Berichten der späteren Jahre soll nur erwähnt werden, dass 1898 (wo nur 13 Fälle mit 6 Todesfällen auftraten) von einem kleinen Herde in Indviken berichtet wurde, dass 4 Erkrankte Lähmungen hinterher bekamen.

Aus dem Jahre 1900 (66 Fälle mit 29 Todesfällen) liegt eine interessante Observation vor; in Löiten traten im April und Mai 7 Fälle von Cerebrospinalmeningitis auf, später kamen 2 Fälle, welche klinisch als Poliomyelitis diagnostiziert wurden, hinzu.

[1] Carl Looft: La meningite cérébro-spinale épidémique en Norvège pendant les années 1875—1897. — Nord. Medic. ark. 1901, afd. II, h. 1.

[2] Arentz: Meningitis cerebro-spinalis som epidemi i Opdals lægedistrikt 1859. — Norsk Magaz. f. Lægevid. 1860, pag. 401 og flg.

In den Jahren 1903 uud 1904, aus denen wir teilweise unser Material geholt haben, traten nur wenige Fälle von Cerebrospinalmeningitis auf und, wie es scheint, ohne offenbaren Zusammenhang mit den Epidemien von Poliomyelitis.

Wie aus diesen Anführungen aus den Medizinalberichten hervorgeht, ist es gar keine so seltene Observation, dass gleichzeitig während derselben Epidemie Fälle auftreten, die ihren Symptomen nach zu urteilen teils als Cerebrospinalmeningitis gedeutet sind, teils als akute Poliomyelitis [1].

Teils ist es auch so, dass die beiden Krankheiten einander in demselben Distrikte abgelöst haben oder in Nachbardistrikten aufgetreten sind, teils so, dass sie in demselben Jahre auf verschiedenen Stellen vorkamen. Von Interesse ist auch, dass Cerebrospinalmeningitis meist im Winter und Frühjahr und in den 6 ersten Monaten des Jahres — die akute Poliomyelitis gern später im Sommer und Herbst auftritt (jedoch mit vielen Ausnahmen).

Indessen muss es Sache der Epidemiologen bleiben näher zu erörtern: ob wirklich ein Zusammenhang zwischen den 2 Krankheiten vom epidemiologischen Gesichtspunkte aus anzunehmen ist. Es ist nur unsere Absicht gewesen, die Aufmerksamkeit hierauf zu lenken.

Die Frage von der Zusammengehörigkeit der 2 Krankheiten kann nur durch baktoriologische Untersuchungen und durch genaues Studium der gefundenen Mikroben gelöst werden. Aber auch zahlreiche und genaue pathologisch-histologische Untersuchungen der Epidemien sowohl von akuter Poliomyelitis als von Cerebrospinalmeningitis gehören dazu, um eine sichere und umfangreiche anatomische Basis zu erhalten. Die Schwierigkeit der klinischen Diagnose fordert dazu auf, dass man nicht ausschliesslich vom klinischen Gesichtspunkte aus beurteilt, welcher Art eine Epidemie ist, sondern dass man überzeugende anatomische Untersuchungen hinzunimmt. Auch muss zum Schluss die bakteriologische Untersuchung entscheiden, ob die verschiedenen eventuellen Krankheitsformen von einer gemeinschaftlichen Aetiologie herrühren.

Wie die Sache heute liegt, muss man zugeben, dass vorläufig keine besonders gewichtigen Gründe für eine gemeinschaftliche Aetiologie oder eine genaue Verwandtschaft zwischen der epidemischen akuten Poliomyelitis und der epidemischen Cerebrospinalmeningitis vorliegen; denn es muss das grösste Gewicht darauf gelegt werden, dass man bei der letzt-

[1] Dass hier manchmal in der Diagnose ein Irrtum begangen wurde, namentlich in der Weise, dass Fälle akuter Poliomyelitis mit raschem Verlauf und mit heftigen meningitischen Symptomen als Cerebrospinalmeningitis gedeutet sind, ist gewiss wahrscheinlich, und dies vermindert selbstverständlich den Wert dieser Beobachtungen.

genannten Krankheit ein spezifisches Virus hat nachweisen können, während man bei der akuten Poliomyelitis entweder nichts gefunden hat, oder eine Mikrobe, die sich ganz anders verhält als der Weichselbaum'sche Meningokokkus. Die erwähnten Beobachtungen aber fordern dazu auf, dieser Sache ein genaueres und gründlicheres Studium zu widmen.

Viertes Kapitel.

Aetiologie und Pathogenese.

Inhalt: Dr. Geirsvolds bakteriologische Untersuchungen während der norwegischen Epidemie; die „Poliomyelitismikrobe", ihr Vorkommen und Charakter. — Aehnliche frühere Befunde (Looft und Dethloff, Fr. Schultze, Bülow-Hansen und Harbitz). — Bakteriologische Untersuchungen in unseren Fällen. — Bakterien bei einem Herpes zoster mit Rückenmarksaffektion. — Einwendungen gegen die Specificität der gefundenen Mikrobe. — Schwierigkeiten des Nachweises von Mikroben im gehärteten Centralnervensystem.

Das Atrium der Infektion. — Hämatogene oder lymphogene Infektion des Centralnervensystems. — Die Entzündung fängt im Centralnervensystem als eine diffuse Meningitis an. — Eindringen in die Substanz des Centralnervensystems den Gefässscheiden entlang. — Verteilung der Gefässe im Centralnervensystem. — Verhalten zwischen der Infiltration der Pia und der Entzündung in der Substanz des Centralnervensystems. — Tuberkulöse und purulente Meningitiden. — Vergleichung mit der Poliomyelitis. — Herpes zoster mit Rückenmarksaffektion. Akute Meningo-Encephalitis. — Frühere pathogenetische Theorien.

Es herrscht wohl jetzt nur eine Meinung darüber, dass die akute Poliomyelitis eine Infektionskrankheit ist, die einem lebenden Virus zuzuschreiben ist. Könnte noch ein Zweifel bestehen, so sollte doch ein epidemisches Auftreten der Krankheit, wie wir es in den Jahren 1903—1906 in Norwegen beobachtet haben, überzeugend wirken. Was die vereinzelt auftretenden Fälle betrifft, so ist es zwar auch wahrscheinlich, dass sie einer Infektion und wahrscheinlich mit demselben Virus zuzuschreiben sind. Die Möglichkeit einer verschiedenen Aetiologie in solchen Fällen ist von verschiedenen Seiten hervorgehoben worden; da unsere Untersuchungen der epidemischen Poliomyelitis gelten, finden wir uns nicht dazu berufen, uns näher darauf einzulassen. Es giebt auch Beobachtungen, welche darlegen, dass die epidemische akute Poliomyelitis eine kontagiöse Krankheit ist; dies hat u. a. z. B. Prof. Leegaard gemeint wäre der Fall gewesen bei der früher besprochenen grossen Epidemie in Bratsberg Amt in Norwegen [1]. Auch Dr. Geirsvold hat dasselbe bei der hier vorliegenden Epidemie konstatieren können; wir werden auch auf die interessanten Auskünfte über die mögliche Entstehung in Fall VI hinweisen.

[1] Leegaard: Beretning om en epidemi af Poliomyelitis ant. acuta i Bratsberg amt aar 1899. Norsk Magazin f. Lægevidenskaben 1901, pag. 377.

Während der Epidemie 1903—1906 erhob sich sogleich die Frage: Welches ist nun dieses Virus? In dieser Veranlassung wurden vom Epidemie-Arzt Geirsvold eingehende Untersuchungen vorgenommen, indem nach Mikroben, sowohl in der Cerebrospinalflüssigkeit als auf der Schleimhaut des Halses gesucht wurde, von der er annahm, dass sie das Atrium sein könnte, jedenfalls in einigen Fällen, und gerade das Resultat dieser Untersuchungen gab den Anstoss zu den übrigen über diese Epidemie in Norwegen 1903—1906 vongenommenen Arbeiten. Epidemie-Arzt Geirsvold gab über seine Untersuchungen eine vorläufige Mitteilung in der medizinischen Gesellschaft zu Kristiania, in der Sitzung am 11. Oct. 1905. Daraus ging hervor, dass es Dr. Geirsvold geglückt war [1], von der durch Lumbalpunktion gewonnenen Spinalflüssigkeit Kultur von ein und derselben Mikrobe in 12 Fällen, darunter 3 Mal nach dem Tode, zu erhalten. Die Spinalflüssigkeit war in der Regel klar oder schwach opalisierend, in einem Falle unklar, wolkig, verursacht durch eine ungeheure Menge Bakterien. Die Bakterienmenge (immer gleich im Ausstrichspräparat untersucht) nahm in der ferneren Krankheit ab; nach Verlauf von 12—14 Tagen war die Flüssigkeit meist steril. Nach 2—3—6 Tagen zeigte sich Wachstum in den Kulturen; in der Bouillon eine leicht wolkige Trübung, an den Agarröhrchen feine, graue Kolonien. Es war eine Reinkultur (in allen Fällen, ausgenommen einen, wo ausserdem Pneumokokken aufwuchsen) von bohnenförmigen Diplo- oder Tetrakokken; in flüssigen Substraten bildeten sie oft kurze Ketten von 4—6 Gliedern. In Bouillon bildete sich nach und nach ein weisser Bodensatz. Auf Ascites-, Blut- und Glycerinagar waren die ersten Generationen gräulich und zart, nach und nach wurden sie üppiger und weiss. In erster Generation war das Wachstum meist sparsam, aber bei Fortzüchtung wurde das Wachstum reichlicher; die Mikroben waren sehr resistent; sie konnten sich Wochen bis Monate lang in den Kulturen lebensfähig halten. Sie wurden am besten mit Karbolthionin oder verdünntem Karbolfuchsin gefärbt, gleichfalls gut nach Gram's Methode; in alten Kulturen war dieses Verhalten variierend. Im Ausstrichspräparate von der Spinalflüssigkeit fand man oft Kokken von verschiedener Grösse, oft grosse, runde Blasen (Degenerationsprodukte?); ähnliches fand man auch in alten Kulturen und auf ungeeigneten Substraten.

Im Uebrigen müssen wir auf Dr. Geirsvolds Artikel vom Jahre 1905, sowie auf seine spätere, ausführliche Arbeit, diese Mikroben und deren morphologisches und kulturelles Verhalten betreffend, hinweisen.

[1] M. Geirsvold: „Epidemisk Poliomyelit". Bakteriologiske undersøgelser. Norsk Magazin f. Lægevidenskaben 1905, pag. 1280.

Mit den Kulturen wurden zahlreiche Tiere geimpft, besonders weisse Mäuse. Das Resultat war Atrophie, Paresen, starke Abmagerung und zuletzt Exitus. Ueber die pathologisch-anatomischen Befunde im Nervensystem dieser Tiere liegt noch nichts Publiciertes vor.

Ueber die Bedeutung dieser Bakterien spricht sich Dr. Geirsvold in seiner Arbeit mit grosser Vorsicht aus, ohne mit Bestimmtheit ihre Specificität bei Poliomyelitis zu behaupten. In der darauf folgenden Diskussion in der medizinischen Gesellschaft zu Christiania [1] äusserte er sich dahin, dass er es sehr wahrscheinlich fände, dass die vorgefundenen Mikroben in aetologischem Verhältnis zu den Poliomyelitiden ständen, da er Gelegenheit gehabt hätte, Fälle aus verschiedenen Gegenden in Norwegen zu untersuchen, wo die Poliomyelitis epidemisch auftrat. Er nahm jedoch einen reservierten Standpunkt ein, wegen der noch mangelhaften Kenntnis der bakteriologischen Verhältnisse im Centralnervensystem bei normalem Zustande und bei andern Krankheiten. Dr. Geirsvold pointierte auch gleichzeitig, dass die epidemische Poliomyelitis als eine Allgemein-Infektion auftritt, wenn auch mit besonderer Disposition zu dem Centralnervensystem, wo auch die Lokalisation und daher die Symptomkomplexe wechselnd sind. In dieser Verbindung erwähnte er auch, dass es ihm gelungen sei, dieselben bohnenförmigen Diplokokken in Reinkultur vom Blute zu erhalten.

In Bezug auf das Verhalten dieser Mikrobe zu den verschiedenen bei Meningitis, besonders bei der epidemischen Cerebrospinalmeningitis nachgewiesenen Mikroben, meint Geirsvold, dass die von ihm nun gefundene Mikrobe verschieden sei von sowohl Weichselbaum's Diplokokkus (»Meningokokkus«), dem sie im Uebrigen in besonders vielen Zügen gleicht, als auch verschieden von Pneumokokken; dahingegen stimmt sie ungefähr in allen bakteriologischen Charakteren mit den von Jäger und Heubner gefundenen Mikroben überein und ebenso im Wesentlichen mit anderen, früher in Norwegen bei Poliomyelitis und Meningitis nachgewiesenen Mikroben.

Looft und Dethloff [2] beschreiben 1901 in 2 Fällen von akuter Poliomyelitis aus der Spinalflüssigkeit eine meningokokkenähnliche Mikrobe, die in allen wesentlichen Zügen mit Heubners Meningokokken und mit den nun von Geirsvold nachgewiesenen Bakterien übereinstimmt. Deth-

[1] Forhandlinger i det medicinske selskab i Kristiania 1905. pag. 247. — Norsk Magazin f. lægevidensk. 1905.

[2] Looft und Dethloff: To tilfælde af Poliomyelitis ant. acuta hos børn. Lumbalpunktion. Bakteriologisk undersøgelse af spinalvædsken. Medicinsk Revue 1901, No. 11.

loff[1], welcher die Mikrobe reinzüchtete und sie genauer studierte, ist später in einer andern Arbeit hierauf zurückgekommen. Von derselben Art sind möglicherweise die im Uebrigen nicht besonders eingehend untersuchten Diplokokken, welche Fr. Schultze[2] in einigen Fällen von Poliomyelitis nachweisen konnte. Schliesslich wollen wir daran erinnern, dass einer von uns (Harbitz)[3] in einem Falle von akuter Poliomyelitis aus der Spinalflüssigkeit, durch Spinalpunktion post mortem genommen, ein Wachstum in Serum — Agarröhrchen nach 5 Tagen erhielt, in Form »einer Menge dicht bei einander stehender, aber nicht konfluierender, kleiner, halbdurchsichtiger Kolonien, welche Kokken oder ganz kleine Stäbchen (zwei und zwei) enthielten; sie wurden nach Gram's Methode gefärbt. Bei Inoculation auf Tiere (Kaninchen und Mäuse) erschienen sie nicht virulent. In Deckglaspräparaten der Spinalflüssigkeit wurden einige undeutliche Diplokokken oder kurze Doppelstäbchen gefunden. Zwei Mäuse wurden mit der Spinalflüssigkeit geimpft; beide blieben am Leben. Endlich wurde einem Kaninchen Spinalflüssigkeit in die Spinalhöhle injiciert; es blieb ebenfalls am Leben. — — — Dieses positive Resultat steht jedoch zu isoliert, als dass ihm gegenüber den andern zahlreichen, negativen Untersuchungen eine grössere Bedeutung erteilt werden könnte.«

Diese Mikrobe ist auch von Dr. Geirsvold in 3 unserer Fälle durch Lumbalpunktion nachgewiesen: in Fall I intra vitam und post mortem, in den Fällen II und V post mortem.

In Fall IV (5 Jahre altes Kind, starb nach 8-tägiger Krankheit) nahm Oberarzt Holmsen Lumbalpunktion 7 Stunden post mortem vor — Spinalflüssigkeit steril. Auch waren keine Mikroben nachweisbar im direkten Präparate. In Fall VII (gut 2 Jahre altes Kind, starb nach 5-tägiger Krankheit) nahm Oberarzt Cappelen Lumbalpunktion vor. Die Spinalflüssigkeit hielt sich steril in 3 × 24 Stunden. In dem Reste der Spinalflüssigkeit, der uns zugesandt wurde, fanden wir keine sicheren Mikroben.

In Fall VIII (3 Jahre alter Knabe, starb nach ca. 2 × 24-stündiger Krankheit) verblieb die blutdurchmischte Spinalflüssigkeit (Obduktion 20 Stunden post mortem) steril, nur in einem Rohre Verunreinigungen.

In Fall IX (Knabe, 11 Jahre, starb nach 9 × 24-stündiger Krankheit) nahm Dr. Geirsvold Lumbalpunktion vor (ca. 40 Stunden nach dem Tode). Kein Wachstum.

[1] Dethloff: Om poliomyelitmikroben. Norsk Magazin f. Lægev. 1906, pag. 361.

[2] Fr. Schultze: Zur pathol. Anatomie und Aetiologie der akuten Poliomyelitis und der aufsteigenden (Landry'schen) Paralysis. — Festschrift f. Prof. Jul. Arnold 1905, pag. 551.

[3] Bülow-Hansen und Harbitz: Beiträge zur Lehre der akuten Poliomyelitis. — Zieglers Beiträge 1899, Bd. XXV, pag. 517.

In Fall XIII fanden wir in Ausstrichspräparaten der post mortem gewonnenen Spinalflüssigkeit Lymphocyten und vereinzelte Leukocyten, aber keine Mikroben.

Hier können auch die Resultate hinzugefügt werden, die sich bei bakteriologischer Untersuchung der Spinalflüssigkeit in 4 Fällen akuter Poliomyelitis bei erwachsenen Männern ergaben; diese, resp. 21, 26, 25 und 24 Jahre, wurden auf einem Exercierplatz im Herbst 1905 unter den Symptomen einer akuten Poliomyelitis krank und in's Krankenhaus gebracht. Oberarzt Thrap-Meyer nahm Lumbalpunktion in allen Fällen, resp. 10, 11, 14 und 13 Tage nach Anfang der Krankheit, vor. Die aspirierte Flüssigkeit, welche uns sogleich zur Untersuchung zugesandt wurde, wurde auf Agar und Bouillon ausgesät; in der Kultur kein sicheres Wachstum, hingegen wurden Diplokokken von dem charakteristischen Aussehen in Objektglaspräparaten von der Punktionsflüssigkeit in 3 dieser Fälle nachgewiesen. Es kann hinzugefügt werden, dass alle diese Fälle verhältnismässig leicht waren, ohne Todesfall. Im Uebrigen wird Dr. Geirsvold diese Fälle näher behandeln.

In Fall V wurden 2 Stücke des Rückenmarks in Agarröhrchen gebracht; in einem derselben entstand Wachstum von coliähnlichen Stäbchen, vermutlich eine Verunreinigung (sie konnten nicht im Innern des Rückenmarks wiedergefunden werden). In dem zweiten Röhrchen kein Wachstum; die Stücke wurden in Formol und 96 pCt. Alkohol fixiert; im Schnitt konnten keine Mikroben, ausser den erwähnten Stäbchen, mit basischen Anilinfarben und Gram's Färbung nachgewiesen werden.

Weiter sind in beinahe allen unseren Fällen zahlreiche Schnittpräparate von verschiedenen Stellen des Rückenmarks und Medulla oblong. auf Mikroben untersucht; besonders wurden Färbungen mit Toluidinblau, Thionin, dünnem Karbolfuchsin und nach Gram's Methode angewandt. Es muss bemerkt werden, dass das Nervensystem meistens in Formol oder in 96 pCt. Spiritus fixiert war, nur in einzelnen Fällen (Fall IX) in Zenker's Flüssigkeit oder (Fall X) in Sublimat.

In Fall IX wurden ein Paar Stücke des Rückenmarks präpariert, geschnitten und gefärbt ohne jegliche Anwendung von Alkohol, welches durch Aceton ersetzt wurde. Des Resultat der Untersuchung war hier dasselbe wie bei den andern Methoden. In vielen Präparaten, wie namentlich vom Lumbalmark, wurden besonders in der Pia mater morphologische Bildungen nachgewiesen, die grosse Aehnlichkeit mit Mikroben hatten; sie traten als Mono- und Diplokokken und in bohnenförmigen, von Grösse und Aussehen wie die von Dr. Geirsvold beschriebenen Mikroben auf, und wurden stark mit basischen Anilinfarben, gelegentlich auch nach Gram (cfr. Fall IV)

gefärbt. Diese mikrobenähnlichen Bildungen kamen immer einzeln und sparsam vor, niemals in Haufen oder Ketten, in der Regel extracellular, selten intracellular. Da wir indessen in vergleichenden Präparaten des Rückenmarks von anderen Fällen, in denen Poliomyelitis nicht vorlag, auch Körnchen finden konnten, welche ungefähr ebenso aussahen (besonders in Präparaten mit Karbolfuchsin oder mit Toluidinblau gefärbt), so wagen wir nicht mit Bestimmtheit zu behaupten, dass es uns geglückt ist, Mikroben in unsern Fällen nachzuweisen, die mit den in der Spinalflüssigkeit gefundenen übereinstimmen. Unser im Ganzen negatives Resultat fällt also zusammen mit früheren, ähnlichen Untersuchungen, wie die von Bülow-Hansen und Harbitz auf dieselbe Weise untersuchten 2 Fälle (l. c.), sowie mit Untersuchungen von Wickman.

Von Interesse ist ein Fund, den Dr. Magnus[1] kürzlich gemacht hat bei einem untenstehend referierten Fall von Herpes zoster mit Rückenmarksaffektion; hier wurde eine lokale Entzündung nachgewiesen, die die gewöhnliche Lokalisation und den Charakter einer Poliomyelitis hatte; Dr. Magnus fand, hier einen Gram-positiven Diplokokkus in der entzündeten Rückenmarksubstanz selbst in nicht geringer Menge.

Wir werden von einer näheren Erörterung der Bedeutung, welche der von Geirsvold und andern gefundenen Mikrobe bei Poliomyelitis beigelegt werden muss, abstehen; Dr. G. wird selbst diese Frage eingehender erörtern. — Man kann für den Augenblick ihre wahrscheinliche oder mögliche aetiologische Rolle als Mikrobe der Poliomyelitis nicht von der Hand weisen, wenn auch anderseits wichtige Einwendungen erhoben werden können, besonders dass ein ähnlicher Diplokokkus in der Spinalflüssigkeit bei andern Zuständen gefunden ist, wie von Dr. Frich[2] bei Sarcom in der Columna, wo wir uns durch mikroskopische Untersuchung des Rückenmarks überzeugen konnten, dass sich keine Spur von abgelaufener Poliomyelitis fand, ferner von Fr. Schultze[3] bei tuberkulöser Meningitis. — Auch haben die Tierversuche zu keinem positiven Resultate geführt.

Nach unserer Meinung spricht hingegen der Umstand, dass es uns oder andern nicht gelungen ist, Mikroben mit Sicherheit in Schnittpräparaten nachzuweisen, nicht entscheidend gegen das Vorkommen von Mikroben in der Pia oder ev. in der Rückenmarksubstanz. Zwar kann man verhältnis-

[1] Vilhelm Magnus: Herpes zoster med forandringer i rygmarven. Norsk Magazin f. lægevidensk. 1906, pag. 1429.

[2] Forhandlinger i det medicinske selskab 1905, pag. 211. — Norsk Magazin f. lægevidensk. 1905.

[3] l. c. Festschrift für Arnold.

mässig leicht in Schnittpräparaten der Meningitis Tuberkelbacillen und gewöhnliche pyogene Mikroben sowohl in der Pia als auch gelegentlich in Gefässscheiden in der Rückenmarksubstanz nachweisen, aber wir wissen durch E. A. Homén's zahlreiche, experimentale Untersuchungen, dass die Mikroben schnell aus Rückenmark und Nerven verschwinden, sie halten sich selten über eine Woche. Es ist auch in dieser Verbindung von Interesse, an Erfahrungen aus der epidemischen Cerebrospinalmeningitis in Schlesien 1905 zu erinnern, wo Lingelsheim[1] Meningokokken (Weichselbaum) nachweisen konnte, wenn die Sektion unmittelbar post mortem oder kurze Zeit nachher gemacht wurde; war aber längere Zeit vergangen, so war die Untersuchung vergebens. Die Mikrobe ist sehr hinfällig, stirbt schnell aus, nach 5—7 Tage dauernder Krankheit lässt sie sich schwierig in Kultur erhalten. Aus derselben Epidemie nahm Westenhoeffer[2] pathologisch-anatomische Untersuchungen vor und konstatierte dadurch, dass die Meningokokken in konservierten Präparaten verschwanden. Gleiche Erfahrungen machten Lie und Looft[3] bei ihren bakteriologischen und pathologisch-anatomischen Untersuchungen über eine Epidemie von Cerebrospinalmeningitis in Bergen (Norwegen) 1900. Meningokokken wurden aus der Spinalflüssigkeit reingezüchtet, aber in dem in Formol-Spiritus gehärteten Nervensystem konnten sie teils nicht nachgewiesen werden, teils fand man nur einige undeutliche Diplokokken in einzelnen, wenigen Eiterzellen. Wir erwähnen auch einen eigenen Fall von Genickstarre, wo im Ausstrichpräparate Diplokokken in Leukocyten nachgewiesen wurden; in Schnittpräparaten des gehärteten und fixierten Gewebes liessen sich diese Diplokokken trotz energischer Versuche nicht wiederfinden.

Aus allen diesen Erfahrungen scheint hervorzugehen, dass Mikroben, die Meningokokken-Arten oder Abarten angehören, sich im fixierten oder gehärteten Nervensystem entweder gar nicht oder nur mit grosser Schwierigkeit nachweisen lassen. Es ist wohl deshalb auch wahrscheinlich, dass sich ähnliche Verhältnisse bei »Poliomyelitismikroben« geltend machen, welche gewiss den Meningokokken sehr nahe stehen. Erfahrungen mit sterilen Kulturen bei 10—14-tägiger Erkrankungsdauer sprechen in dieser Richtung, dass das Nervensystem an und für sich deletär auf die Mikroben wirkt; hierzu kommt, dass die Obduktionen in unseren Fällen in der Regel erst frühestens 24 Stunden nach dem Tode vorgenommen sind, wie auch

[1] Lingelsheim l. c.

[2] Westenhoeffer: Ueber perihypophyseale Eiterung und einige andere bemerkenswerte Befunde bei Genickstarre. Deutsche med. Wochenschrift, No. 5, 1906.

[3] H. P. Lie og C. Looft: Om en liden epidemi af cerebrospinalmeningit i Bergen, 1ste halvaar 1900. Norsk magazin f. lægevidenskaben 1900, pag. 1000.

die Bedeutung der Fixation nicht vergessen werden darf, trotzdem ausser Formol und Spiritus auch Sublimat angewendet wurde. Es liegt, weil die Mikroben sich nicht mit Sicherheit im Schnitt nachweisen liessen, kein Grund vor, Abstand von der Anschauung zu nehmen, dass wirklich die Entzündung in Rückenmark und Pia eine direkte Folge der Einwirkung der Mikrobe sei. Wir müssen jedenfalls annehmen, dass dies der Fall ist, wenn wir auch einräumen können, dass Toxine, soweit die Entzündung in der Nervensubstanz in Frage kommt, eine gewisse Rolle spielen können.

Wenn wir jetzt zur Besprechung der pathogenetischen Verhältnisse übergehen, so entsteht zunächst die Frage, ob die Krankheit einen primären Sitz ausserhalb des Centralnervensystems hat, kurz gesagt, die Frage nach ihrem Atrium oder Invasionsorte. Hiervon hat man früher sehr wenig Kenntnis gehabt. Auf Grund von Erfahrungen aus einer kleinen Epidemie, die Bülow-Hansen und Harbitz[1] im Jahre 1898 näher studierten, stellten sie die Hypothese auf, dass das Atrium möglicherweise in einigen Fällen der Darmkanal war, weil die klinischen Symptome und gewisse pathologisch-anatomische Befunde darauf hinzudeuten schienen; zur selben Zeit wurde aber auch hervorgehoben, dass z. B. der Respirationstractus und die Mundhöhle der Invasionsort sein könnte. Späterhin hat Schmaus[2] in dem von ihm im Jahre 1905 beschriebenen Falle, der als eine Poliomyelitis zu betrachten ist, erwähnt, dass die Mundhöhle oder der Hals das Atrium sein musste, worauf die Symptome scheinbar deuteten.

Die wichtigste Mitteilung in dieser Hinsicht entstammt Dr. Geirsvold[3], der während der norwegischen Epidemie 1904—06 häufig Gelegenheit hatte zu beobachten, dass eine Angina den Symptomen von Seiten des Nervensystems voraus ging. Es gelang Dr. Geirsvold in solchen Fällen aus dem Rachen eine Mikrobe reinzuzüchten, die vollständig dieselben Eigenschaften hatte wie die Mikroben, welche er auch in der Spinalflüssigkeit nachweisen konnte. Es mag in dieser Verbindung auch daran erinnert werden, dass man bei der epidemischen Genickstarre, die sicher der Poliomyelitis nahe steht, öfters eine den meningealen Symptomen vorausgehende Angina finden konnte.

Ueber das mögliche Atrium in unseren Fällen wollen wir anführen, dass in Fall IV und X die Krankheit mit Diarrhoe einsetzte, in letzterem Falle wurde auch anatomisch eine Enteritis konstatiert; in Fall VI war die

[1] l. c.

[2] l. c.

[3] M. Geirsvold: Epidemisk „poliomyelit". Bakteriologiske undersögelser. — Norsk magazin f. lægevidenskaben 1905, pag. 1280.

Angina ein frühes Symptom und in Fall VIII war eine Angina der schweren Erkrankung 2—3 Wochen vorausgegangen.

Vollständig aufgeklärt oder erledigt ist die Sache kaum. Aber vieles spricht doch dafür, dass man in dem Digestionstractus und wahrscheinlich schon im Rachen das Atrium für die Infektion zu suchen hat, sei es dass diese sich nun als eine lokale Entzündung erkennbar macht oder nicht.

Aber wie wird nun das Centralnervensystem inficiert? Dass wirklich das Virus selbst in das Centralnervensystem eindringt, muss wohl als ganz sicher angesehen werden. Selbst wenn man die Specificität der erwähnten Mikroben bezweifeln könnte, deutet doch das ganze Auftreten und die Art der akuten Entzündung darauf hin, dass ein lebendes Virus die Ursache ist. Das Virus muss zur Infektion des Centralnervensystems und dessen Häuten einem von zwei Wegen folgen, entweder durch das Blut — hämatogene Infektion — oder den die Nerven oder die Gefässe begleitenden Lymphbahnen entlang — lymphogene Infektion. Bestimmt kann man diese Frage zur Zeit nach den bis jetzt vorliegenden Untersuchungen kaum beantworten.

Vieles spricht für eine hämatogene Infektion, zunächst das ganze klinische Bild, das mit Prodromen, die auf eine generelle Infektion hinweisen, und die mit den Prodromen bei anderen Infektionskrankheiten analog sind, von denen man vermutet oder weiss, dass sie von Anfang an mit einer generellen Blutinfektion einhergehen, auftritt. Die Prodromen, welche den poliomyelitischen Lähmungen vorausgehen, sind zunächst Febrilia, die mehrere Tage andauern können, mit Kopfweh, Erbrechen, Obstruktion, Unruhe und Dedolationen; bisweilen kann man auch nach Leegaard Exantheme verschiedener Art wahrnehmen; bei den abortiven Fällen, die nach Geirsvold während der jetzigen Epidemie in Norwegen beobachtet sind, treten diese Allgemeinsymptome in den Vordergrund und können von einem Herpes begleitet sein, während die Symptome vom Centralnervensystem fehlen oder nur leicht und vorübergehend sind. Demnächst dürfte auch der Umstand, dass Dr. Geirsvold in gewissen Fällen die »specifische Mikrobe« im Blute gefunden haben will, für eine solche Anschauung sprechen. Die Analogie mit der epidemischen Genickstarre, bei der man auch in der letzten Zeit immer häufiger eine primäre Blutinfektion nachweisen zu können meint, liegt auch nahe (cfr. u. a. Westenhoeffer). Man könnte übrigens auch andere Meningitiden anführen, die, wie wir wissen, auf einer hämatogenen Infektion beruhen, z. B. die tuberkulöse, da diese Meningitiden, wie wir später sehen werden, in gewissen Punkten mit den Befunden bei der Poliomyelitis pathologisch-anatomisch übereinstimmen.

Hierbei muss erwähnt werden, dass der Beweis dafür, dass eine Infektion auf lymphogenem Wege vorangegangen wäre, nie geführt worden ist, aber es sind die Untersuchungen über diesen Punkt weder zahlreich noch sehr genau.

Bei unseren Untersuchungen haben wir die Aufmerksamkeit auf diese Möglichkeit gerichtet. Von der Nasenschleimhaut konnte ja ein Virus in die Lymphgefässe fortkriechen, die nach Key und Retzius den Nervi olfactorii folgen, und die in die Subarachnoidealräume des Gehirns ausmünden. In dieser Weise werden die Meningen bei gewissen suppurativen Meningitiden inficiert. Wir fanden aber bei der Poliomyelitis niemals die Substanz des Bulbus und Tractus olfact. infiltriert; ebenso war die Schleimhaut der Nase und deren Nebenhöhlen, wo sie untersucht wurde (Fall XI), normal.

Die Hypophyse und deren Umgebung wurde in Fall VIII untersucht und zeigte keine Infiltration. Wie bekannt hat Westenhoeffer[1] eine perihypophyseale Eiterung bei der epidemischen Genickstarre als mögliches pathogenetisches Moment in die Diskussion hereingezogen, ohne doch, wie es scheint, jetzt ein grösseres Gewicht darauf zu legen.

In der Dura des Rückenmarkes und im epiduralen Fettgewebe haben wir bei vielen untersuchten Fällen nur in einzelnen Schnitten unbedeutende Zelleninfiltrate in der Dura gefunden, in der Regel konnten wir nichts abnormes nachweisen. Diese Befunde (cfr. auch den obencitierten Fall von Farquhar Buzzard) beweisen aber nichts von einer primären Infektion der Dura, denn auch bei suppurativen Meningitiden fanden wir, wie später beschrieben werden soll, bisweilen auch in der Dura und im epiduralen Fettgewebe eine Entzündung, die von innen her fortgeleitet sein musste.

In mehreren Fällen (Fall VI, VIII, X, XI) haben wir periphere Nerven, besonders den Plexus lumb. und cerv., untersucht, um möglicherweise Infiltrate als Zeichen einer den Nerven entlang wandernden Entzündung zu finden; das Resultat war aber immer negativ. Erst innerhalb des Subarachnoidealraumes des Rückenmarkes und des Gehirns konnten wir eine Entzündung feststellen, die bisweilen die extramedullaren Nervenwurzeln infiltrierte; solche Infiltrate, die man häufiger bei suppurativen Meningitiden findet, stammen sicher sekundär von der inficierten Pia resp. Cerebrospinalflüssigkeit.

Die vorliegenden Untersuchungen sind aber zu spärlich und zu unvollständig, als dass man eine lymphogene Infektion ausschliessen könnte;

[1] Westenhoeffer: Pathologisch-anatomische Ergebnisse der oberschlesischen Genickstarreepidemie von 1905. Jena 1906.

sie könnte ja einem einzelnen peripheren Nerven entlang stattgefunden haben. Was man zur Zeit sagen kann ist nur, dass sich keine überzeugenden Tatsachen für eine lymphogene Infektion anführen lassen, dass dagegen vieles für eine hämatogene Infektion spricht.

Welche Stelle des Centralnervensystems wird nun zuerst inficiert, die Gehirn-Rückenmarksubstanz, die Pia oder beide zur selben Zeit?

Zuerst müssen wir hervorheben, dass die Entzündung in der Centralnervensubstanz und die Entzündung in der Pia nicht als ganz isoliert und von einander unabhängig zu betrachten sind; eine Infektion an einer bestimmten Stelle, z. B. im Rückenmark, wird sich leicht auf die bedeckende Pia verpflanzen können und umgekehrt.

Bei der akuten Poliomyelitis erreicht, wie wir wissen, die Entzündung in wenigen Tagen eine Ausbreitung über das ganze Centralnervensystem, vom Gehirn bis nach dem Conus terminalis hin. Wir wissen nun, dass die purulenten und tuberkulösen Meningitiden in kurzer Zeit eine ähnliche Ausbreitung erreichen können; nichts hindert also anzunehmen, dass dasselbe für die Meningitis bei der Poliomyelitis gilt; wir haben ja gesehen, dass die Piainfiltration bei der akuten Poliomyelitis immer zugegen ist, selbst wo die Affektion der Rückenmarksubstanz wie in Fall VIII stellenweise unerheblich ist oder ganz fehlt; wir sahen auch bei dem einen Falle von Meningo-Encephalitis (Fall XVII), wie die Entzündung nach unten vornehmlich der Pia in der ganzen Ausdehnung des Rückenmarkes folgte, während sie nur an der Medulla obl. und am obersten Teile des Rückenmarkes die Nervensubstanz betroffen hatte[1]. Wir wollen also unseren Ausgangspunkt in einer primären Affektion der Pia und rapiden Ausbreitung der Entzündung an deren Oberfläche nehmen, was aus den genannten Gründen möglich und sogar wahrscheinlich ist. Es ist insofern gleichgültig, wie die Pia inficiert wird, ob von aussen durch einen lymphogenen Weg, ob direkt hämatogen, wie wir es bei der tuberkulösen Meningitis annehmen, oder ob indirekt von einem Herd irgendwo in der Centralnervensubstanz; die Hauptsache ist, dass, wenn die Pia erst irgendwo inficiert ist, die Entzündung sich mehr oder weniger rapid fortpflanzen wird und die gesamte Cerebrospinalflüssigkeit inficieren kann.

[1] Auch das frühe Auftreten der klinischen Symptome von Seiten der Meningen, Nackensteifigkeit, Schmerzen im Nacken und Rücken, deutet auf eine frühzeitige Affektion der Pia.

In welcher Weise geschieht unter dieser Voraussetzung die weitere Ausbreitung der Entzündung im Centralnervensystem?

Zunächst entsteht jetzt die Frage, ob die normal-anatomischen Verhältnisse von der Pia ab einer ausgebreiteten Infektion des Rückenmarkes und Gehirnes Einlass gewähren, und daher muss untersucht werden, welche Verbindungen zwischen dem Subarachnoidealraum und der Substanz des Centralnervensystemes normal vorhanden sind.

Den vielen Nervenwurzeln entlang [1] existiert keine Kommunikation nach innen, während sie nach aussen eine Scheide vom Subarachnoidealgewebe mitnehmen, dessen Maschen mit dem Spinalkanal kommunicieren.

Anders verhält es sich mit den Gefässen, die von der Oberfläche in die Nervensubstanz eindringen. Die Pia entsendet nämlich trichterförmige Verlängerungen mit den in die Hirn- resp. Rückenmarksubstanz eindringenden Arterien und Venen, und diese Trichter setzen sich dann als Adventitialscheiden der Gefässe in das Innere der Nervensubstanz fort; die Gefässe sind hier überall von diesen mit Endothel ausgekleideten Scheiden umgeben, und diese, die Adventitial- oder Gefässscheiden, repräsentieren die Lymphgefässe des Centralnervensystems und eröffnen sich nach aussen in den Subarachnoidealraum. Die Gefässscheide befindet sich zwischen der Tunica musc. und der Adventitia des Gefässes; die Adventitia bildet die direkte Fortsetzung der Pia; die Gefässscheide ist von kleinen Scheidewänden durchsetzt, ebenfalls endothelbekleidet. Solche Scheiden umgeben alle Arterien und Venen. Ueber die Adventitialscheiden der Kapillaren äussert sich Schmaus [2] folgendermassen: »Ob auch die Kapillaren eine vollkommen geschlossene Adventitialscheide besitzen oder ob vielleicht im Bereich der kapillaren Gefässe die die Adventitialscheide bildenden Endothelien in ähnlicher Weise Lücken aufweisen, wie man z. B. für den Uebergang der eigentlichen Lymphgefässe in die Lymphspalten des Bindegewebes annimmt, darüber ist meines Wissens eine definitive Entscheidung noch nicht gegeben.«

Wir müssen hier auch ganz kurz das von His [3] beschriebene Kanalsystem der Gefässe des Centralnervensystems und unter dessen Pia er-

[1] Die folgende Darstellung der Gefässscheiden ist vornehmlich auf folgende Arbeiten basiert: Key und Retzius: Studien in der Anatomie des Nervensystems und des Bindegewebes. Stockholm 1875.
Poirier: Traité d'anatomie humaine. T. III. Paris. 1 und 2.

[2] H. Schmaus: Pathologie des Rückenmarks. Lubarsch u. Ostertags Ergebnisse IX, 1903. I, pag. 344.

[3] His: Ueber ein perivasculäres Kanalsystem in den nervösen Centralorganen und über dessen Beziehungen zum Lymphsystem. Zeitschrift für wissenschaftliche Zoologie. Bd. 15, 1865, pag. 127.

wähnen. Dies System, welches ausserhalb der Adventitialscheiden liegen müsste, wurde schon von Key und Retzius[1] stark bezweifelt und hat auch später keine Gültigkeit gewonnen. Bei der Poliomyelitis sieht man zu allererst die Adventitialscheiden mit Exsudatzellen ausgefüllt und nach aussen von einer Endothelschicht begrenzt; die Scheiden sind oft von einem Raum umgeben, der durch Schrumpfung und Retraktion entstanden scheint, weil nach aussen keine Endothelbegrenzung existiert, sondern nur unregelmässige, wie zerrissene Gliasubstanz. In diesem Spaltenraum, der oft nicht die ganze Peripherie der Gefässscheide umgiebt, und wohl dem His'schen Raum entspricht, findet man oft Blutextravasate.

An unzählbaren Punkten eröffnen in dieser Weise die Gefässscheiden eine Kommunikation zwischen dem Subarachnoidealraum und der Substanz des Centralnervensystems: und diesen Wegen entlang hat ein Virus von der Oberfläche nach innen einen leichten Eingang. Zu untersuchen ist weiter, ob die Gefässverhältnisse in Uebereinstimmung mit dem Auftreten der Entzündung in der Substanz des Centralnervensystems und in der Pia stehen.

Was zunächst das Rückenmark und dessen Gefässverhältnisse betrifft[2], so kommen die Rückenmarksarterien aus den Radikalarterien längs den vorderen und hinteren Wurzeln; diese bilden 3 Arterienketten, eine vordere, die gerade den Sulcus longit ant. bedeckt, und zwei hintere seitliche zwischen dem Seitenstrange und den hinteren Spinalnervenwurzeln; diese Arterienketten verlaufen in der ganzen Länge des Rückenmarks und werden im obersten Teile von der Art. spinal. ant. resp. post. gebildet, Zweige der Art. vertebral., welche man als Radikalarterien des 1sten Cervikalnervs ansehen kann. Die 3 Arterienketten sind durch vielfach länglich verlaufende Anastomosen verbunden, welche die Blutzufuhr des Rückenmarks gegen Druckvariationen sichert. Von der vorderen Arterienkette dringen die Centralarterien etwa horizontal in den vorderen Pialfortsatz hinein, der wohl als eine Verschmelzung von zwei Lamellen einer Pialfalte zu betrachten ist; bei ihrem Verzweigungsgebiet in der grauen Substanz, insbesondere im Cornu ant., werden die Centralarterien die wichtigsten Arterien des Rückenmarks.

Am Grunde der Fissura ant. angelangt, wenden sie sich im Bogen entweder nach links oder nach rechts, um zwischen der weissen Commissur und dem betreffenden Vorderstrange in die rechte oder in die linke graue Säule zwischen Vorderhorn und Hinterhorn einzudringen; hier spalten sie sich in auf- und absteigende Aeste für die Subst. gelatinosa centr., die Commissuren, das ganze Vorderhorn, die Basis des Hinterhorns wie auch für die Clarke'schen Säulen.

Nur selten versorgt eine Centralarterie im Bereiche der rechten oder linken grauen Säule den ganzen oder auch den grösseren Teil des Querschnittes; meistens wird der Querschnitt von den Verzweigungen zweier oder mehrerer Centralarterien eingenommen, deren Gebiete cylindrisch oder prismatisch gestaltet sind. Oft geht ein Ramus post. ab zum

[1] Key und Retzius l. c. pag. 109, 110, 153.

[2] Wir folgen in dieser Darstellung der ausgezeichneten Arbeit von Heinrich Kadyi: Ueber die Blutgefässe des menschlichen Rückenmarks. Lemberg. 1889. Durch bessere Methodik und genauere Untersuchungen hat er mehrere fehlerhafte Angaben von früheren Untersuchungen berichtigen können, so von A. Adamkiewicz (Die Blutgefässe des menschlichen Rückenmarkes. Sitzungsberichte der mathem.-naturwissensch. Classe der Kais. Akad. der Wissensch. Wien 1881, Bd. LXXXIV, III Abt., Pag. 469 und 1882, Bd. LXXXV, III Abt., Pag. 101.

hinteren medianen Septum, oft auch zum Septum intermedium zwischen dem Goll'schen und dem Burdach'schen Strang. Nach aussen erreichen die Verzweigungen die Grenze der grauen Säule, nur die grössten überschreiten diese Grenze und gelangen in den Bereich der weissen Substanz. Jedes einzelne Rückenmark-Segment besitzt annähernd die gleiche Zahl von Centralarterien, durchschnittlich jedes etwa 6; je länger im Verlaufe der Entwickelung des Rückenmarks gewisse Segmente desselben werden, desto mehr wachsen auch die durchschnittlichen Abstände der einzelnen Centralarterien in diesen Segmenten; daraus erklärt sich, dass im lumbo-sakralen Teile deren durchschnittliche Abstände nicht einmal halb so gross werden, wie im Cervikalteile und kaum mehr als ein Drittel von den Abständen der Centralarterien des Brustmarkes betragen.

Die peripheren Arterien entspringen aus den hinteren seitlichen Arterienketten oder aus ihren Anastomosen in der Pia; sie verlaufen zunächst annähernd in der Querschnittebene oder leicht schräg in den Septa der weissen Substanz und lösen sich in vertikale Verzweigungen auf. Ihr Gebiet ist die weisse Substanz, doch erreichen viele Zweige die periphere Zone der grauen Substanz. Die meisten Zweige sind inkonstant, einige sind mehr konstant: 1) Die Arterien des hinteren medianen Septums; die stärksten können die graue Substanz erreichen. 2) Die Arterien der intermediären hinteren Septa, zwischen dem Goll'schen und dem Burdach'schen Strange. 3) Die Arterien der Hinterhörner, erreichen auch die Clarke'sche Säule. 4) Arterien der vorderen Wurzelfaserbündel, erreichen zum Teil die Vorderhörner.

Die einzelnen in das Rückenmark eindringenden Arterienzweige stehen untereinander in gar keiner anastomotischen Verbindung und sind als „Endarterien" im Cohnheim'schen Sinne zu bezeichnen. Nur durch das einheitliche und ununterbrochene Kapillarnetz stehen die verschiedenen Arterien in Verbindung innerhalb der Rückenmarksubstanz.

Die inneren Teile der grauen Säulen werden ausschliesslich von Centralarterien versorgt, ebenso wie die oberflächlichen Lagen der weissen Substanz nur von peripheren Arterien. Dagegen erhalten die äusseren Partien der grauen Säulen und die an dieselben anstossenden Teile der weissen Stränge ihre Gefässe bald von den Centralarterien, bald von den peripheren Zweigen, und zwar in einer ganz unregelmässigen, gleichsam willkürlichen Folge. Dieses gemeinsame und gleichsam streitige Gebiet der centralen und peripheren Arterien, auf welchem ihre Zweige sich begegnen und wechselseitig sich vertreten und ersetzen, macht beiläufig ein Drittel der ganzen Masse des Rückenmarkes aus. Die Vaskularisation ist reichlicher in der grauen Substanz, wo auch die Kapillarmaschen enger sind als in der weissen Substanz.

Die Venen des Rückenmarkes haben grösstenteils einen ähnlichen Verlauf und gleiche Anordnung wie die Arterien, unterscheiden sich jedoch von denselben in vielen Beziehungen.

Die Zahl der Centralvenen ist bedeutend grösser als die Zahl der Centralarterien, doch ist die Summe der Querschnitte sämtlicher Centralvenen sogar um etwas geringer als die Summe der Querschnitte sämtlicher Centralarterien desselben Abschnittes des Rückenmarkes; daher kann durch die ersteren nicht alles Blut seinen Abfluss finden, welches durch die letzteren zum Rückenmarke gelangt, sondern muss zum Teil durch periphere Venen fortgeleitet werden; letztere sind spärlicher vorhanden als die peripheren Arterien, sind aber viel grösser.

Diese Verbindung zwischen den centralen und den peripheren Venen wird erreicht durch mannigfaltige ausgiebige Anastomosen; die grossen Venen des hinteren Septums verbinden sich oft mit den Wurzeln der Centralvenen, ebenso führen die Venen der Hinterhörner regelmässig Blut von der grauen Substanz. Verbindungen zwischen den einzelnen Centralvenenstämmen trifft man als vertikal innerhalb der Substantia gelatinosa centralis verlaufende Venen, welche doch niemals eine Länge erreichen, wie die von Lenhossék angenommenen „centralen Venen".

Es ist also unmöglich, die Gebiete der Centralvenen von jenen der peripheren Venen zu trennen, da fast aus einer jeden Partie des Rückenmarkes für den Abfluss des venösen Blutes mehrere Wege zu Gebote stehen.

Wenn wir jetzt die Gefässverteilung des Rückenmarks auf die Verhältnisse bei der Poliomyelitis anwenden, so wollen wir zunächst an die

auffallende Anordnung des Exsudats in den Gefässscheiden erinnern, sowohl in der weissen als in der grauen Substanz, wenn es auch hier am deutlichsten auftritt bei den geringen Graden der Entzündung.

Hier herrscht wohl auch nur eine Meinung. Aber der wichtigste Punkt in der Besprechung von der Pathogenese der Poliomyelitis bleibt, das Verhalten zwischen der Infiltration der Pia und den Gefässinfiltraten in der Rückenmarksubstanz zu untersuchen.

Wir wissen, dass die normalen anatomischen Verhältnisse theoretisch die Möglichkeit einer direkten Wanderung einer Entzündung von der Pia in die Gefässscheiden hinein und umgekehrt eröffnen. Wir wissen auch, dass eine solche Wanderung nach innen bei verschiedenen Meningitiden vorkommt; wir werden dies später näher besprechen; untersuchen müssen wir daher, ob, was das Rückenmark betrifft, ein regelmässiges Verhalten zwischen den Infiltraten in der Pia und in der Substanz des Rückenmarks nachgewiesen werden kann, ob wir daraus einen ungezwungenen Schluss betreffs der Wanderung des Entzündungsprozesses zwischen der Pia und der Rückenmarksubstanz ziehen können, und eventuell welchen Weg diese Wanderung nehmen muss.

Die Verhältnisse scheinen bei der Poliomyelitis gerade für die Centralgefässe die reichste Gelegenheit für eine Wanderung nach innen zu bieten; die Piainfiltration, die sonst oft herdweise und ungleichmässig verteilt sein kann, hat wenigstens eine konstante Lokalisation, nämlich am Eingange der vorderen Fissur und in dieselbe hinein, wo die Centralgefässe einen geradlinigen Verlauf mitten in der Zelleninfiltration haben; am Grunde der vorderen Fissur ist die Infiltration oft am stärksten, und hier, wo die Centralgefässe von ihren Scheiden umgeben in das Rückenmark eindringen, sind die Bedingungen für eine Wanderung der Entzündung nach innen den Gefässscheiden entlang in der Tat immer günstig.

Wenn wir in unseren Präparaten Flächenschnitte von Centralgefässen getroffen haben, die vom Grunde der Fissur ant. in das Rückenmark hinein verliefen, waren sie immer von Infiltrat umgeben, das sich kontinuierlich von der Fissur in die Gefässscheiden fortsetzte; wo in einem Schnitte periphere Gefässe der Länge nach von der Pia nach innen getroffen wurden, ist häufig ein gleiches Verhalten konstatiert worden, nämlich, dass die Infiltration der Gefässscheiden sich unmittelbar in das Piainfiltrat fortsetzt, umgekehrt, wo zahlreiche Gefässe der weissen Substanz von Infiltration vollständig frei sind, werden auch die ausserhalb liegenden Teile der Pia im Schnitte ganz oder beinahe frei gefunden.

Im besten Falle kann man aber die peripheren Gefässe nur eine Strecke hinein von der Pia ab verfolgen; um das Verhalten näher zu

studieren zwischen den Gefässinfiltraten und den Piainfiltraten haben wir daher Serienschnitte angefertigt; hierbei wurde die Untersuchung besonders auf die peripheren Gefässe gerichtet, die am leichtesten isoliert zu verfolgen waren; der Verlauf der Centralgefässe ist ja weit mehr verwickelt, wie auch die diffuse Infiltration der grauen Substanz das Verfolgen der einzelnen Zweige in ihrem ganzen Verlaufe erschwert.

Ein Stück vom 5ten Dorsalsegment von Fall VI wurde in eine kontinuierliche Serie von 200 Schnitten, je 10 μ dick, aufgeteilt; also 2 mm. in der Höhe zusammen.

Färbung mit Eosin-Toluidinblau.

Um die Gefässscheiden und ihr Infiltrat im Verhalten zu der Entzündung der Pia und der grauen Substanz zu untersuchen, wurden zuerst periphere Gefässe ohne Infiltrat aufgesucht.

3 solcher kleinen Arterien konnten von ihrem Durchbruch durch die Pia aus verfolgt werden; es zeigte sich, dass die Pia an diesen Stellen von einer Infiltration absolut frei war; in die weisse Substanz hinein wurden die Gefässe verfolgt, und so lange man ihnen folgen konnte, waren sie immer von einem Gefässscheiden-Infiltrat frei.

Alle peripheren Gefässe mit deutlicher Infiltration, die sicher bis zur Oberfläche verfolgt wurden, zeigten immer einen direkten Uebergang in ein Piainfiltrat; dies Piainfiltrat war oft ziemlich genau auf die Gefässöffnung ringsum begrenzt, welche es kranzförmig mit kleinen streifenförmigen Ausstrahlungen nach aussen umgab.

Diese infiltrierten Gefässe schienen zwei Kategorien anzugehören, die eine durch einen kleinen peripheren Arterienzweig im rechten Seitenstrang repräsentiert; dieser Arterienzweig verlief von einem kleinen Piainfiltrat horizontal nach innen, und nach einem kurzen Verlaufe in dem peripheren Teil des Seitenstranges löste er sich in vertikale Zweige auf, welche stets an Grösse abnahmen. Das Lymphocyteninfiltrat nimmt hierdurch auch ab, und so weit die Verzweigungen zu verfolgen sind, stets vertikal, so dass zuletzt nur sparsames Infiltrat zurückbleibt oder ganz fehlt. Von diesem Gefässe kann man keinen Zweig auffinden, der die graue Substanz erreicht. Diese Kategorie repräsentiert Gefässinfiltrate, die von der Pia hineindringen und die mit den Verzweigungen des Gefässes sich verlieren.

Der nächsten Kategorie gehören infiltrierte Gefässe an, die von der Pia verfolgt werden können und welche die Substanz der Vorderhörner erreichen; sie sind dünnwandig, vom Aussehen der Venen; peripher sind sie klein, nehmen nach innen an Grösse zu und sind in der grauen Substanz stark erweitert.

Von diesen Gefässen, die alle einen ziemlich geradlinigen oder leicht gebogenen Verlauf von der Peripherie nach innen aufwärts hatten, wurden zwei von der Pia ab in die graue Substanz hinein verfolgt und einige andere solche Gefässe nur von einer Stelle in der weissen Substanz bis in die graue hinein. Bei ihrer Oeffnung in der Pia vor der Spitze des rechten Vorderhornes fand man ein begrenztes Lymphocyteninfiltrat; nach innen in der weissen Substanz war das Gefässscheiden-Infiltrat erst sparsam und bestand beinah ausschliesslich aus Lymphocyten; das Infiltrat nahm immer zu, und ungefähr in der Mitte des Vorderstranges traten auch polymorphkernige Leukocyten auf, erst sparsam, nach und nach reichlicher; mit der Dimension des Gefässes nahm das Exsudat beim Eindringeu des Gefässes in die laterale Spitze des Vorderhornes auch zu, und innerhalb des letzteren floss das leukocytenreiche Gefässscheiden-Infiltrat mit dem diffusen leukocytenreichen Infiltrat der Substanz zusammen.

Eins der Gefässe löste sich hier in mehrere Zweige auf, die weiter nicht verfolgt werden konnten.

Ein ähnliches Gefäss ging in einem Bogen vom linken Seitenstrang aus der grauen Substanz entlang und trat wieder in den Seitenstrang hinein an der Basis des Hinterhornes; auf diesem Wege gab es einen Zweig für die graue Substanz ab. Diese Gefässe sind offenbar die von Kadyi beschriebenen peripheren Venen, welche mit den Verzweigungen der Centralvenen der grauen Substanz anastomosieren.

Soweit es sich an diesen Serien bestimmen lässt, scheint wenigstens eine grosse Anzahl der stärker infiltrierten dünnwandigen Gefässe der weissen Substanz, deren Infiltrate nach aussen hin abnehmen, solche Venenanastomosen zu sein.

Im Fall IX ist auch eine Serie angeführt, wo zwei periphere Arterien verfolgt wurden, die sich im Hinterstrange, resp. im Vorderhorne auflösten, und die von einem Infiltrat umgeben waren, das nach aussen in ein Piainfiltrat überging, nach innen sich mit den Gefässverzweigungen verlor.

Es folgert hieraus, dass die Entzündung der weissen Substanz einerseits vom Zustand der Pia abhängig ist; wo die Pia von Entzündung frei ist, sind die Adventitialscheiden der perforierenden Gefässe auch frei; wo die Pia infiltriert ist, folgt das Infiltrat den Gefässscheiden nach innen; andererseits können die Venen der weissen Substanz in ihren Scheiden inficiert werden von den Anastomosen mit den Centralvenen, und solche infiltrierte anastomosierende Venen sieht man sehr oft in den Seiten- und Vordersträngen in der Nähe der Vorderhörner; es herrscht also eine vollständige Uebereinstimmung zwischen der Infiltration der Pia und der des Rückenmarkes, weil auch das Gebiet der Centralgefässe von der konstanten Infiltration der vorderen Fissur abhängig ist.

Endlich ist es für die Endarterien in der weissen Substanz bewiesen, dass die Wanderung in der Richtung von der Pia hinein vor sich geht, und dasselbe gilt offenbar auch für die Centralgefässe.

Besonders prägnant ergab sich diese Uebereinstimmung zwischen der Infiltration der Pia und des Rückenmarks in Fall No. VIII. Im 8. Dorsalsegmente war die Infiltration der Pia nur äusserst spärlich vorhanden, so dass man überhaupt an einer Infiltration zweifeln konnte; die vordere Fissur war ganz frei; demzufolge fehlte jede Entzündung in der Substanz. In den nächstliegenden untersuchten Segmenten abwärts und aufwärts war die poliomyelitische Entzündung nur in ihrem Anfang, so dass man hier die Ausbreitung nach innen schön verfolgen konnte. Am 1. Lumbalsegmente war die Pia nur an der Vorderfläche infiltriert, ebenso die vordere Fissur; in der Substanz fanden wir nur Lymphocyteninfiltration in den Scheiden der grösseren Centralgefässe; am 4. Dorsalsegmente daneben auch um einige Gefässe in den Vorderhörnern und im angrenzenden Teile der weissen Stränge, im 1. Dorsalsegmente ähnliche Veränderungen links und einige perivasculäre Infiltrate im rechten Seitenstrange und im hinteren Teile des medianen Septums. In letzteren Segmenten war die Piainfiltration nur sehr schwach und fehlte nach hinten. — Auch in anderen Fällen, wo die Entzündung stellenweise schwach war, fanden wir die Infiltration vorzugsweise in den Gefässscheiden.

Wenn wir uns also, was das Rückenmark betrifft, den Prozess von der Oberfläche längs den unzählbaren Gefässscheiden nach innen verpflanzt denken, und besonders den Centralgefässen entlang, wo die Piainfiltration konstant und am meisten ausgesprochen ist, so werden diese ursprünglich isolierten Herde das Bild eines durch die ganzen grauen Säulen konfluierenden und diffus ausgebreiteten Prozesses geben, der seine grösste Intensität in dem Verzweigungsgebiete der Centralgefässe hat; wo die Centralgefässe am dichtesten stehen, wie in der Lumbal- und Cervikalanschwellung, werden wir die heftigste Entzündung erwarten, was auch der Fall ist; im Dorsalmark haben die Centralgefässe unter sich grösseren Abstand, und die Höhe ihrer Verzweigungen ist grösser, bis 2 cm.; das Virus muss darum erst einen längeren Weg durchlaufen, und wir finden hier oft eine weniger ausgebreitete Entzündung, die auf die Gefässscheiden und ihre nächsten Umgebungen begrenzt sein kann; das fleckenweise Auftreten der Herde, das hier gelegentlich zu beobachten ist, wird hier der langgestreckten Form der Centralgefässe entsprechen, indem, was die Arterien angeht, 2 oder mehrere Gefässgebiete nebeneinander im selben Querschnitt liegen.

Oft ist der Prozess in demselben Rückenmark bald rechts bald links mehr ausgesprochen, was vielleicht darauf beruhen mag, dass die Centralgefässe nicht ganz regelmässig alternierend nach rechts und nach links abbiegen, sondern bisweilen zu zwei oder mehreren nach einander nach derselben Seite abbiegen.

Dem spärlichen oder fehlenden Auftreten von Gefässinfiltraten in den Hintersträngen entspricht auch die Piainfiltration, die an der Hinterfläche in der Regel weniger ausgesprochen ist.

Bei der Besprechung der pathologischen Anatomie ist erwähnt, wie die Entzündung der Gefässscheiden auf die graue Rückenmarksubstanz hinübergreift, und welche Bedeutung dem Zerfall der letzteren für die Leukocytenemigration zukommt. Einige dieser Leukocyten werden nun durch Gefässscheiden, die ja als Lymphgefässe des Rückenmarks zu betrachten sind, weggeführt; wir finden, dass die Gefässscheideninfiltrate in der Nähe der grauen Substanz oft Leukocyten führen, die peripherwärts immer rasch an Zahl abnehmen; es gilt dies sowohl für die ersten Verzweigungen und Hauptstämme der Centralgefässe, wo in derselben Weise auch Körnchenzellen in nach aussen abnehmender Zahl auftreten (Fall V), als für die grossen Venenanastomosen in den inneren Teilen der weissen Substanz, besonders die vorderen Radiculärvenen, die Venen der Seitenstränge und der Hinterhörner und im vorderen Teile des Septum post.

Wenn wir jetzt zur Besprechung der Gefässverteilung in der Med. oblong. und in der Pons übergehen, um zu untersuchen, ob dasselbe Verhalten zwischen der Entzündung und der Gefässverteilung sich hier wie im Rückenmark geltend macht, so stossen wir zunächst auf die Schwierigkeit, dass wir hier nicht auf einer so sicheren anatomische Grundlage bauen können, wie wir es im Rückenmark konnten.

Keine der beiden Arbeiten [1], die wir als Grundlage für diese kurze Darstellung benutzen, kann Vollständigkeit beanspruchen; speciell für die Pons können wir uns nur an die ziemlich kurzgefassten Berichte Duret's halten.

Die Arterien zur Med. oblong. und Pons stammen aus den Arteriae vertebrales und der Art. basilaris und ihren Verzweigungen; sie können in 3 Gruppen geteilt werden.

A) Die Art. centrales (Duret: Artères médianes ou des noyeaux, Adamkiewicz: Art. sulci) versorgen im untersten Teile die Vorderhörner und die Subst. gelatinosa centralis, verleihen auch den Pyramiden, den Nebenoliven und der Raphe Verzweigungen; höher hinauf laufen sie als 2 parallele Zweige nach hinten durch die Raphe, geben Seitenverzweigungen an die Oliven ab und erreichen den Boden des 4ten Ventrikels, wo sie den Hypoglossuskern versorgen.

Nach Duret erreichen analoge Arterien in der Mittellinie von der Pons überall den Boden des 4ten Ventr. und versorgen die Kerne für den XIIten und X—IIIten Gehirnnerv.

Shimamura [2] findet auch, dass diese Mediangefässe in der Region der Pons und der Pedunculi unter anderem die Kerne für die Nerven III und IV, die Subst. nigra und den Nucleus ruber versorgen, während die lateralen Teile der Pons und der Vierhügelgegend von kleinen peripheren Zweigen ernährt werden.

B) Die Gefässe des hinteren medianen Septums (Adamkiewicz. Art. fissurae) erreichen nach oben den Anfang der Oliven und ernähren die centrale graue Substanz, den Nucl. gracilis und cuneat. sowie die Hinterstränge.

C) Seitenzweige.

Je nachdem die Gefässe der Hinterstränge sich nach und nach verlieren, nehmen die lateralen Zweige an Mächtigkeit und Konstanz zu. Sie versorgen alles das, was von den früher erwähnten Gefässen nicht erreicht ist, und nehmen im Uebrigen mit den Centralarterien unter anderem an der Gefässversorgung der Gehirnnervenkerne teil. — In der Mitte des IV. Ventrikels sind die grössten Seitenzweige, 3 Arterien nach den Oliven hin sowie die Art. nuclearіae (Adamkiewicz, Duret: artères radiculaires) nach den Kernen für die Nerven IX, X und XII: sie drängen in den Winkel zwischen der Olive und dem Corpus restiforme hinein und bilden in diesem engen Raume am Querschnitt 6—10 Arterien, die parallel in der Richtung gegen die Mitte des IV. Ventrikels verlaufen, ungefähr dem Verlaufe der Nervenwurzel für den N. IX entsprechend.

Wo das Velum medullare auftritt, hören nach Adamkiewicz alle peripheren Zweige auf; hier existieren nur kleinere Zweige unter dem Boden des IV. Ventrikels; diese entstammen dem „centralen Höhlengrau" und passieren radiär vorwärts wesentlich bis zu den Kernen für den N. VIII; ihr näheres Verhalten erwähnt A. nicht.

Nach Duret folgen auch höher hinauf die Artères radiculaires den Wurzeln für sämtliche Hirnnerven inclusive N. III.

---

[1] H. Duret: Sur la destribution des artères nourricières du bulbe rachidien. — Archives de Physiologie normale et pathologique. T. V. 1873, pag. 97.

A. Adamkiewicz: Die Arterien des verlängerten Markes vom Uebergang bis zur Brücke. — Denkschriften der kaiserlichen Akademie der Wissenschaften. Wien. 1890, Bd. 57, pag. 481.

[2] Nervologisches Centralblatt 1894, pag. 769. (Ueber die Blutversorgung der Pons und Hirnschenkelgegend, insbesondere des Oculomotoriuskerns).

Die Arteriae choroideae von der Art. cerebellaris inf. post. (zum Plexus choroid.) geben nach Duret 5—6 grosse Zweige, die in die lateralen Teile des Boden des IV. Ventrikels hineindringen; auch von den Arterien der Tela choroidea gehen kleine Kapillaren nach dem Boden des IV. Ventrikels.

Auch die Arterien der Med. oblong. und der Brücke sind nach Poirier Endarterien. Von dem Verlaufe der Venen liegen, soweit uns bekannt, keine eingehenden Untersuchungen vor.

Auch in der Med. oblong. und Pons giebt es eine ausgebreitete Gelegenheit zur Infektion der Gefässscheiden von der Oberfläche aus, indem die Pia bei der Poliomyelitis immer infiltriert ist, wenn auch fleckenweise und ungleichmässig; vielleicht am reichlichsten vorne, aber auch bisweilen stärker nach hinten zu; die am meisten infiltrierten Stellen sind oft längs der vorderen Medianlinie zu suchen, wo die Centralgefässe in die Tiefe hineindringen, einige Mal auch an der Seitenfläche hinter den Oliven am Eingange der Vasa nuclearia; das Infiltrat findet sich auch verhältnismässig stark über dem Kleinhirn und den davon gedeckten Teilen der Pons und der Med. oblong., und zuletzt muss erwähnt werden, dass Infiltrat um die Gefässe des Plexus choroid. gefunden worden ist.

Die Uebereinstimmung zwischen der Infiltration der Pia und der Gefässscheiden kommt zunächst bei den Centralgefässen zum Vorschein, deren Scheide regelmässig im unteren Teile der Med. oblong. infiltriert ist, auch gelegentlich nach oben in der Pons. Auch um die Arteriae nucleariae und die entsprechenden Venen sieht man regelmässig Infiltration, oft bedeutend; sowohl unter diesen als unter den Centralgefässen waren Beispiele von kontinuierlicher Fortsetzung des Infiltrats von der Pia nach innen zu finden. Von anderen grösseren Zweigen wollen wir nur erwähnen, dass in Fall X (Med. oblong. 5) eine grössere Arterie, immer von Infiltration umgeben, vom Plexus choroid. aus die infiltrierte Pia perforierte und an der lateralen Seite des Corpus restiforme, zwischen letzterem und dem Recessus lateralis, bogenförmig bis zum Rande des IV. Ventrikels hervordrang. Auch in anderen Fällen (Fall IX, V) sahen wir Bruchstücke von diesen Gefässen (nach Duret Zweige von den Arteriae choroideae) infiltriert.

Was die Pedunculi cerebri betrifft, so sieht man in Fall X die direkte Fortleitung der Entzündung von der Pia her längs den die Oculomotoriuswurzeln begleitenden Gefässen, die medianwärts von der Substantia nigra hineinstrahlen und nach hinten und aussen zwischen dem Nucleus ruber und der Subst. nigra passieren; dem entsprechend findet man oft diese grauen Centren infiltriert ebenso wie die weisse Substanz zwischen beiden.

Diese grösseren Gefässe und am meisten konstant die Art. und Venae nucleariae werden besonders vom Infiltrat umgeben: was die übrigen peripheren Gefässe anbelangt, so ist das Verhältnis wechselnd; Infiltrate werden

gelegentlich um eine grosse Anzahl peripherer Gefässe gefunden, in den verschiedenen Schnitten wechselnd; hier konnte man auch das Infiltrat in einzelnen Fällen direkt von der infiltrierten Pia her verfolgen.

Spärlich oder gar nicht war die Infiltration in den Pyramiden und in den ventralen Teilen der Brücke vorhanden, etwas reichlicher in den Oliven und in den Corpora restiformia und an andern Stellen, aber immer am reichlichsten in der Substantia reticularis, wo sie nicht speciell die Kerne der Gehirnnerven befällt, sondern fleckenweise oder diffus sowohl in diesen als ausserhalb auftritt; speciell war oft der hintere und mittlere Teil der Subst. retic. am stärksten infiltriert, sowohl in den Gefässscheiden als diffus; wo die Entzündung weniger ausgesprochen war, wurde sie doch in den Gefässscheiden gefunden und besonders unter dem Boden des IV. Ventrikels. Ob diese letzteren Gefässe von den Arterien der Tela choroidea oder anderswo herkommen, ergiebt sich nicht sicher aus den anatomischen Beschreibungen, so dass sich der Weg, welchen hier die Entzündung gemacht hat, nicht näher bestimmen lässt. Wir kommen später, bei der Erwähnung der Meningitiden, auf diese Verhältnisse zurück. Doch muss man festhalten, dass eben die Substantia reticularis mit den Kernen von den zahlreichsten und grössten Gefässzweigen versorgt wird.

Jedenfalls lässt sich die Analogie mit dem Rückenmark aufrechthalten, was die Wanderung der Entzündung anbetrifft, besonders entlang den grössten und meist konstanten Gefässen, den Art. und Venae nucleariae und den Centralgefässen sowie Zweigen der Art. choroideae nach ihrem Verzweigungsgebiete, dem Boden des IV. Ventrikels und der Subst. reticularis.

Dass die diffuse Entzündung hier am stärksten ist, darf wohl wie in der grauen Rückenmarksubstanz erstens den Gefässverhältnissen und dann auch dem leichteren Zerfalle des Gewebes und der Ganglienzellen zugeschrieben werden.

Es giebt auch eine andere Uebereinstimmung, nämlich, dass die Gefässinfiltrate oft nach innen gegen die diffusen Infiltrate hin an Stärke zunehmen und zur selben Zeit reicher an Leukocyten werden.

Wenn die Entzündung in der Med. oblong. und besonders in der Pons spärlicher und oft mehr fleckenförmig als im Rückenmark ist, darf das wohl seinen Grund in den grösseren Dimensionen haben, so dass die Entzündung längeren Weg entlang den Gefässen zu machen hat und darum sich nicht in derselben schnellen und starken Weise wie im Rückenmark entfalten kann.

Die Ausdehnung und Intensität der Entzündung im oberen Cervikalmark und in der Med. obl. hat wegen der hier situierten lebenswichtigen Nervencentren ein besonderes Gewicht; ausser der direkten Erkrankung der

Nervenkerne wollen wir die Aufmerksamkeit auf eine bestimmte Lokalisation der Entzündung hinlenken, nämlich auf die diffuse Infiltration, welche hinter den Oliven entlang den Vasa nuclearia oft auftritt und dabei die austretenden Hirnnervenstämme tangieren kann, die ja eben diesen Verlauf haben; durch die direkte Giftwirkung und die ödematöse Schwellung des Gewebes kann man sich leicht vorstellen, dass eine Leitungsunterbrechung in diesen Nerven stattfinden könnte.

Das Kleinhirn ist am meisten infiltriert in der Pia an den medialen Flächen, die gegen die Med. obl. und die Pons liegen; von hier verläuft die Infiltration oft direkt nach innen entlang den feinen Corticalgefässen.

In den Teilen, die die Pons umgeben, sieht man ebenfalls oft Entzündung in der Substanz; die Gefässinfiltrate setzen sich so in den Bindearm hinaus und bis in die Nähe des Nucl. dentatus fort; für dieselben wie für die Infiltrate in Vermis inf., Lingula und den umgebenden Teilen können wir keinen bestimmten Infektionsweg angeben, sondern müssen auf die Nachbarschaft mit der Pons hinweisen, indem die Gefässversorgung dieser Teile wenigstens oft denselben Ursprung hat.

In den übrigen Teilen des Kleinhirns ist die Infiltration, besonders der Pia, weniger ausgesprochen.

Wollen wir endlich unsere Betrachtung, was das Grosshirn betrifft, durchführen, so können wir auch hier unseren Ausgangspunkt in der Piainfiltration nehmen, die ihre wesentliche Lokalisation an der Basis hat von der Pons nach vorne; von hier aus pflanzt sie sich in die Spalte zwischen beiden Hemisphären fort und folgt den Fossae Sylvii, um sich mehr oder weniger weit auf die Konvexität zu erstrecken, besonders in der Region und der Umgebung der Centralwindungen.

In Uebereinstimmung hiermit treten Infiltrate in der grauen Substanz an der Basis auf und vornehmlich in den basalen, nur seltener auch in den höheren Teilen der Centralganglien mit der Caps. int. und der anstossenden weissen Substanz; die Ausbreitung der Infiltrate entspricht der Ausbreitung der Gefässe an der Basis und im Anfangsteil der Arteriae fossae Sylvii, die die Subst. perforata durchsetzen. — Es muss hier ausdrücklich hervorgehoben werden, dass, wenn der Schnitt durch die infiltrierte Region der Centralganglien zugleich die Gehirnbasis erreichte, dieselbe immer oder fast immer infiltriert war, so dass uns dieser Zusammenhang der Entzündung an der Basis und in der Region der Centralganglien unzweifelhaft erscheint, wenn man auch nicht wegen der grossen Dimensionen die einzelnen Gefässverzweigungen in Serienschnitten verfolgen konnte. Da der Weg nach innen entlang den Gefässen bis zu den Centralganglien noch

weiter als in der Pons ist, tritt die Entzündung hier noch mehr herdförmig auf und ist meistens an die Gefässe gebunden.

Ausserhalb dieser Lokalisationen sind die Infiltrate in der Pia und der Substanz des Gehirns sparsam und mehr wie zufällig, doch muss betont werden, dass fast immer, wenn man Infiltrate in der Gehirnsubstanz an der Oberfläche findet, auch die Pia im selben Schnitte infiltriert ist, so dass sich auch hier derselbe Zusammenhang ergiebt.

Nach dem früher erwähnten müssen wir es als sicher feststellen, dass die Wanderung der Entzündung bei der Poliomyelitis ungezwungen erklärt wird, wenn wir die Piainfiltration als überwiegend bestimmend für die Ausbreitung nach innen zu dem Centralnervensystem hin ansehen.

Die akute Poliomyelitis fängt also als eine Art von Meningitis an, und ein Vergleich mit anderen Meningitiden drängt sich daher auf, ob auch bei dieser eine ähnliche Wanderung oder Tendenz zu Wanderung der Entzündung entlang den Gefässen nach innen zu finden ist, die bei ihrer Analogie unsere Auffassung von der Pathogenese der Poliomyelitis unterstützen kann, nämlich als eine Meningitis mit prädominierender Ausbreitung nach innen zu der Substanz des Centralnervensystems hin.

Die folgenden kurz beschriebenen Meningitiden sind untersucht, je nachdem sich eine Gelegenheit bot, ohne jede Auswahl.

I. Tuberkulöse Meningitis.

Frau, 25 Jahre. Meningitische Symptome ca. 14 Tage. Bei der Sektion wurde tuberkulöse, basale Meningitis gefunden.

Mikroskopische Untersuchung.

Halsmark. In der Pia wird diffuse Infiltration beobachtet, überwiegend aus kleinen Lymphocyten bestehend, nur einzelne Leukocyten und grössere einkernige Zellen. Um die grösseren Gefässstämme im Subarachnoidealraum ist auch Exsudat mit Granulationsgewebebildung zu sehen. Das Exsudat setzt sich bloss eine kleine Strecke nach innen in die Fissura ant. fort, und kontinuierlich ein wenig nach innen entlang einigen peripheren Gefässen; stellenweise auch etwas länger.

Lumbalmark. Die Pia zeigt eine mässige oder sparsame Lymphocyteninfiltration. Keine Ausbreitung nach innen entlang den Gefässen oder in der Fissura ant. sichtbar.

Die durch Lumbalpunktion gewonnene Spinalflüssigkeit wurde 6 Tage vor dem Tode Dr. Geirsvold zugeschickt; in den angelegten Kulturen wuchsen weisse Staphylokokken, welche sich in mehreren Beziehungen von den bei Poliomyelitis gefundenen Diplokokken unterschieden.

II. Tuberkulöse Meningitis.

11jähriger Junge. Meningitische Symptome 3 Wochen. Bei der Obduktion wurde Miliartuberkulose und tuberkulöse Basalmeningitis gefunden.

Mikroskopische Untersuchung.

Med. obl. bei den Striae acust. In der Pia ist eine etwas ungleiche Infiltration ausgebreitet, überwiegend aus Lymphocyten bestehend, sowie aus mononucleären etwas protoplasmareicheren Zellen. Im Subarachnoidealraum ist ein epitheloidzelliges Granulationsgewebe mit Nekrose und Riesenzellen ausgebreitet, samt zahlreichen Tuberkelbacillen.

Das Exsudat setzt sich nicht kontinuierlich nach innen in die Nervensubstanz fort; bloss um einige Venen in der weissen Substanz vor dem rechten Rand des 4ten Ventrikels existiert eine Lymphocyteninfiltration; weiter findet man in der weissen Substanz in der Mitte der rechten Olive zwischen einigen dünnwandigen Gefässen einen Tuberkel mit zerstreuten Tuberkeln und mit einer lymphocyteninfiltrierten Peripherie. — Reste eines elastischen Gewebes im tuberkulösen Granulationsgewebe konnten nicht nachgewiesen werden. Im obersten Teil des Cervikalmarkes wurden Lymphocyten in der Pia herdweise und im Subarachnoidealraum gefunden; die Infiltration ist vor der Fissura ant. wenig ausgesprochen und fehlt in derselben sowie auch um die Gefässe.

III. Tuberkulöse Meningitis.

9jähriger Junge, krank 9 Tage. Bei der Obduktion wurde Miliartuberkulose und tuberkulöse Basalmeningitis gefunden.

Mikroskopische Untersuchung.

Med. obl. Mitte des 4ten Ventrikels. In der Pia sieht man Lymphocyteninfiltration, ebenfalls um die Gefässe im Subarachnoidealraum mit Bildung von Granulationsgewebe und Nekrose. In der Pons zwischen beiden Pyramiden wird um eine Gruppe von Gefässen in der Medianlinie reichliche Lymphocyteninfiltration und Granulationsgewebe mit Nekrose und Leukocyteninfiltration gefunden. Dasselbe sieht man um eine Gruppe von Gefässen herum an jeder Seite, ausserhalb der Oliven; in einem dieser Infiltrate wurde eine T.b.c. gefunden; von einem dieser Infiltrate können Bruchstücke von Gefässen bis zu der infiltrierten Pia nach der Oberfläche hin verfolgt werden.

In der Peripherie dieser Infiltrate greift die Entzündung ein wenig auf die Nervensubstanz wie eine diffuse Lymphocyteninfiltration über.

Lymphocyteninfiltrate werden auch um einige kleine Gefässe unter dem Boden des 4ten Ventrikels gefunden, ferner streifenförmig entlang mehreren Gefässen in der Pons und in der umgebenden Nervensubstanz.

Med. obl. etwas unter der Spitze des 4ten Ventrikels. Das Exsudat setzt sich ein wenig nach innen längs den peripheren Gefässen fort, an mehreren Stellen unmittelbar von der infiltrierten Pia aus.

An einzelnen Stellen, so in der Mittellinie nach hinten zu, greift der Prozess ein wenig auf die Nervensubstanz über mit Tuberkelbildung und Nekrose.

Cervikalmark. Das Exsudat setzt sich sparsam in die Fissura ant. und einigen peripheren Gefässen entlang fort, so an der Spitze des einen Hinterhorns.

Dorsalmark. Die Infiltration setzt sich in die vordere Hälfte der Fissura ant. fort und wird um einige periphere Gefässe herum gefunden; in der Nähe einzelner dieser sieht man etwas Blutung in der Nervensubstanz. Ausgesprochene Lymphocyteninfiltration existiert um eine Vene in dem einen Burdach'schen Strange parallel mit dem Hinterhorn.

Lumbalmark. Hier wie im Dorsalmark existiert Lymphocyteninfiltration in den Scheiden der Nervenbündel ausserhalb des Rückenmarkes und in ihren Septa; die Pia ist ebenfalls infiltriert, und das Infiltrat wird um einige kleine, periphere Gefässe herum nahe der Oberfläche wieder gefunden, setzt sich aber nur unbedeutend in die Fissura ant. hinab fort.

IV. Tuberkulöse Meningitis.

Frau, 16 Jahre. Febrilia 5—6 Wochen, die letzten 14 Tage zunehmender Stupor. Die Sektion ergab Miliartuberkulose und tuberkulöse Basalmeningitis. Die Seitenventrikel des Gehirns waren erweitert durch vermehrten Inhalt.

Mikroskopische Untersuchung.

Pons, oberste Spitze des 4ten Ventrikels. In der Pia und im Subarachnoidealraum findet man eine reichliche Infiltration von Lymphocyten und Leukocyten mit Tuberkelbildung, die oft auf die Nervensubstanz übergreift. In einem grösseren Nervenstamm ausserhalb der Pia sieht man zahlreiche streifenförmige Lymphocyteninfiltrate. Rechts vom 4ten Ventrikel sind mehrere Gefässe in der Nervensubstanz von Infiltrat umgeben, um einige kann dies kontinuierlich bis zur Oberfläche verfolgt werden, ebenfalls um eine grössere Arterie links vom Centralkanal. Beim rechten Lemniscus med. passiert auch ein infiltriertes Gefäss von der Oberfläche nach innen.

Med. obl. Mitte des 4ten Ventrikels. Die Infiltration setzt sich eine kleine Strecke nach innen entlang der Fissura ant. fort, ebenfalls existiert um einige kleinere Gefässe unter dem Boden des 4ten Ventrikels ein Exsudat, aus Lymphocyten und aus grösseren mononucleären Zellen bestehend. Das Ependym ist erhalten.

Med. obl. bei calamus scriptor. Das Infiltrat folgt einzelnen Gefässen in der Corticalis des Kleinhirns und wird um kleine periphere Gefässe in der Med. obl. nahe der Oberfläche gefunden.

In und unter der Tela Choroidea des 4ten Ventrikels ist ein reichliches tuberkulöses Granulationsgewebe vorhanden; dieses greift seitlich direkt auf den Boden des 4ten Ventrikels über; ihm fehlt sein Ependym, und es zeigt Oedem und eine sparsame Rundzelleninfiltration des Gewebes. An einer Stelle der Oberfläche der Med. obl. und des Kleinhirns greift das tuberkulöse Granulationsgewebe direkt auf die Nervensubstanz von der Pia aus hinüber.

Das Rückenmark bei der Pyramidenkreuzung. Das Piainfiltrat setzt sich in abnehmendem Grade ungefähr bis zur Mitte der Fissura ant. fort. Sonst sieht man ein sparsames Lymphocyteninfiltrat in der Gefässscheide einzelner kleiner peripherer Gefässe nahe der Oberfläche.

V. Meningitis bei Pneumonie.

47jähriger Mann. Pneumonie 10 Tage vor dem Tode, die letzten 4 Tage etwas benommen. Bei der Obduktion fand man eine diffuse suppurative Meningitis sowohl am Gehirn als am Rückenmark. Ausstrichspräparate vom Eiter zeigten Pneumokokken.

Mikroskopische Untersuchung.

Halsmark. Die Pia ist überall von polynucleären Leukocyten infiltriert, dichtere Leukocytenhäufungen, oft mit Fibrin untermischt, existieren ausserhalb der Pia sowie um die Nervenstämme herum.

Im Exsudat sowohl ausserhalb als in der Pia sieht man grosse Massen von Pneumokokken mit Kapsel. Die Infiltration setzt sich in die Fissura ant. sowie entlang den grösseren Verzweigungen der Centralgefässe fort.

Das Exsudat kann in abnehmendem Grade nach aussen entlang den Gefässen des einen Vorderhorns und an der anderen Seite bis zur Basis des Hinterhorns hin verfolgt werden; nur in den Hauptzweigen sieht man spärliche Pneumokokken. Im rechten Hinterstrang etwas medianwärts vom Hinterhorn setzt sich die Leukocyteninfiltration direkt vom Piainfiltrat in abnehmendem Grade entlang einer Arterie fort; die Pneumokokken können noch eine Strecke weiter in der Gefässscheide verfolgt werden.

Etwas ausserhalb dieses Gefässes, aber ohne nachweisliche Verbindung hiermit, liegt ein länglicher Herd, wo das Gewebe blutinfiltriert ist, und in der Mitte Nekrose zeigt.

Kokken können hier nicht gefunden werden. In nach Gram gefärbten Präparaten sieht man an der linken Seite längs einigen peripheren Gefässzweigen, die vom Exsudat nicht umgeben sind, ein Stück weit hinein Diplokokken in den Gefässscheiden.

Lumbalmark. Die Infiltration setzt sich bloss ein Stück nach innen in die Fissura ant. und entlang einer peripheren Arterie vor dem rechten Vorderhorn fort, in beiden Fällen ohne nachweisliche Bakterien. Keine Infiltration um die Centralgefässe. Ausserhalb des rechten Vorderhorns liegt ein kleineres und ein etwas grösseres hämorrhagisches Infiltrat im Gewebe, ohne Bakterien, aber mit zahlreichen braunschwarzen Körnchen (Formolwirkung?).

VI. Meningitis bei Pneumonie.

44jähriger Mann. Pneumonie 3 Wochen vor dem Tode, meningitische Symptome die letzte Woche. Bei der Sektion fand man eine Pneumonie in Resolution sowie eine purulente Meningitis an der Basis des Gehirns und etwas nach aussen entlang den Fossae Sylvii, sowie nach unten im Spinalkanal, aber nicht über der Konvexität des Gehirns. Auch in den Ventrikeln des Gehirns gab es purulentes Exsudat. Mikroskopisch fand man im Eiter Diplokokken vom Aussehen der Pneumokokken. Spinalflüssigkeit, auf eine Maus geimpft, tötete diese binnen 26 Stunden.

Mikroskopische Untersuchung.

Med. obl. in der Mitte des 4ten Ventrikels. Im Subarachnoidealraum ist reichliches fibrinhaltiges Leukocytenexsudat mit zahlreichen Diplokokken vorhanden; die

Pia ist herdweise von Leukocyten und von mononucleären Zellen mit rundem oder leicht eingeschnittenem Kern infiltriert. In der Pia sieht man sparsame Diplokokken, besonders in den peripheren Schichten.

Das Exsudat setzt sich nur spärlich nach innen entlang einigen peripheren Gefässen fort, am reichlichsten im vorderen medianen Septum. Das Exsudat tritt reichlich um Gefässe unter dem Boden des 4ten Ventrikels auf und um einige Gefässe am peripheren Rande des rechten Corp. restiforme medianwärts vom Recessus lateralis. In der Tela choroidea des 4ten Ventrikels und an dessen Boden ist ebenfalls reichlich Exsudat vorhanden.

Cervikalmark. Das Exsudat setzt sich spärlich in die Fissura ant. bis zum Grunde fort, man sieht es auch spärlich um einige periphere Gefässe nahe der Oberfläche. Im Centralkanal sieht man einen körnigen Inhalt mit einigen Zellen, worunter Leukocyten und Diplokokken.

Dorsalmark. Das Exsudat setzt sich in die Fissura ant. fort, wo es reichlich und leukocytenreicher als sonst in der Pia ist; es ist am stärksten in der Tiefe der Fissur. Nur an einem einzelnen peripheren Gefäss läuft das Infiltrat ein wenig in den Piatrichter hinein.

Lumbalmark. Das Exsudat infiltriert hier auch die Dura und ist spärlich im epiduralen Fettgewebe nebst einigen Diplokokken zu finden.

Das Exsudat setzt sich ungefähr bis in die Mitte der Fissura ant. fort, und sehr spärlich entlang einigen peripheren Gefässen im rechten Seitenstrang, an deren Mündungsstelle in die Pia letztere infiltriert ist.

VII. Pneumokokkenmeningitis.

23jähriger Mann, krank 3 Tage mit meningitischen Symptomen. Bei der Sektion fand man eine purulente Entzündung in allen Nebenhöhlen der Nase (mikroskopische Entzündung in der Nasenschleimhaut), und eine diffuse purulente Meningitis der Konvexität und Basis des Gehirns und des Rückenmarks. In den Seitenventrikeln des Gehirns war eine normale Menge heller Flüssigkeit vorhanden.

Eine Kultur von der Cerebrospinalflüssigkeit zeigte Pneumokokken, die eine weisse Maus nach einem Tag töteten; die Pneumokokken wurden hier in der Milz und im Herzblut wiedergefunden.

Mikroskopische Untersuchung.

Die Konvexität des Grosshirns. Das leukocytenreiche Exsudat erfüllt den Subarachnoidealraum und infiltriert die Pia und folgt vielen kleinen Gefässen nach innen in die Corticalis hinein, erreicht aber nicht die Medullaris.

Pons beim oberen Teile des 4ten Ventrikels. In den Pedunculi cerebelli ad pontem existieren mehrere zum Teil bedeutende Gefässinfiltrate, besonders an der rechten Seite. Ebenfalls existieren um den 4ten Ventrikel herum zahlreiche kleinere Gefässinfiltrate.

Ueber dem ganzen vorderen Teil sind nur spärliche Gefässinfiltrate vorhanden, z. B. einige grössere an der rechten Seite vorne.

Med. obl. in der Mitte des 4ten Ventrikels. Das Exsudat befindet sich auch hier im Subarachnoidealraum und an der Oberfläche des Kleinhirns. Das Exsudat verläuft entlang 2 Venen hinter der einen Olive, überwiegend aus Lymphocyten bestehend; man sieht es mehr leukocytenreich um 2 Gefässe zwischen dem Corp. restiforme und dem Recessus lateralis an derselben Seite und es verläuft kontinuierlich von der infiltrierten Pia nach innen entlang einem Gefäss der rechten Pyramide. Auch einige kleine Gefässe unter dem Boden des 4ten Ventrikels sind sehr spärlich infiltriert. Keine Infiltration des Plexus choroideus.

Med. obl. bei dem untersten Teil des 4ten Ventrikels. Das Exsudat kann an der Oberfläche des Kleinhirns entlang zahlreichen feinen Gefässen, die in der Rinde verlaufen, verfolgt werden. Es umgiebt den Plexus choroideus, durchbricht aber nicht sein Ependym. Es setzt sich ein wenig in die Fissura ant. fort, verliert sich hier aber bald. Es existiert auch um einige kleine periphere Gefässe, besonders im vordersten Teil der Med. obl. und besteht hier sowohl aus Leukocyten als aus Lymphocyten. Auch einige kleine Gefässe unter dem Boden des 4ten Ventrikels scheinen etwas infiltriert zu sein.

Cervikalmark. An einer Stelle sieht man Infiltration der Dura und deren äusserer Fläche. Die Infiltration setzt sich überwiegend polynucleär in die Fissura ant. fort und findet sich um die Hauptstämme der Centralgefässe an beiden Seiten sowie um ein Gefäss im linken Vorderhorn.

Das Exsudat setzt sich auch von der Pia aus direkt fort entlang einem Gefäss vor dem rechten Vorderhorn, entlang einem Gefäss zwischen dem Goll'schen und dem Burdach'schen Strange an der rechten Seite und ein wenig entlang einem Gefäss im linken Seitenstrang.

Die Leukocyteninfiltration findet sich auch um ein Gefäss in beiden Seitensträngen und in der Spitze beider Hinterhörner.

Dorsalmark. Auch hier ist das Exsudat im Subarachnoidealraum reichlich und von derselben Art wie oben erwähnt, vorhanden. In der Pia ist die Infiltration spärlicher, so dass sie stellenweise frei erscheint. Die Infiltration setzt sich nur spärlich in die Fissura ant. fort; um die Hauptstämme der Centralgefässe liegt nur sehr wenig Infiltration. Eine Ausbreitung nach innen fehlt.

Lumbalmark. In der Pia ist die Infiltration reichlicher als im Dorsalmark, ebenfalls reichlich in der Fiss. ant., dagegen fehlt sie um die Centralgefässe. Sie existiert nur spärlich um ein peripheres Gefäss von der Pia ab im linken Seitenstrang, an der Spitze des rechten Vorderhorns, sowie stellenweise um Gefässe dicht ausserhalb der Vorderhörner.

VIII. Meningitis purulenta.

2jähriger Junge. Fractura cranii (os sphenoidale). Meningitische Symptome. 9 Tage nach einem Falle gestorben.

In 3 Schnitten des Rückenmarkes, Cervikal-, Dorsal-, Lumbalmark, findet sich zwischen der Pia und der Dura ein dichtes Leukocyteninfiltrat mit zahlreichen lanceolaten Diplokokken mit Kapsel; in der Pia selbst ist nur spärliche Infiltration zu sehen von Leukocyten und Zellen mit rundem Kern; spärliche Bakterienhäufchen in der Pia. Die Pia ist über der Fiss. ant. ziemlich frei; auch in der letzteren sieht man keine Infiltration oder Kokken, auch anderswo im Rückenmark nicht.

IX. Meningitis purulenta[1].

30jähriger Mann. 1 Woche nach einem Unglücksfall gestorben, wobei die Spitze eines Regenschirmes von der Nase durch das Gehirn in den linken Seitenventrikel perforierte. Bei der Sektion fand man eine purulente Basalmeningitis, die Seitenventrikel enthielten Eiter.

Mikroskopische Untersuchung.

3 Stücke vom obersten Halsmark. Ausserhalb der Pia im Subarachnoidealraum liegt ein dichtes Exsudat von zahlreichen Leukocyten in einer fibrinhaltigen körnigen Masse. In der Pia sieht man eine etwas unregelmässige, nicht besonders starke Infiltration, die überwiegend aus Lymphocyten besteht, ferner protoplasmareiche Zellen, teils aussehend wie Plasmazellen, und einige Leukocyten.

Dieses Infiltrat setzt sich in die Fissura ant. fort, doch in keinem der 3 Stücke bis zum Boden hin, auch nicht entlang den Centralgefässen; weiter folgt das Infiltrat eine Strecke weit mehreren peripheren Gefässen, so einem ausserhalb des rechten Vorderhorns, einem an der Aussenseite des rechten Hinterhorns, und eine Strecke weit entlang der Fiss. post.

Das Exsudat umgiebt auch einige Nervenstämme ausserhalb des Rückenmarks und infiltriert ihre Scheiden, auch hier in derselben Art wie in der Pia. Im Centralkanal findet man einige abgestossene Zellen wie Ependymzellen aussehend, weiter Leukocyten und einige rote Blutkörperchen, endlich mehrere Kokken, die auch das Wandependym infiltrieren, das hier zum Teil unregelmässig und abgestossen ist; die Kokken dringen in die Nervensubstanz ein, ohne begleitende Entzündungserscheinungen zu verursachen.

X. Meningitis purulenta. (Otitis media).

Junge, 5 Wochen alt. Die Dauer der Krankheit kann nicht angegeben werden. Bei der Sektion fand man eine doppelseitige Otitis media und diffuse purulente Cerebrospinalmeningitis

[1] Der Fall ist von Prof. Dr. med. Francis Harbitz in Norsk magazin for lægevidenskaben 1906, S. 1033, publiziert.

mit Eiter in den Seitenventrikeln. In Ausstrichpräparaten fand man Grampositive Diplokokken, die nicht näher bestimmt wurden.

Mikroskopische Untersuchung.

Im Schnitt durch die Centralganglien des Gehirns an der linken Seite fand man in und unter der Tela und dem Plexus choroideus eine reichliche Leukocyteninfiltration, die an einer Stelle einem Arterienzweig folgt, in die Gehirnsubstanz hinein.

Besonders in der Nähe dieser Infiltrate, aber auch weiter hinaus, sind unter der Oberfläche der Centralganglien zahlreiche Gefässe mehr oder weniger reichlich infiltriert.

Halsmark. Reichliche Exsudation im Subarachnoidealraum, in der Pia nur eine spärliche und ungleichmässige Infiltration teils aus Leukocyten, teils aus mononucleären Zellen bestehend. In der Fissura ant. ein spärliches Infiltrat, am reichlichsten in der Tiefe; auch um die Hauptstämme der Centralvene sind die Gefässscheiden von mononucleären Zellen und einigen Leukocyten infiltriert.

Keine Infiltration um die peripheren Gefässe. Im Centralkanal ist ein reichliches Exsudat von abgestossenen Zellen und Leukocyten mit Diplokokken vorhanden.

Dorsalmark. In den Hinterhörnern sind mehrere kleine Gefässe infiltriert; in den Gefässscheiden einzelner Gruppen fand man zahlreiche Diplokokken.

Auch im Centralkanal Exsudat.

XI. Meningitis purulenta.
Streptokokken.

16jähriges Mädchen. Meningitische Symptome 2—3 Wochen im Anschluss an eine Otitis media.

Bei einer Lumbalpunktion erhielt man Reinkultur von Streptokokken aus der Spinalflüssigkeit.

Bei der Sektion wurde eine purulente Meningitis an der Basis des Gehirns gefunden, vom Chiasma nach hinten bis zu der untersten Fläche des Kleinhirns und nach aussen hin im Anfangsteil der Fossae Sylvii.

Die Ventrikel des Gehirn sind reichlich mit getrübter Flüssigkeit gefüllt, in ihren Wänden ist die Nervensubstanz etwas weich und von punktförmigen Blutungen durchsetzt.

Mikroskopische Untersuchung.

Die Centralganglien der linken Seite. Das Ependym ist zum Teil erhalten, zum Teil abgestossen.

Unter der Oberfläche findet man zahlreiche Gefässinfiltrate, aus Lymphocyten und grösseren einkernigen endothelähnlichen Zellen bestehend.

Ein ähnliches Exsudat findet sich auch reichlich in und ausserhalb der Pia über der Basis des Gehirns. Um zerstreute Gefässe sowohl unter der Oberfläche als in der Tiefe sind kleinere Blutungen vorhanden.

Einem aufgeweichten Herd in der Tiefe des Thalamus opt. entsprechend ist das Gewebe grobmaschig mit zahlreichen geschwollenen, ödematösen Zellen.

In 3 Stücken der Med. obl. fand man in der Pia ein Infiltrat aus Lymphocyten und grösseren mononucleären Zellen bestehend, dasselbe setzt sich eine Strecke lang kontinuierlich nach innen fort entlang einem Gefäss an der linken Seite. Im Subarachnoidealraum und im 4ten Ventrikel sieht man ein reichliches freies Leukocytenexsudat mit Streptokokken; unter dem Boden des 4ten Ventrikels sind zahlreiche Gefässscheiden von ähnlichen Zellen infiltriert, wie man sie in der Pia findet, ebenso ist das Grundgewebe hier etwas grobmaschig und mehr basophil als gewöhnlich.

In 2 Stücken des Halsmarks ist die Pia fleckenweise frei, aber sonst meistens lymphocyteninfiltriert. Das Infiltrat setzt sich eine kleine Strecke kontinuierlich nach innen entlang einem peripheren Gefäss fort und wird nahe der Oberfläche um einige andere Gefässe wiedergefunden.

Bloss in einem Stück setzt die Infiltration sich möglicherweise in die Fiss. ant. fort.

Diese Beispiele von Meningitis verschiedenen Ursprungs zeigen nun an mehreren Punkten Analogie mit der Poliomyelitis.

Im Rückenmark bestand in allen Fällen, nur einen ausgenommen, eine Ausbreitung der Entzündung nach innen entlang peripheren Gefässen oder entlang der vorderen Fissur; am häufigsten war die Infiltration in der vorderen Fissur am meisten ausgesprochen, zuweilen am stärksten in ihrer Tiefe; in anderen Schnitten waren wesentlich nur die peripheren Gefässe infiltriert, während die Entzündung in der vorderen Fissur weniger vorherrschend war oder fehlen konnte. Eine kontinuierliche Fortsetzung der Entzündung von der Pia nach innen entlang den Gefässen konnte oft beobachtet werden, sowohl im Rückenmark als in der Med. obl., in der Pons und im Gehirn. Bei der Meningitis V fanden wir im Halsmark Pneumokokken in nicht infiltrierten Gefässscheiden im peripheren Teil der weissen Substanz; ob nun die Pneumokokken hier intravital oder postmortal eingedrungen sind, so zeigt dieser Befund doch, dass der Weg in die Gefässscheiden hinein für die Mikroben in gewisser Beziehung offen steht. Auch die Scheiden der extramedullaren Nervenwurzel waren in einigen Fällen infiltriert.

Besonders charakteristisch ist, dass man in drei Fällen (V, VII, X) purulenter Meningitis Infiltration um die Hauptstämme der Centralgefässe und zum Teil um die Verzweigungen im Vorderhorn bis zur Basis des Hinterhorns fand. Man kann also auch bei Meningitiden die Entzündung entlang der vorderen Fissur, den Centralgefässen und ihren Verzweigungen bis in die graue Substanz hinein vorfinden, während die Infiltration entlang den peripheren Gefässen weniger tief eingedrungen ist.

Auch in der Med. obl. und Pons sahen wir bei den Meningitiden die Entzündung sich entlang den Gefässen fortpflanzen, häufig und am reichlichsten entlang den Centralgefässen, ferner entlang mehreren peripheren Gefässen, einmal entlang den Venae nucleariae, zweimal entlang Gefässen zwischen dem Corpus restiforme und dem Recessus lateralis; aber besonders müssen wir die zahlreichen Infiltrate um die Gefässe unter dem Boden des IV. Ventrikels und höher hinauf an beiden Seiten der Spitze des IV. Ventrikels und des Aquaeductus Sylvii hervorheben; einmal fand man eine kontinuierliche Fortsetzung des Infiltrats von der Pia entlang einer Arterie rechts vom Aquaeductus Sylvii; aber weiter abwärts kann es zweifelhaft erscheinen, woher diese Gefässe kommen; weil diese Infiltration am reichlichsten in den Fällen war, wo wir Exsudat in den Ventrikeln und Entzündung im Plexus choroid. fanden, so kann es möglich sein, dass diese Gefässe unter dem Boden des IV. Ventrikels kurze Zweige der Vasa choroidea sind. Die übrigen Gefässe in der Substantia reticularis sind bei den Meningitiden frei, wahrscheinlich weil hier der Weg entlang den Gefässscheiden zu lang ist, als dass die Entzündung von der Peripherie aus bis

dorthin gelangen kann. — Jedenfalls müssen diese Infiltrate, wie überall sonst bei den Meningitiden, von der Oberfläche direkt entlang den Gefässen fortgepflanzt werden, entweder von der Pia oder von der Oberfläche der Ventrikel. Dieselben verschiedenen Gefässe sind ja bei der Poliomyelitis auch regelmässig infiltriert; doch müssen wir annehmen, dass sich die Entzündung hier hauptsächlich entlang den Nucleargefässen und den Centralgefässen fortpflanzt; wenigstens fanden wir den Plexus und die Tela choroidea bei der Poliomyelitis fast immer frei; auch ist die Entzündung nicht hauptsächlich auf den Boden der Rautengrube beschränkt.

Einen ähnlichen Ursprung wie die Gefässe unter dem Boden der Rautengrube haben ohne Zweifel die infiltrierten Gefässe, die wir in 2 Fällen purulenter Meningitis in den oberflächlichen Teilen der Centralganglien des Gehirns fanden; in beiden war der Plexus choroideus entzündet, und von hier aus verliefen Gefässe, die wir an einer Stelle deutlich in die Nervensubstanz hinein verfolgen konnten. Die basalen Teile der Centralganglien und der angrenzenden weissen Substanz, die von den basalen Hirngefässen versorgt werden, waren bei den Meningitiden immer frei, weil hier die Entzündung in die Gefässscheiden nicht so tief eindringt wie bei der Poliomyelitis.

Mit Rücksicht auf die Zellenform steht die Poliomyelitis der tuberkulösen Meningitis am nächsten, wo auch die Infiltration der Pia aus Lymphocyten besteht; wir erwähnen auch die zwei purulenten Meningitiden IX und XI, wo die Pia ebenfalls von Lymphocyten und grösseren einkernigen Zellen infiltriert war, während das freie Exsudat im Subarachnoidealraum aus Leukocyten bestand.

Zuletzt soll erwähnt werden, dass in einigen Fällen von Meningitis eine Entzündung in und ausserhalb der Dura des Rückenmarks gefunden wurde, scheinbar von innen her fortgeleitet; ein solcher Befund, der übrigens bei der Poliomyelitis fast immer fehlte, kann natürlich über den Infektionsweg, wo die primäre Entzündung des epiduralen Gewebes zu suchen ist (cfr. Farquhard Buzzard), nichts besagen.

Eine Ausbreitung der Entzündung entlang dem Centralkanal konnten wir, wie bei der Meningitis, bei der Poliomyelitis nicht finden.

Die Aehnlichkeit, die pathologisch-anatomisch zwischen den Meningitiden und der Poliomyelitis besteht, ist in gewissen Beziehungen so prägnant, dass sie geeignet ist, unsere Auffassung von der Poliomyelitis als eine von der Pia eingewanderte Entzündung zu stützen. Wir finden bei mehreren Meningitiden, speciell bei den tuberkulösen, aber auch bei einigen suppurativen (VI, IX, XI), eine Ausbreitung über die Pia des Centralnervensystems, die in ihrer

Lokalisation ziemlich genau einer Poliomyelitis entspricht, indem der Prozess das ganze Rückenmark, die Med. obl. und die Brücke nebst den anliegenden Teilen des Kleinhirns befällt, während er am Grosshirn wesentlich auf die Basis und die Fossae Sylvii beschränkt ist, so dass die Konvexität vollständig oder relativ frei ist. Weiter zeigen die Gefässinfiltrate in der Substanz in den verschiedenen Abschnitten des Centralnervensystems auffallende Uebereinstimmung bei Meningitis und Poliomyelitis; nur verläuft die Infiltration bei der Poliomyelitis überall tiefer und wird, wesentlich in der grauen Substanz, diffus. Wir können darin nur eine weitere Entwickelung derselben Tendenz zur Wanderung der Entzündung nach innen sehen, die auch bei den Meningitiden überall zu finden ist; dass die Entzündung bei der Poliomyelitis so tief hineindringt, müssen wir Eigentümlichkeiten ihres Virus zuschreiben, dessen Natur wir nicht näher kennen; auch spielt dabei der rasche Verfall der Nervensubstanz und der Ganglienzellen eine nicht geringe Rolle, wie im Kap. III näher entwickelt ist.

Wir wollen an dieser Stelle eine sehr interessante, mit der Poliomyelitis acuta analoge Erkrankung des Rückenmarks erwähnen, wie sie Dr. Magnus in einem Falle von Herpes zoster beschrieben hat[1].

Neben der Entzündung im 3ten linken dorsalen Spinalganglion fand er eine Entzündung in mehreren Cervikal- und Dorsalsegmenten des Rückenmarks; die Entzündung hat sich unseres Erachtens scheinbar vom Spinalganglion entlang der Scheide der Nervenwurzel in den Subarachnoidealraum hinein fortgepflanzt und von hier aus die Pia inficiert. — Durch das Entgegenkommen des Herrn Dr. Magnus hatten wir Gelegenheit, einige seiner Präparate zu sehen, wo die Entzündung in der Pia herdförmig auftrat, am reichlichsten in der Fiss. ant.; von der Pia aus verlief die Infiltration entlang einzelnen peripheren Gefässen in der Tiefe, folgte aber hauptsächlich den Centralgefässen bis zu ihren Hauptstämmen in der grauen Substanz, und wo die Entzündung stärker war, setzte sie sich nach aussen entlang den Gefässen im linken Vorderhorn fort; von hier aus verliefen verhältnismässig starke Infiltrate um dünnwandige Gefässe in die weisse Substanz nach aussen; wahrscheinlich sind dies anastomosierende Venen; ferner waren Gefässe im linken Hinterhorn infiltriert; die Entzündung war um diese entweder durch anastomotische Verbindung mit den Centralvenen oder von der Peripherie her fortgeleitet; am Austritte dieser Gefässe an die Oberfläche war die Pia infiltriert. Man sieht also die ausgesprochene Analogie mit der Poliomyelitis, was die Ausbreitung angeht. Die Entzün-

[1] V. Magnus: Herpes zoster med forandringer i rygmarven. Norsk magazin f. lægevidenskaben 1906, pag. 1429.

dung war den Centralgefässen tiefer hinein als bei der Meningitis gefolgt, aber nur im 2ten Dorsalsegment tritt eine diffuse Entzündung wie bei der Poliomyelitis auf, sonst ist sie nur an die Gefässe gebunden. Die Infiltration stimmt vollständig mit dem Befunde in Fall VIII überein (1. Lumbal-, 4. u. 1. Dorsalsegment), wo auch die poliomyelitische Entzündung im Anfangsstadium war.

Wir müssen hier auch den in der Kasuistik beschriebenen Fall von akuter Meningoencephalitis (Fall XVII) berühren. Das mikroskopische Bild der Veränderungen im Gehirn entspricht vollständig der Entzündung bei Poliomyelitis, besonders ist die Piainfiltration sehr hervortretend; aber das eigentümliche ist die geringe Ausdehnung der Affektion nach unten. Während zerstreute Gefässinfiltrate in der Med. oblong. noch immer vorherrschten, u. a. unter dem Boden des IV- Ventrikels, um die Centralgefässe und die Vasa nuclearia, war im Rückenmark wesentlich eine Infiltration in der Pia in ihrer ganzen Höhe zu finden und im Cervikalmark in leichtem Grade in der vorderen Fissur, aber nur im obersten Cervikalmark um einzelne Gefässe in der grauen Substanz und im anstossenden Teil der weissen Substanz. Wir finden also hier die Tendenz der Entzündung zur Wanderung von der Pia nach innen stark abnehmend von der Med. oblong. nach unten, und unterhalb des Cervikalmarks, wo die Entzündung offenbar am spätesten aufgetreten ist, nur Piainfiltration.

Wir haben also, um unsere Anschauungen über die Ausbreitungsweise der poliomyelitischen Entzündung im Centralnervensystem nochmals festzustellen, unseren Ausgangspunkt von einer primären Affektion der Pia genommen; wir haben gesehen, dass die normal-anatomischen Verhältnisse sowohl im Rückenmark als im Bulbus und im Gehirn und die Lokalisation der poliomyelitischen Entzündung in der Pia und in der Substanz des ganzen Centralnervensystems sich sehr gut mit unserer Annahme einer Wanderung der poliomyelitischen Entzündung von der Pia her entlang den Gefässen nach innen in die Nervensubstanz kombinieren lassen; wir haben diese Auffassung durch Analogie mit den Verhältnissen bei verschiedenen Meningitiden, bei einem Herpes zoster mit Rückenmarksaffektion und bei einer akuten Meningo-Encephalitis gestützt. Wir werden jetzt ganz kurz untersuchen, ob die früheren pathogenetischen Theorien besser den Verhältnissen bei der Poliomyelitis entsprechen, oder ob diese sich mehr ungezwungen nach unserer Auffassung erklären lassen.

Ueber diese früheren Auffassungen von der Propagation der Entzündung im Centralnervensystem bei der Poliomyelitis können wir uns kurz fassen, da es uns nicht darauf ankommt, eine ausführliche Darstellung dieser

Theorien zu geben, sondern dieselben nur in Relation zu der von uns vindizierten Auffassung zu stellen.

Wir halten es hier nicht für notwendig, die alte und oft discutierte Frage näher zu besprechen, was das primäre bei der Poliomyelitis ist, die parenchymatösen Veränderungen, speciell die Degeneration der Ganglienzellen, oder die interstitielle Entzündung. Wir können hier auf das im vorigen Kapitel gesagte hinweisen, aus dem hervorgeht, dass die Poliomyelitis als ein interstitieller Prozess anfängt, der in seiner Lokalisation von der Gefässverteilung abhängig ist und nicht von der Gruppierung der Ganglienzellen.

Sehr naheliegend musste eine hämatogene Infektion des Nervensystems erscheinen, und zwar hat Pierre Marie[1] die Poliomyelitis für einen embolischen Prozess erklärt, bei dem die Centralarterien des Rückenmarks bevorzugt werden; aber tatsächlich fehlen die Arterienthromben bei der Poliomyelitis, auch bieten die Veränderungen bei der Poliomyelitis und bei embolischen infektiösen Prozessen im Rückenmark des Menschen, wie sie v. Leyden[1] und Nonne[1] beschrieben haben, keine Analogien. Und endlich kann die Begrenzung der Affektion im Gehirn auf die basalen und centralen Teile nicht bloss durch die Annahme von embolischen Prozessen erklärt werden, während sie leicht verständlich wird, wenn wir die Infiltration der Pia als bestimmend für die Ausbreitung im Centralnervensystem auffassen.

Letzteres gilt auch von Mönckeberg's[1] Theorie der »chemischen Embolien«.

Eine der letzten pathogenetischen Theorien hat Wickman[2] aufgestellt. Er schliesst aus der Affektion der Gefässscheiden zurück auf ein Irritament, welches sich in diesen ausbreitet; in soweit sind wir mit ihm einig. Aus dieser »lymphogenen« Ausbreitung erklärt er die Lokalisation der Rückenmarksveränderungen, die gewöhnlich dort mehr ausgeprägt sein müssen, wo die Lymphbahnen reichlicher auftreten, was mit dem Reichtum an Gefässen zusammenfällt, — also in der grauen Substanz. Innerhalb des Rückenmarks folgt das entzündungserregende Agens den Gefässscheiden, und hierdurch erklärt Wickman den ascendierenden oder descendierenden Verlauf, welchen die Krankheit nicht selten annimmt. So ansprechend diese Erklärung auch sein mag, ganz ausreichend ist sie doch nicht; wir müssten einen verhältnismässig offenen und zusammenhängenden Infektionsweg entlang den Gefässscheiden in der ganzen Länge des Rückenmarks erwarten. Wir wissen indessen, dass die Arterien Endarterien sind, ihre Gefäss-

[1] Nach Wickman citiert.

[2] Wickman l. c.

scheiden kommunicieren also nicht, — die Kapillargefässe dagegen bilden ein zusammenhängendes Netz, aber ihre Scheiden müssen doch als ein zu kompliciertes Labyrint angesehen werden, als dass sie in wesentlichem Grade als Ausbreitungsweg für eine so schnell wandernde Entzündung dienen könnten; jedenfalls müsste die Propagation in den Gefässscheiden der Venen stattfinden, denn diese anastomosieren auch, wenigstens die grösseren Zweige. Die longitudinalen Venenanastomosen sind aber kaum reichlich genug vorhanden, und speciell erreichen sie nach Kadyi nie eine grössere Länge, so dass eine fortschreitende Entzündung auch durch diesen Weg häufig zurückgehalten werden und sich durch engere Passagen schleichen müsste. Und jedenfalls würde eine solche Propagationsweise nicht erklären, wie das Infiltrat einen peripheren Arterienzweig in die Rückenmarksubstanz hinein begleiten kann, bis es sich mit den Verzweigungen verliert und dann auflöst, wie wir gezeigt haben.

Als eine Stütze für seine Auffassung führt Wickman die Seltenheit einer Kombination cerebraler und spinaler Kinderlähmung an; er erklärt dieses dadurch, dass der Prozess bei seiner fortschreitenden Ausbreitung vom Rückenmark bis zum Gehirn oder umgekehrt erst die lebenswichtigen Centren in der Med. oblong. passieren muss, wodurch die Krankheit leicht ihren tödlichen Abschluss findet. In allen früheren, genau untersuchten wie auch in unseren akuten Fällen war die Entzündung über das Rückenmark und die basalen und centralen Teile des Gehirns ausgebreitet, und auch in einem abgelaufenen Falle (Fall XV), wo der Tod 6½ Monate nach der Poliomyelitis als Folge einer Bronchopneumonie eintrat, konnten wir sowohl eine ausgebreitete Rückenmarksaffektion als auch Gefässinfiltrate in der Med. oblong. und im Grosshirn konstatieren. Auch in Fall XIV, wo der Tod 1 Jahr 10½ Monate nach der Poliomyelitis eintrat, fand man im unteren Teile der Med. oblong. Körnchenzellen in den Gefässwänden. In Fall XVI, wo das Kind 1½ Monate nach der Poliomyelitis starb, fand man im unteren Teile der Med. oblong. einen diffusen Herd; hier wie auch in der Brücke Gefässinfiltrate mit Körnchenzellen. Auch in Fall XIX, Tod 6½ Monate nach der Poliomyelitis, zeigten sich ähnliche Zeichen einer abgelaufenen Entzündung in Form von Körnchenzelleninfiltraten in den Gefässwänden, nicht nur in der Med. oblong. und Pons, sondern auch im Gehirn. — Also in unseren sämtlichen abgelaufenen Fällen hatte sich die Entzündung oberhalb des Rückenmarks ausgebreitet. Aehnliche Befunde von Entzündung in der Med. oblong. in abgelaufenen Fällen sind im vorigen Kapitel referiert (Bing, Taylor, Neurath).

Im Gegensatz zu Wickman's Auffassung ist es natürlicher anzunehmen,

dass die Entzündung der Oberfläche folgt als dem bequemeren Weg und von dort nach innen einbricht.

Was endlich eine Ausbreitung vom Centralkanal aus anbelangt, so sind die anatomischen Bedingungen für eine Kommunikation mit der Substanz des Rückenmarks zu wenig bekannt, als dass man irgend einen Standpunkt dieser Möglichkeit gegenüber einnehmen könnte; die Entzündung ist doch fast immer wenig ausgesprochen oder fehlt ganz um den Centralkanal herum; die Mitteilungen über Veränderungen in der Wand und im Lumen des Centralkanals sind auch zu spärlich und unsicher, um daraus grössere Schlüsse zu ziehen; in unseren Fällen waren auch keine auffallenden Veränderungen in der Wand und im Lumen zu finden. Jedenfalls kann der Centralkanal als Infektionsweg keine wesentliche Bedeutung im Vergleich mit der Pia bekommen.

Obwohl die Piainfiltration öfters beschrieben ist, so hat doch, so weit uns bekannt, nur ein einziger Verfasser, Fr. Schultze [1], den Zusammenhang zwischen dieser und den Gefässinfiltraten hervorgehoben. Er hat jedoch dieses Verhalten in seinen Konsequenzen nicht verfolgt, speciell mit Rücksicht auf die hauptsächliche Lokalisation im Gebiete der Centralgefässe; und sein Material erlaubte ihm auch nicht, einem solchen Gesichtspunkt eine allgemeine Gültigkeit zu geben, auch für die Lokalisation oberhalb des Rückenmarks.

[1] Schultze: l. c. Festschrift f. Arnold. Supplem.band z. Ziegler's Beitr.

Fünftes Kapitel.

Zusammenfassung der Ergebnisse unserer Untersuchungen.

In Norwegen trat in den Jahren 1903—1906 eine Reihe zerstreuter lokaler Epidemien von akuter Poliomyelitis auf, die sich allein in den Jahren 1905—1906 auf 1053 Fälle erstreckte. Hierbei sind auch einzelne verwandte Krankheitsfälle mit einer anderen Lokalisation im Nervensystem mitgerechnet.

Wir haben Gelegenheit gehabt, in 18 zu diesen Epidemien gehörigen Fällen und in einem älteren Falle das Nervensystem anatomisch zu untersuchen, nämlich 13 Fälle akuter Poliomyelitis (Exitus im akuten Stadium) — auch einzelne Fälle mit hervortretenden Symptomen von Seiten der Medulla oblongata (akute Bulbärparalyse) mitgerechnet —; 4 Fälle akuter Poliomyelitis (Exitus im Reparationsstadium) und 2 Encephalitiden. Von den 17 Fällen akuter Poliomyelitis gehören 10 Fälle zu 9 verschiedenen Herden der Krankheit ausserhalb Kristiania; die übrigen 7 sind in Kristiania in den Jahren 1905 und 1906 beobachtet.

Der Obduktionsbefund in den übrigen Organen bei den akuten Poliomyelitiden war im Ganzen negativ. Im Nervensysteme fand man im Grossen und Ganzen denselben anatomischen Befund:

Eine diffuse, infiltrierende, streng an die Gefässe geknüpfte Entzündung durch das ganze Rückenmark, einschliesslich Pia mater, sowohl in der grauen als in der weissen Substanz, doch immer am meisten hervortretend in kleineren Partien des Markes und besonders in den vorderen grauen Hörnern. Eine ähnliche Entzündung, doch in der Regel nicht so intensiv, war auch in der Medulla oblongata mit Pons vorhanden, auch hier in der grauen Substanz am meisten ausgesprochen (in der Substantia reticularis mit den hier liegenden Nervenkernen) und immer in Verbindung mit einer ähnlichen akuten Entzündung in der Pia mater. Auch in den medialen Partien des Kleinhirns und hier besonders ausgeprägt, sowohl in den dünnen Häuten als in der Substanz war regelmässig eine Zelleninfiltration nachweisbar. Von der Pia mater über Pons und Pedunculi Cerebri setzte

sich die entzündliche piale Infiltration nach vorne hin an der Basis Cerebri fort und speziell nach aussen in der Fossæ Sylvii mit ihren zahlreichen Sulci; gleichzeitig sah man auch kleine Entzündungsherde oberflächlich in der Gehirnsubstanz (an der Basis der Frontal- und Temporallappen). Auch in der Substanz konnte man eine kontinuierliche Fortsetzung des Entzündungsprozesses verfolgen — von den Umgebungen des vierten Ventrikels in die graue Substanz längs dem Aqueductus Sylvii, von der Pons in die Pedunculi Cerebri (Substantia nigra), und weiter in die Centralganglien, besonders in ihren hinteren und unteren Partien (in den Thalami optici sehr häufig zahlreiche Infiltrate), und zwar wie gewöhnlich in Gestalt perivasculärer Herde immer in kontinuierlicher Verbindung mit der Zelleninfiltration in der Pia mater. Endlich wurden in einer Reihe der Fälle auch eine ähnliche infiltrierende Entzündung in der Pia mater über den Hemisphären und in Verbindung hiermit oft Zelleninfiltrate in der Oberfläche der Gehirnsubstanz gefunden, sowohl streng perivasculäre als mehr diffuse Herde, am häufigsten in den Gyri centrales und frontales.

Dagegen konnten wir in den peripheren Nerven keine pathologischen Veränderungen nachweisen.

In den Fällen, die sich klinisch als akute Bulbärparalysen manifestierten, wurden im wesentlichen dieselben Befunde erhoben, nur lag eine mehr intensive Entzündung in der Medulla oblongata mit Pons vor.

Der pathologische Prozess äusserte sich als eine exquisit infiltrierende, sehr zellenreiche Entzündung (mit Mengen von emigrierten Lymphocyten, grösseren mononucleären Zellformen und Leukocyten), — die um die Gefässe concentriert war; aber ausserdem war die Entzündung durch eine bedeutende und früh auftretende Degeneration der Ganglienzellen (mit Durchsetzung und Auffressung von Leukocyten) charakterisiert.

Wir müssen annehmen, dass man in schweren und besonders in tödlich verlaufenden Fällen von akuter Poliomyelitis einen Entzündungsprozess finden wird, der sich in der Art und Ausbreitung sowohl in der Nervensubstanz als in den Häuten im wesentlichen so wie oben geschildert verhalten wird. In den leichteren und schnell vorübergehenden (doch von dauernden Lähmungen gefolgten) Fällen ist der Prozess vielleicht weniger ausgebreitet, geht rascher zurück und verschwindet ganz aus grossen Teilen der ergriffenen Partien; gleichwohl aber müssen wir annehmen, dass auch hier sich die Entzündung von ihrem ersten Beginn ab ebenso wie in den schweren Fällen geäussert hat; unsere Erfahrungen von vier leichteren (im Reparationsstadium an komplizierenden Krankheiten Exitus) Fällen bestärkt diese Meinung (vergl. u. a. die Befunde einer abgelaufenen Entzündung in der Medulla oblongata).

Der erste Fall einer akuten Encephalitis zeigte ausser circumskripter encephalitischer Herde in der Oberfläche des Gehirns auch eine diffuse Entzündung (mit zerstreuten Infiltraten) in den Centralganglien, in der Pons und Medulla oblongata mit ihren Häuten und zugleich im oberen Cervikalmark, während die dünnen Häute über das ganze Rückenmark diffus infiltriert waren; dieser Entzündungsprozess war im Aussehen und in seiner Lokalisation somit analog der Entzündung in denselben Teilen bei der akuten Poliomyelitis. In dem anderen Falle von Encephalitis war nur ein kleiner, circumskripter Entzündungsherd im Inneren des Gehirnes vorhanden, sonst aber normale Verhältnisse.

Der eventuelle Zusammenhang und direkte Uebergang von der akuten Poliomyelitis zu den Entzündungen mit anderen Lokalisationen im Nervensysteme ist darauf erörtert worden. Es hat sich zunächst hierbei bestätigt, dass viele Fälle der sogenannten Landry'schen Paralyse oder ascendierender Lähmung zum grossen Teil nichts anders sind, als schwere Fälle einer akuten Poliomyelitis mit der gewöhnlichen Ausbreitung ausserhalb des Rückenmarks. Danach wurde hervorgehoben, dass in einzelnen Fällen (vergl. Kasuistik) von akuter Poliomyelitis mehr begrenzte, stark entzündete und erweichte Herde im Rückenmark vorhanden waren, die als eine circumskripte (— transverselle —) Myelitis betrachtet werden mussten, oder die sich gewiss zu einer solchen Entzündung entwickelt hatten; in diesen Fällen sieht man also den Uebergang zu den circumskripten Myelitiden.

Weiter wurde betont, dass man regelmässig in einem schweren Falle akuter Poliomyelitis eine Entzündung in der Medulla oblongata und der Pons und in den Centralganglien findet, — also eine Poliencephalitis inferior und superior acuta. — Aber man ist nach diesem Befunde an und für sich doch nicht berechtigt, solche Fälle mit diesen Namen zu benennen. Ist indessen die Entzündung an den hervorgehobenen Stellen sehr intensiv, und giebt sie klinisch das deutliche Bild z. B. einer akuten Bulbärparalyse, während gleichzeitig der Entzündungsprozess im Rückenmark weniger ausgesprochen ist und keine oder undeutliche Symptome zeigt, so darf ein solcher Fall als eine akute Bulbärparalyse oder eine Polioencephalitis inferior acuta oder Polioenceph. super. acut. bezeichnet werden. Alle Uebergänge kann man hier finden; sie sind in der Kasuistik beschrieben.

Endlich stand in deutlicher Weise unser erster Fall von akuter Encephalitis in naher Verwandtschaft zu den akuten Poliomyelitiden — auch epidemiologisch — und bildete die Brücke zwischen den akuten Poliomyelitiden auf der einen und den akuten Encephalitiden auf der anderen Seite.

Fälle, die einen aetiologischen und pathologisch-anatomischen Zusammenhang zwischen akuten Poliomyelitiden und multiplen Neuritiden illustrieren konnten, wurden nicht nachgewiesen.

Die Möglichkeit, dass die epidemische Cerebro-spinalmeningitis in Verwandtschaft mit der akuten Poliomyelitis stehen könnte, ist aus pathologisch-anatomischen, klinischen und epidemiologischen Gesichtspunkten erörtert worden; die Beweise, die für eine solche Verbindung sprechen könnten, stehen zur Zeit noch auf schwachen Füssen und sind wenig überzeugend.

Die epidemische Poliomyelitis, wie sie in Norwegen auftrat, ist offenbar infektiöser Natur und wahrscheinlich auf ein und dasselbe Virus zurückzuführen. In 12 Fällen hat Dr. Geirsvold von der Spinalflüssigkeit denselben Diplokokkus nachgewiesen; seine Untersuchungen über diese Mikrobe sind, wie auch ähnliche Befunde anderer Verfasser, oben referiert. Der Diplokokkus wurde bei 3 unserer Fälle in der Spinalflüssigkeit gefunden; viel Arbeit wurde darauf verwandt, Mikroben in den Schnitten nachzuweisen, aber in keinem unserer Fälle gelang ihr Nachweis mit Sicherheit.

Die Erfahrungen über das Atrium der poliomyelitischen Infektion sind noch zu unvollständig, als dass man einen bestimmten Standpunkt einnehmen könnte; vieles spricht dafür, dass das Atrium im Digestionstractus und vielleicht schon im Hals zu suchen ist. Auch deutet vieles darauf hin, dass die weitere Infektion des Centralnervensystems hämatogen nach einer Allgemein-Infektion geschieht; jedoch kann man die Möglichkeit einer lymphogenen Infektion nicht ausschliessen.

Für das Centralnervensystem müssen wir annehmen, dass die erste Lokalisation oder wenigstens die ursprüngliche Ausbreitung der Entzündung in der Cerebrospinalflüssigkeit und in der Pia, wo es dem Prozess leicht wird sich mit grosser Schnelligkeit fortzupflanzen, stattfindet. — Von der Pia aus hat die Entzündung überall Gelegenheit entlang allen adventitiellen Gefässscheiden einzudringen, und es ist nun näher nachgewiesen worden, wie auf der einen Seite die Gefässverteilung im Centralnervensystem und auf der anderen Seite die Lokalisation der poliomyelitischen Piainfiltration in absoluter Uebereinstimmung mit der Ausbreitung der poliomyelitischen Entzündung in der Substanz des Centralnervensystems steht, sowohl was das Rückenmark als den Bulbus und das Gehirn anbetrifft.

Die Annahme einer Wanderung der Entzündung von der Oberfläche der Pia nach innen längs den Gefässscheiden zu der Nervensubstanz hin wird daher die Ausbreitung der Entzündung gut erklären; die Gefässe,

längs denen diese Wanderung am meisten konstant vor sich geht, sind im Rückenmark die Centralgefässe, in Med. oblong. und Pons die Centralgefässe und Vasa nuclearia, im Gehirn die basalen Gefässe des Gehirns und die Gefässe von der Basis zu den Centralganglien; diesem Eintritt der Gefässe in die Gehirnsubstanz entsprechend, finden wir gerade die meist konstante Infiltration der Pia. Serienschnitte des Rückenmarks bestätigen diese Anschauung.

Die Untersuchung einer Reihe von Meningitiden verschiedener Natur zeigt auch hier eine Tendenz zur Wanderung der Entzündung nach innen in die Nervensubstanz, die in verschiedenen Punkten mit den Verhältnissen bei der Poliomyelitis übereinstimmt, nur reicht die Einwanderung nicht so weit, und es wird die Entzündung keine diffuse. Auch bei einer Rückenmarksaffektion bei Herpes zoster zeigte die Entzündung im Rückenmark einen ähnlichen Typus wie bei der Poliomyelitis; bei einer akuten Meningo-encephalitis pflanzte sich auch die Entzündung nach abwärts längs der ganzen Pia des Rückenmarks fort, während die Tendenz zur Wanderung nach innen entlang den Gefässscheiden sich weiter abwärts, in der Höhe des Halsmarks, verlor.

Erklärung der Abbildungen.

Sämtliche reproduzierte Abbildungen sind von stud. med. Diesen gezeichnet. Folgende Vergrösserungen kamen zur Anwendung:

Vergr.	335	. . . . .	Leitz	Obj.	7	Ok. 1
—	60	. . . . .	—	„	3	„ 1
—	9	. . . . .	—	„	1	„ 1 (halbe Grösse).
—	$2^1/_2$	. . . . .	Lupenvergrösserung.			

Tafel I.

Fig. 1. Fall II. Rückenmark am 6—7. Dorsalsegment. Entzündliche Infiltration in der Pia mater, in den Fissuren, längs den Gefässen der weissen Substanz und in der grauen Substanz, besonders in den vorderen grauen Hörnern. Vergr. 9.

Fig. 2. Fall II. 7. Cervikalsegment. Infiltration in der Pia. Starke Entzündung in den vorderen grauen Hörnern (besonders im rechten) und teilweise im linken grauen Horn. Die Ganglienzellen meistenteils verschwunden. Vergr. 9.

Tafel II.

Fig. 3. Fall II. 3—4. Cervikalsegment. In der weissen Substanz wesentlich perivasculäre Infiltrate. In der grauen Substanz eine destruierende, exquisit hämorrhagische Entzündung mit grösseren Blutungen. Nur Reste von Ganglienzellen sind hier vorhanden Vergr. 9.

Fig. 4. Fall III. 11. Dorsalsegment am unteren Ende der erweichten Partie. Infiltration in der Pia. Diffuse, sehr intensive Entzündung in der grauen und zum grossen Teile auch in der weissen Substanz. Vergr. 9.

Tafel III.

Fig. 5. Fall III. Dorsalmark am 9—10. Segmente in der erweichten Partie. Sehr intense Entzündung in der ganzen grauen Substanz und in sämtlichen weissen Strängen. Vergr. 9.

Fig. 6. Fall III. 6. Dorsalsegment. Auch hier eine starke diffuse Entzündung mit einer ausgebreiteten Degeneration der Ganglienzellen. Vergr. 9.

Tafel IV.

Fig. 7. Fall III. 8. Cervikalsegment (cfr. die Beschreibung im Texte). Vergr. 9.

Fig. 8. Fall III. 3. Cervikalsegment. Die Entzündung hat hier bedeutend an Intensität abgenommen. Vergr. 9.

Tafel V.

Fig. 9. Fall VI. 5. Cervikalsegment. Herdförmige Piainfiltrate, Infiltration der vorderen Fissur, am Grunde zunehmend, diffuse Infiltration beider Vorderhörner, zahlreiche Gefässinfiltrate in den weissen Strängen. Vergr. 9.

Fig. 10. Fall VI. 5. Dorsalsegment. Infiltration der Pia an der Vorderfläche und in der vorderen Fissur, Gefässinfiltrate in der Rückenmarksubstanz, in den Hörnern auch etwas diffuse Infiltration. Vergr. 9.

Tafel VI.

Fig. 11. Fall VIII. 4. Dorsalsegment. Infiltration der Pia vorne und in der vorderen Fissur. Infiltrierte Gefässe in den Vorderhörnern und in den weissen Strängen (Venen?). Vergr. 9.

Fig. 12. Fall X. 4. Lumbalsegment. Ausgesprochene Piainfiltration. Starke diffuse Infiltration beider Vorderhörner, die sich in die Hinterhörner hinein erstreckt und zum Teil auf die weisse Substanz übergreift. Zahlreiche Gefässinfiltrate in der weissen Substanz. Vergr. 9.

Tafel VII.

Fig. 13. Fall X. 2. Lumbalsegment. Ganglienzellen, mehr oder weniger von Leukocyten infiltriert. Vergr. 335.

Fig. 14. Fall XVI. Lumbalmark, nach Busch osmiert. Diffuser Herd im rechten Vorderhorne, sonst in beiden Hörnern und in den Vordersträngen Fettkörnchenzellen in den Gefässscheiden, ebenso in der vorderen Fissur. Vergr. 9.

Fig. 15. Fall XVI. Med. obl. 4, Mitte des IV. Ventrikels, nach Busch osmiert. Eines der linken Vasa Nuclearia von Körnchenzellen umgeben. Vergr. 335.

Tafel VIII.

Fig. 16. Fall VI. Med. obl. 2. Etwas oberhalb des Calamus scriptor.. Spärliche Piainfiltration vorne. Infiltriert sind zahlreiche Gefässe, besonders das Mediangefäss, ein Nucleargefäss und Gefässe unter dem Boden des IV. Ventrikels. Ausgebreitete diffuse Infiltration in der Subst. retic. und in der Raphe. Vergr. 9.

Fig. 17. Fall VII. Med. obl. 3. Etwa in der Mitte zwischen den Striae acusticae und der unteren Spitze. Infiltration der Pia, der Vasa nuclearia, der Mediangefässe, der Gefässe unter dem Boden des IV. Ventrikels und der Subst. reticularis sowie der Kerne IX, XI und XII. Vergr. 9.

Tafel IX.

Fig. 18. Fall VII. Med. obl. 4. Unterhalb der Striae acusticae. Infiltration der Kerne VII, VIII und IX. Vergr. 9.

Fig. 19. Fall VII. Pons und obere Hälfte der Rautengrube (Quintusregion). Zahlreiche zerstreute Gefässinfiltrate am Boden des IV. Ventrikels; die Trigeminuskerne sind entzündlich infiltriert. Vergr. I 9, II 60.

Tafel X.

Fig. 20. Fall VII. Medulla obl. 7. Pons und obere Hälfte der Rautengrube. Intensive Entzündung mit zahlreichen Infiltraten am Boden des IV. Ventrikels, in sämtlichen Trigeminuskernen, in den Crura Cerebelli ad Corpora quadrigem. und im Locus coeruleus. Vergr. I 9, II 60.

Fig. 21. Fall VII. Medulla obl. 9. Pedunculi, Corpora quadrigem. ant., Oculomotoriuskerne. In der Medianfurche intensive Infiltration der Pia mater. Infiltration der Gefässe, in der Raphe und zahlreiche Herde in den Oculomotoriuskernen am Boden des Aquaeduct. Sylvii. Vergr. 9.

Tafel XI.

Fig. 22. Fall XIII. Medulla oblongata 1, dicht über der Pyramidenkreuzung. Geringe Zeichen einer Entzündung. Vergrösserung 7.

Fig. 23. Fall XIII. Medulla oblongata 5 durch die Mitte des vierten Ventrikels, die Acusticuskerne. Zahlreiche Infiltrate in den Gefässen der Raphe und in den Aesten der Vasa nuclearia. Lupenvergrösserung 3.

Tafel XII.

Fig. 24. Fall XIII. Durch die Mitte der Pons 6, Facialiskerne. Eine intensive Entzündung in der ganzen grauen Substanz. Lupenvergrösserung $2^1/_2$.

Fig. 25. Fall XIII. Durch Pons 7 und die obere Spitze des vierten Ventrikels, Quintusregion. Die Entzündung weniger hervortretend. Lupenvergrösserung $2^1/_2$.

Tafel XIII.

Fig. 26. Fall XIII. Schnitt durch den oberen Teil der Pons, durch Aqueductus Sylvii und die hinteren Vierhügel 9. Wenig ausgesprochene Entzündung in der grauen Substanz (Kerne des Nerv. trochlear.). Lupenvergrösserung $2^1/_2$.

Fig. 27. Fall XIII. Durch Pedes pedunculi, Aquaeductus Sylvii und Corpora quadrigem. anter. 10. Zahlreiche grosse Infiltrate in der Substantia nigra, im Tegmentum und teilweise in den Kernen des Nerv. oculomotor. Lupenvergr. $2^1/_2$.

Tafel XIV.

Fig. 28. Fall XII. Centralganglien an der linken Seite in der Mitte und an der Basis. Infiltrierte Gefässe in der Pia und nach oben (in der Richtung des Nucleus lentiformis und der Caps. int.) zahlreiche Infiltrate. Cfr. Textfig. 2. Vergr. 9.

Fig. 29. Fall XII. Centralganglien an der linken Seite nach hinten. Sulcus in der Tiefe der Fossa Sylvii mit zellig infiltrierter Pia; zahlreiche Gefässinfiltrate in der Substanz, sowohl in der grauen als in der weissen. Vergr. 9.

Fig. 30. Fall XII. Centralganglien an der rechten Seite nach hinten. Zahlreiche Infiltrate im Pes pedunculi, in der Substantia nigra und im rechten Thalamus opt. Cfr. Textfig. 4. Vergr. 9.

Tafel XV.

Fig. 31. Fall XII. Schnitt von den Centralganglien an der linken Seite mit Basis Cerebri. Eine sehr ausgesprochene Zellen-Infiltration in der Pia, in der Tiefe eines Sulcus des Frontallappens zunehmend. In der grauen und weissen Substanz zerstreute perivasculäre Infiltrate, besonders in der Richtung des Thalamus opt. Cfr. Textfigur 2. Vergr. 9.

Fig. 32. Fall V. Gefässinfiltrate und kleine diffuse Infiltrate im basalen Teile des linken Thalamus opt. Vergr. 60.

Fig. 33. Fall VI. Gefässinfiltrate und diffuse Infiltration in der grauen Substanz der Basis nahe dem Chiasma nerv. opt. Vergr. 60.

Tafel XVI.

Fig. 34. Fall XII. Schnitt vom linken Gyrus central. ant. Infiltration in der Pia und in der Substanz, meistens streng perivasculär. Vergr. 9.

Fig. 35. Fall XII. Ein diffuses Zellen-Infiltrat in der Medullaris des linken Gyrus central. ant. Vergl. das Quereck an Fig. 34. Vergr. 335.

Fig. 36. Fall XI. Gyrus centralis anter. und post. nach oben an der linken Seite. Im Gyrus centralis ant. zerstreute Infiltrate, perivasculär und diffus. Auch in der Pia Zellen-Infiltration. Vergr. 9.

Fig. 37. Fall XI. Ein diffuses, leukocytenreiches Infiltrat im linken Gyrus centralis ant. nach oben. Cfr. die markierte Partie in der Fig. 36. Vergr. 335.

Tafel XVII.

Fig. 38. Fall XI. Centralgyri an der rechten Seite in der Mitte. Im Gyrus centralis ant. perivasculäre und ein grosses diffuses Zellen-Infiltrat. Vergr. 60.

Fig. 39. Fall XI. Zellen-Infiltrat im rechten Gyrus centralis ant. Cfr. die markierte Stelle in Fig. 38. Vergr. 335.

Fig. 40. Fall XI. Schnitt vom Gyrus centralis ant. und post. in ihrer unteren Partie an der rechten Seite. In der Tiefe eines Sulcus des Gyrus centralis ant. eine starke Infiltration der Pia, die sich in die Substanz sowohl der Corticalis als der Medullaris fortsetzt. Vergr. 9.

Fig. 41. Fall V. Cerebellum. Piainfiltration in einer Furche an der linken Oberfläche. Vergr. 60.

Gedruckt am 14. Juni 1907.

Fig. 1.

Fig. 2.

KR:A. LITH. A:BOLAG.

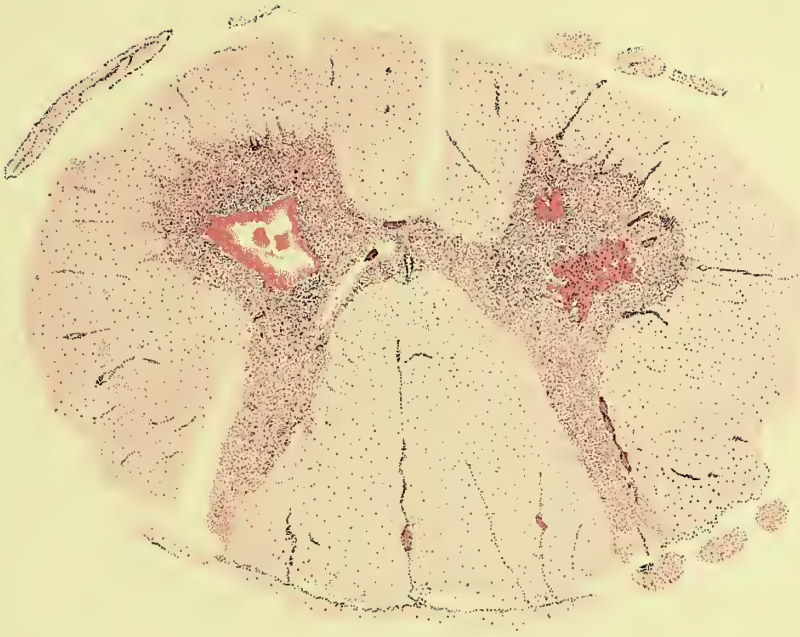

Fig. 3.

Fig. 4.

KR:A. LITH. A:BOLAG.

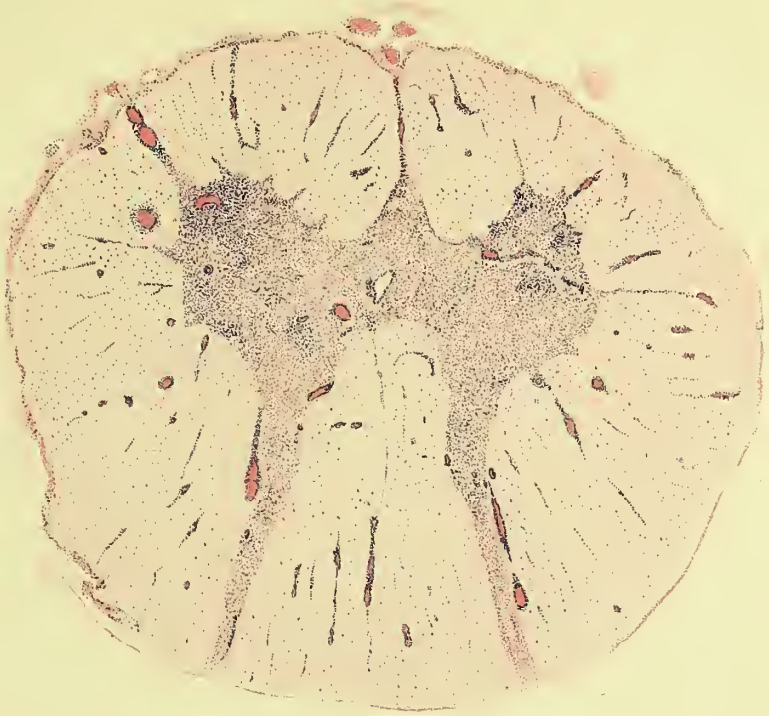

Fig. 5.

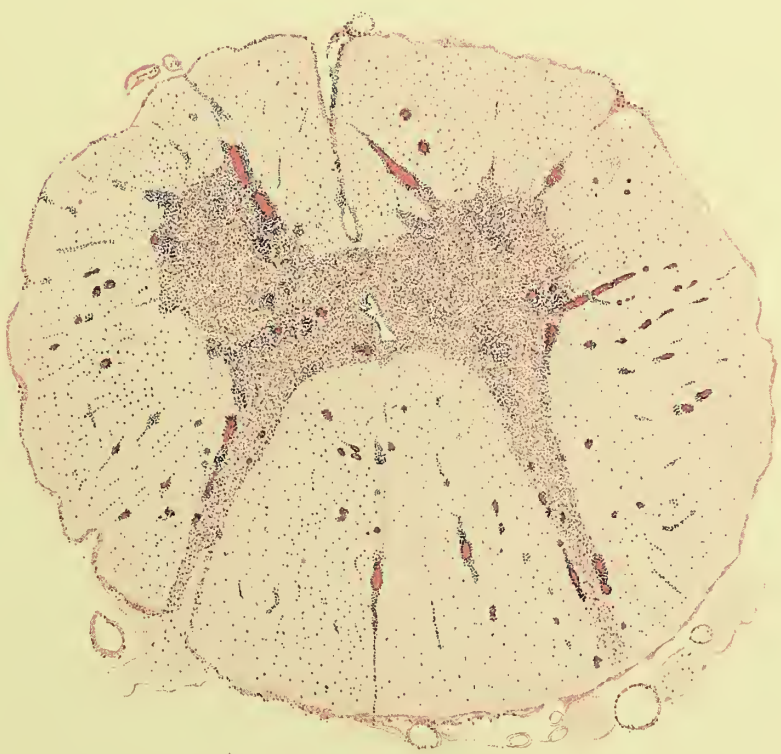

Fig. 6.

KR:A. LITH. A:BOLAG.

Fig. 7.

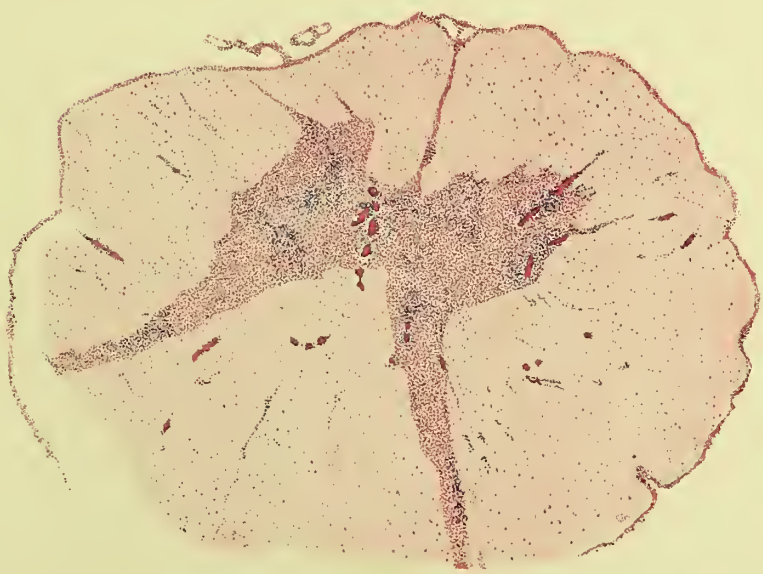

Fig. 8.

KR:A. LITH. A:BOLAG.

Fig. 9.

Fig. 10.

KRA. LIT. AKTIEBOLAG.

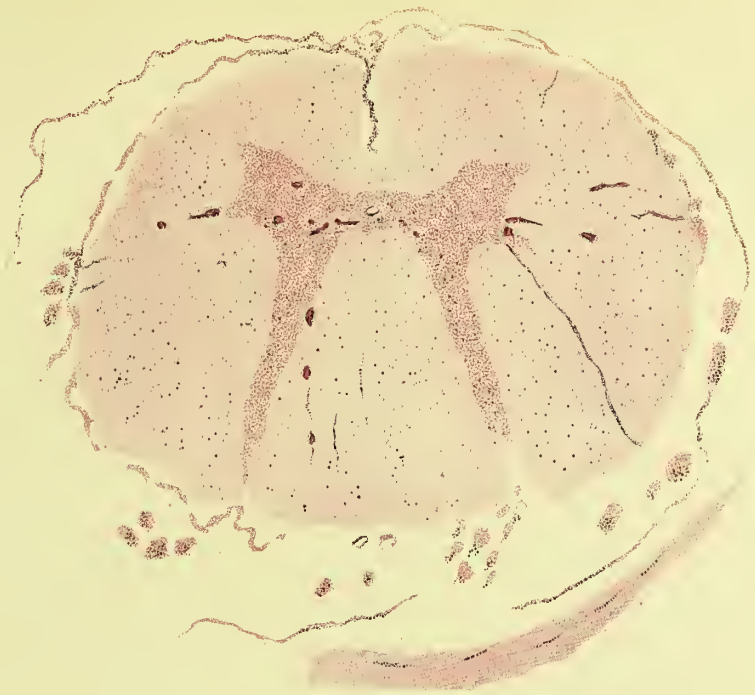

Fig. 11.

Fig. 12.

K.R.A. LITH. A:BOLAG.



Fig. 13



Fig. 15

Fig. 14

KR:A. LITH. A-BOLAG.

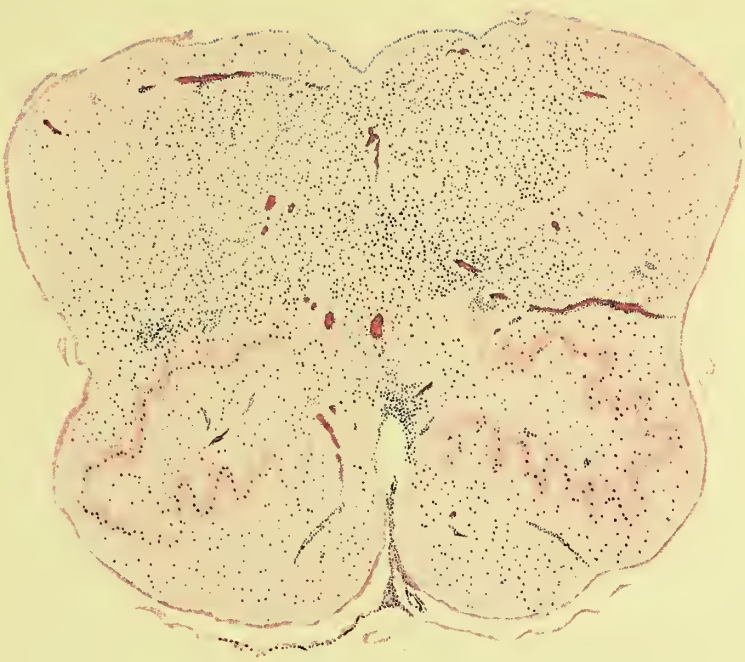

Fig. 16.

Fig. 17.

KR:A. LITH. A:BOLAG.

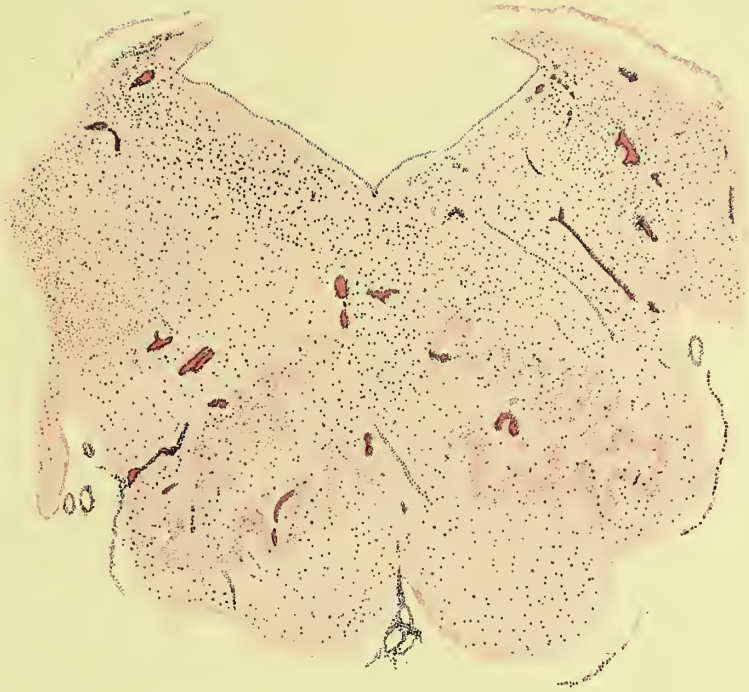

Fig. 18.

Fig. 19.

KRA. LIT. AKTIEBOLAG.

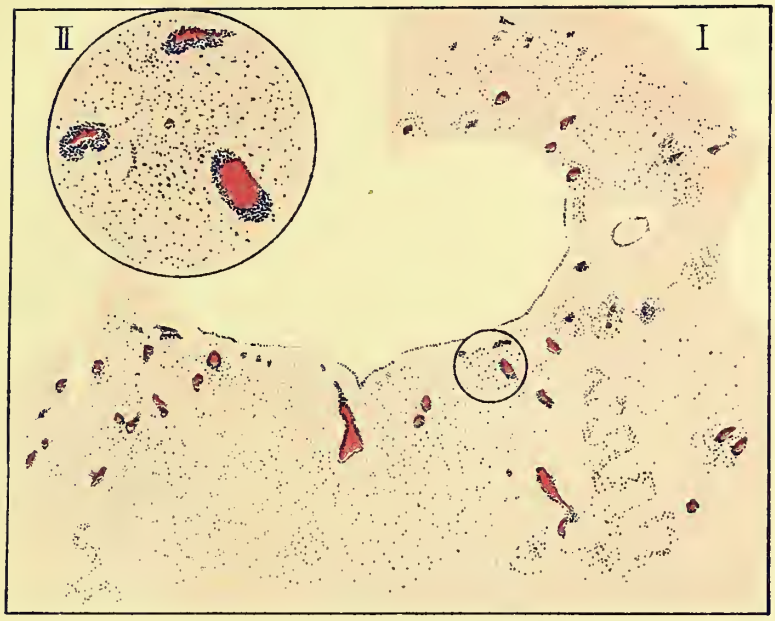

Fig. 20

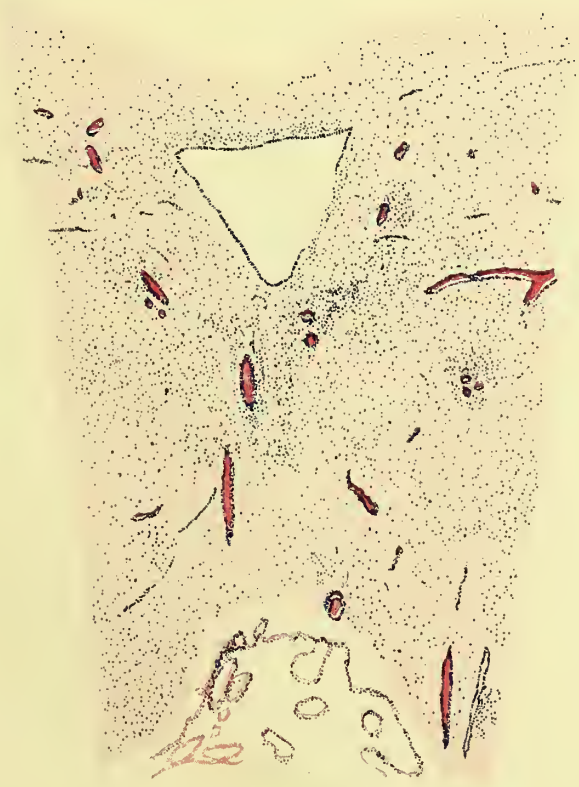

Fig. 21

K.R.A. LITH. A-BOLAG.

Fig. 22

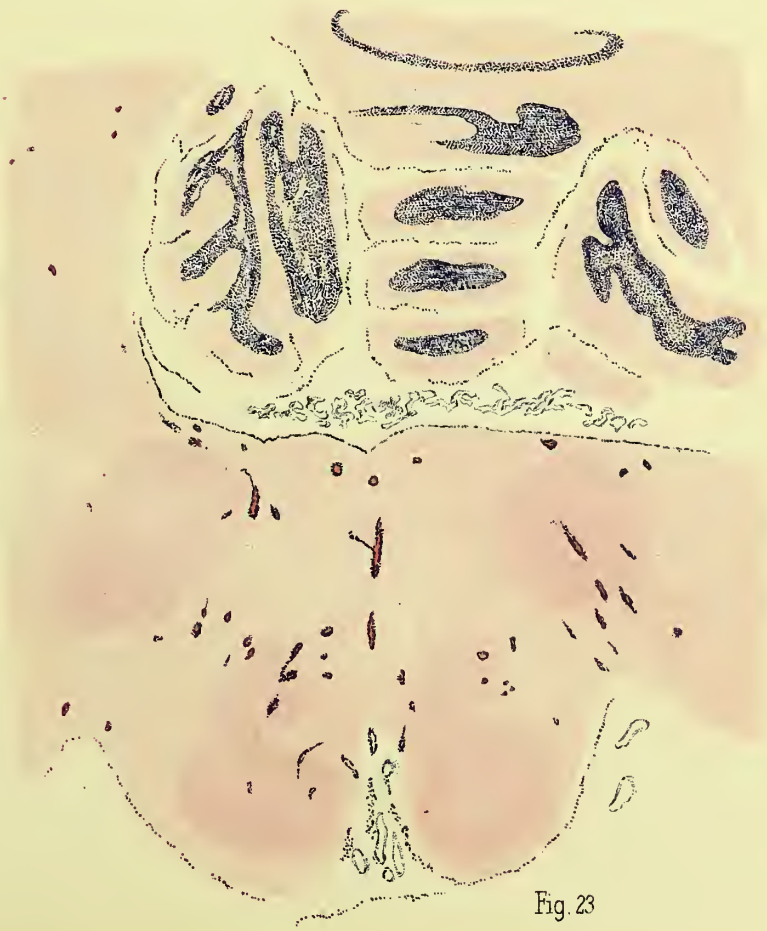

Fig. 23

KR:A. LITH. A:BOLAG.

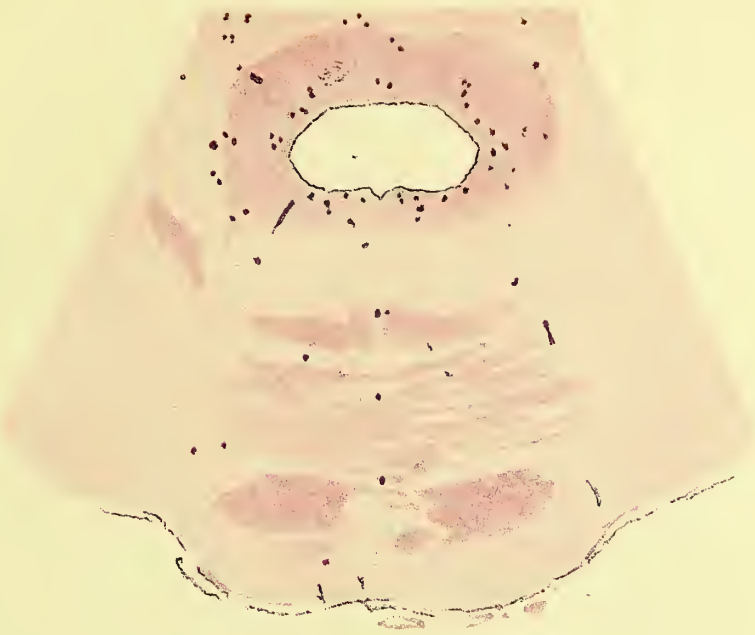

Fig. 24

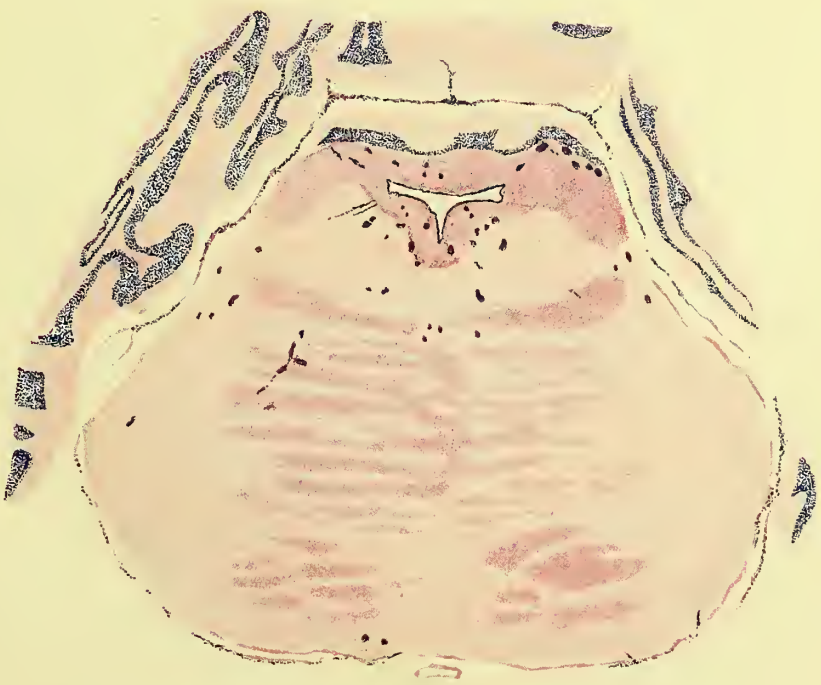

Fig. 25

KR:A. LITH. A:BOLAG.

Fig. 26

Fig. 27

KR:A. LITH. A-BOLAG.

Fig. 31

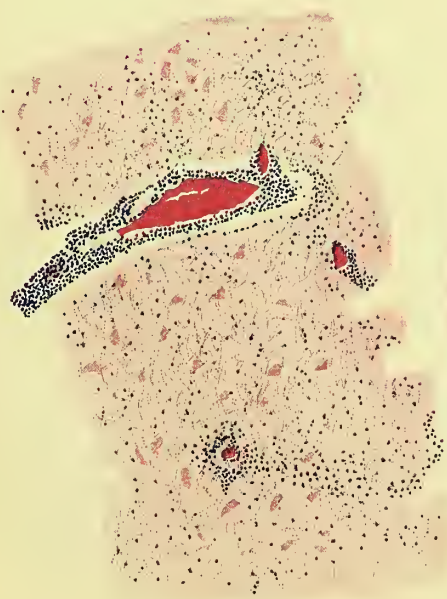

Fig. 32

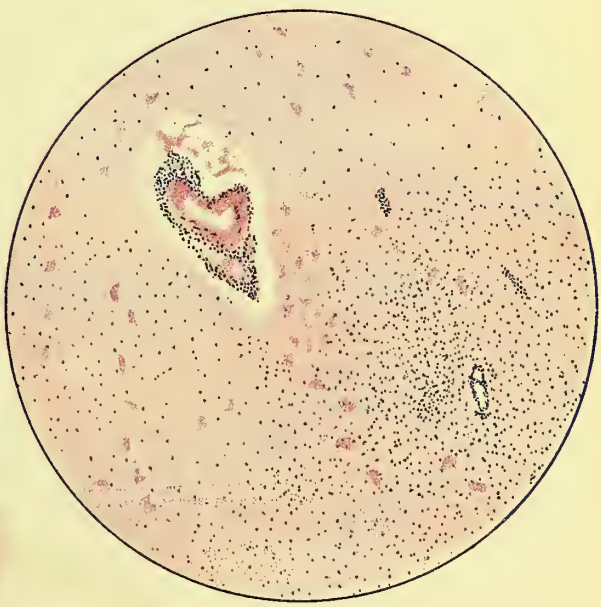

Fig. 33

KR:A. LITH. A:BOŁAG.



Fig. 34

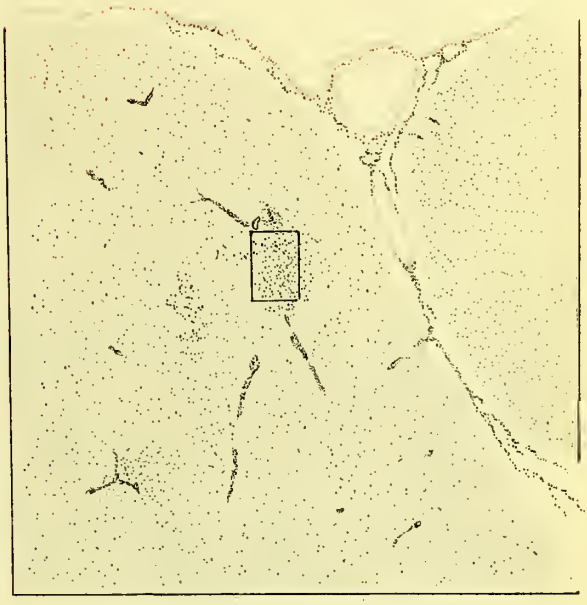

Fig. 36

Fig. 35



Fig. 37

KR:A. LITH. A:BOLAG.

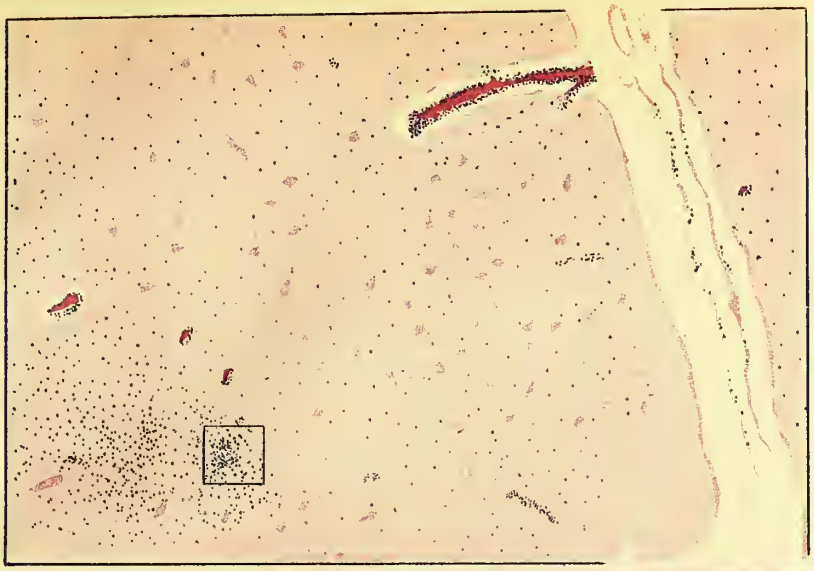

Fig. 38

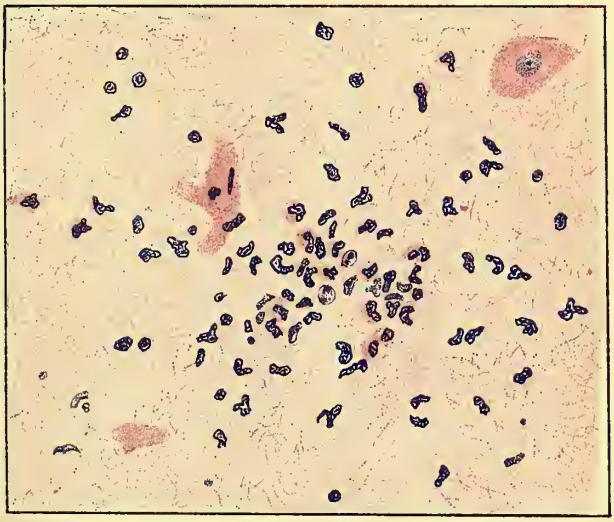

Fig. 39

Fig. 40

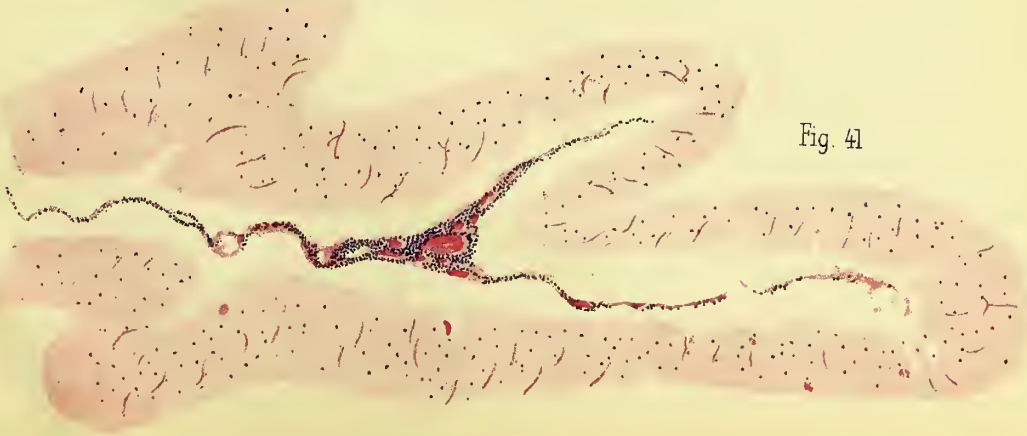

Fig. 41

KB-A. LITH. A-BOLAG

CENTRAL
PATHOLOGICAL LABORATORY,
MAUDSLEY HOSPITAL.

CENTRAL
PATHOLOGICAL LABORATORY,
MAUDSLEY HOSPITAL.